pathogènes qu'ils ont pu cultiver et inoculer (*Séance de l'Acad. des sciences*, du 17 déc. 1888).

Dans l'observation de Le Dentu (kyste dermoïde congénital de la racine du nez), la poche avait des parois très minces et le contenu était constitué par un liquide jaune-citron clair, ayant l'apparence d'huile d'olives figée. Des poils nombreux et des grumeaux de matière grasse étaient mélangés à ce liquide.

Dans le fait communiqué par A. Demons à la Société de chirurgie, la ponction avait retiré un liquide jaune semblable à de l'huile d'olives et qui se figea bientôt. L'examen microscopique de la paroi pratiqué par Coyne ne fit découvrir ni épithélium, ni papilles, mais des poils rudimentaires implantés obliquement et des traces de glandes sébacées.

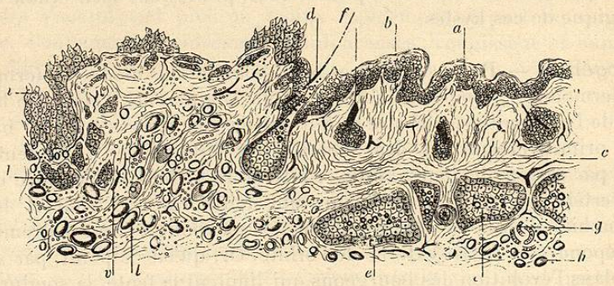

Fig. 162. — Kyste à contenu huileux. Coupe de la paroi du kyste. (A. Broca et Vassaux.)

a, épiderme composé d'une couche muqueuse et cornée. — *b*, papilles vasculaires. — *c*, chorion. — *d*, follicule sébacé avec un poil lanugineux. — *ee*, lobules de glandes sébacées avec la coupe d'un poil entre les deux. — *f*, section d'un poil. — *g*, glande sudoripare. — *h*, pannicule adipeux. — *i*, cellules géantes dans la cavité du kyste. — *k*, amas de ces mêmes cellules dans le tissu adipeux. — *l*, vésicules adipeuses entourées de nombreux noyaux. — *v*, vaisseaux.

Les kystes dermoïdes sont sous-jacents à la peau et aux muscles de la région. Ils affectent des connexions plus ou moins intimes avec le périoste. L'os est souvent déprimé à ce niveau, et tout autour de la dépression il s'est formé, comme dans le céphalématome, un bourrelet périostique ou osseux. On a vu la dépression osseuse assez profonde pour admettre l'extrémité du doigt et, dans un cas, se prolongeant obliquement en dehors sous forme d'une cavité de 1 à 2 centimètres, sans communication avec le sinus frontal. Il faut reconnaître toutefois que ces dispositions sont exceptionnelles et que souvent la dépression osseuse est peu ou pas sensible.

Symptomatologie. — Bien que les kystes dermoïdes existent au moment de la naissance, il est rare que, en raison de leur faible volume, à cette époque, ils attirent l'attention. C'est, le plus ordinairement, vers l'âge de sept ou huit ans, lorsqu'ils commencent à former une saillie apparente, que le chirurgien est consulté; mais presque toujours, en questionnant bien les parents, on arrive à acquérir la certitude que dès les premiers temps ils avaient remarqué quelque chose d'anormal dans la région.

La tumeur, de volume variable, celui d'une noisette en moyenne, occupe la queue du sourcil, est arrondie ou ovalaire, parfois légèrement bosselée. Elle soulève la peau, qui est lisse, unie, sans changement de coloration à ce niveau,

sans trace d'orifice oblitéré, mobile sur la tumeur. Celle-ci présente une certaine rénitence ou même de la fluctuation, quand elle est un peu volumineuse. Elle ne se déplace pas librement sur le plan osseux sous-jacent, sans pourtant être intimement unie à l'os, sauf dans les cas rares où il y a une véritable loge osseuse enclavant le kyste. S'il existe des irrégularités périostiques ou osseuses au pourtour, le doigt les perçoit à travers la peau.

L'augmentation de volume de la tumeur est très lente. A un certain moment celle-ci cesse ordinairement de s'accroître. Très exceptionnellement elle atteint le volume d'une pomme d'api ou d'un œuf. Ordinairement elle ne dépasse pas celui d'une petite noix et bien des patients conservent des kystes de ce volume jusqu'à la fin de leur existence. Mais il arrive aussi que la tumeur, sans cause appréciable, devient douloureuse, rougit et s'enflamme. La suppuration se produit alors et, si la poche s'ouvre spontanément, il en résulte une fistule persistante, ou bien l'ouverture se ferme et la tumeur se reproduit comme auparavant.

On voit encore quelquefois le kyste se développer du côté de la cavité orbitaire et repousser le globe de l'œil en bas. Il se produit alors de la diplopie, conséquence du strabisme mécanique.

Diagnostic. — Nous avons dit précédemment quels sont les caractères des *kystes sébacés* de la région, mobiles sur le périoste, attenant plus ou moins à la face profonde de la peau, et, quand ils sont très peu volumineux, faisant corps avec le derme.

Les *lipomes* ont une forme généralement plus lobulée, sont complètement mobiles sur le plan osseux, mais le diagnostic présente souvent des difficultés sérieuses.

Les *fibromes*, les *kystes pierreux* se reconnaissent surtout à leur consistance.

Les *kystes hydatiques*, vu leur rareté et les caractères communs qu'ils possèdent, risquent fort d'être confondus avec les kystes dermoïdes. Cependant leur développement est plus rapide et ils apparaissent à un âge quelconque sans être précédés par une tumeur de moindre volume.

Les *abcès ossifluents* sont, comme certains kystes dermoïdes, entourés à leur base d'un bourrelet ostéo-périostique, mais ils se forment plus rapidement et leur évolution s'accompagne de douleurs que la pression exagère.

Il y aurait danger véritable à confondre une *méningocèle* avec un kyste dermoïde. Les deux affections sont congénitales, mais le développement de la méningocèle est plus précoce; et, au début, du moins, la pression réduit le volume de la poche en faisant refluer le liquide céphalo-rachidien dans le crâne et en déterminant quelques phénomènes cérébraux. Plus tard, lorsque la communication avec l'intérieur du crâne est oblitérée ou très étroite, ces phénomènes ne se produisent plus et le diagnostic devient très embarrassant pour les tumeurs situées au niveau de la tête du sourcil et de la racine du nez.

Le ***pronostic*** des kystes dermoïdes n'est pas grave. La difformité souvent très apparente qu'ils déterminent oblige seule à les enlever. Abandonnés à eux-mêmes, sauf dans les cas où ils s'enflamment spontanément, ils ne causent jamais d'accidents.

Traitement. — Le seul traitement à employer est la dissection de la tumeur et l'ablation.

L'incision, parallèle au sourcil et dépassant les limites du kyste, met celui-ci

à nu. La dissection des adhérences profondes peut être faite avec des ciseaux mousses. On évitera autant que possible d'ouvrir la poche pour être plus certain de l'enlever complètement. On ne doit pas craindre de dénuder l'os dans les points où le kyste est en contact avec lui et il nous semble difficile, à moins de prolongements dans une cavité osseuse anfractueuse, que le chirurgien soit amené à laisser une partie des parois du kyste adhérente à l'os pour la détruire ensuite par la cautérisation, comme cela a été conseillé.

Le kyste enlevé, les lèvres de la plaie sont réunies par des points de suture et saupoudrées d'iodoforme ou de salol. Si l'on a observé rigoureusement les règles de l'antisepsie, on peut se dispenser de laisser un drain dans un des angles de la plaie et obtenir la réunion immédiate superficielle et profonde.

CHAPITRE II

MALADIES DES PAUPIÈRES

Michel, Krankheiten der Lider. *Handbuch der Augenheilkunde von Alfred Graefe u. Theod. Saemisch*, Bd. IV, p. 369. Leipzig, 1876. — Panas, Art. Paupières du *Dict. de méd. et de chir. prat.*, t. XXVI, p. 245. Paris, 1878. — De Wecker et Landolt, Traité complet d'ophtalmologie, t. I, Paris, 1880. — E. Charvot, Art. Paupières du *Dict. encycl. des sc. méd.*, 2e série, t. XXI, p. 668. Paris, 1885. — Traités généraux d'Abadie, Galezowski, Ed. Meyer, Fuchs, Panas, Nimier et Despagnet, Truc et Valude.

I

ANOMALIES CONGÉNITALES

Les vices de conformation congénitaux, d'ailleurs assez rares, des paupières sont le résultat d'arrêts ou de troubles dans le développement pendant la vie embryonnaire. S'ils n'avaient qu'un intérêt tératologique, il suffirait de les énumérer et de définir exactement la signification des noms bizarres sous lesquels ils sont désignés dans les traités d'ophtalmologie. Mais comme l'existence de ces vices de conformation, en raison des troubles fonctionnels qu'ils entraînent, oblige presque toujours à intervenir pour y remédier par une opération, nous en donnerons une description sommaire et nous renvoyons pour le traitement au chapitre où nous décrivons celui des difformités acquises, qui leur est applicable.

Au moment de la naissance, on a constaté chez l'enfant les anomalies suivantes :

1° La division des paupières suivant leur hauteur (*coloboma palpébral*);

2° L'absence ou l'insuffisance des paupières (*ablépharie* et *lagophtalmie*);

3° L'adhérence des paupières par leurs bords (*ankyloblépharon*) et l'étroitesse de la fente palpébrale (*blépharo-phimosis*);

4° L'adhérence plus ou moins étendue au globe de l'œil (*symblépharon*);

5° L'existence de replis anormaux au niveau de l'angle interne ou de l'angle externe (*épicanthus*).

1° *COLOBOMA PALPÉBRAL*

Cette anomalie consiste en une échancrure ou fente qui divise la paupière dans toute son épaisseur comme le fait le bec-de-lièvre pour la lèvre supérieure. L'échancrure a la forme d'un triangle plus ou moins surbaissé dont la base répond au bord libre. Les côtés, généralement épais, sont formés soit par la peau, soit par la conjonctive, et dépourvus de cils, sauf de rares exceptions (observations de Von Ammon et de Fl. Cunier). Le sommet du triangle est mousse et arrondi.

Le coloboma a très rarement été rencontré à la paupière inférieure; il siège ordinairement à la paupière supérieure et occupe l'union du tiers interne et du tiers moyen de son bord libre. Mais sur une même paupière on a rencontré deux colobomas circonscrivant une languette médiane, et l'on a vu le coloboma exister simultanément sur la paupière supérieure et sur l'inférieure ou symétriquement sur les deux paupières supérieures.

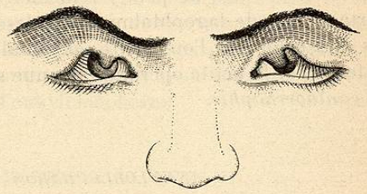

Fig. 165. — Coloboma des deux paupières supérieures. (D'après Manz.)— Une languette de peau se détache de la partie supérieure de chaque fente et va s'insérer sur la cornée.

Fréquemment des brides établissant des adhérences entre les paupières et le globe de l'œil compliquent le coloboma. Il coexiste aussi avec des productions dermoïdes.

De nombreuses théories ont été émises pour expliquer la formation du coloboma. On a, à l'origine, admis un arrêt de développement dans la soudure des bourgeons maxillaires et du bourgeon fronto-nasal. Très fréquemment, en effet, le coloboma coexiste avec d'autres vices de conformation par arrêt de développement. C'est à cette théorie que se ralliait Panas (art. Paupières. *Dict. de méd. et de chir. prat.*, t. XXVI, p. 334). Mais Van Duyse, qui a publié un important mémoire sur cette question (*Ann. d'ocul.*, 1882), et a réuni 24 cas de coloboma, conclut que cette anomalie est due à une adhérence pathologique intra-utérine circonscrite entre l'amnios d'une part et le tégument externe qui recouvre chez l'embryon la vésicule oculaire. Le dermoïde épibulbaire qui presque toujours accompagne le coloboma est la trace de cette adhérence. Panas (*Traité des maladies des yeux*, II, p. 187) a adopté ces conclusions.

La fissure palpébrale a pour résultat de laisser exposée au contact de l'air une partie plus ou moins étendue de la surface oculaire. Aussi doit-on essayer d'y remédier par une opération dont l'avivement des bords et la suture constituent les temps principaux.

2° *ABLÉPHARIE ET LAGOPHTALMIE*

L'absence complète des paupières ou *ablépharie* vraie est extrêmement rare et n'a été rencontrée que sur des fœtus monstrueux. Mais on a vu les paupières n'être représentées, comme dans un fait de Seiler, que par un bourrelet cutané de 5 millimètres entourant un globe oculaire saillant. A un degré moindre, ce vice de conformation pourrait être envisagé comme un coloboma très prononcé, portant sur les deux paupières.

[*E. DELENS.*]