dissection et en la faisant cheminer sous la peau une aiguille armée d'un fil qui pénètre un peu au-dessus du bord libre de la paupière et ressort au-dessus du sourcil. Le nœud du fil est resserré chaque jour et la peau se trouve peu à peu sectionnée.

De Wecker a combiné l'excision d'un faisceau de l'orbiculaire conseillée par de Graefe à l'opération de Pagenstecher.

Panas, en 1886 (*Archives d'ophtalmologie*, p. 1), et dans son *Traité des maladies des yeux*, II, p. 140, a décrit une opération réalisant l'inosculation directe de la paupière avec le muscle orbito-frontal. Les figures ci-jointes (fig. 166 et 167) montrent les principaux détails de cette opération. Le lambeau cutané de la paupière doublé des fibres du muscle orbiculaire ayant été soigneu-

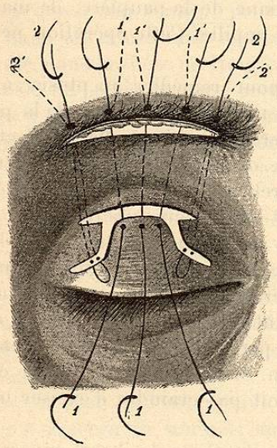

Fig. 166. — Opération du professeur Panas. Tracé des incisions et passage des fils.

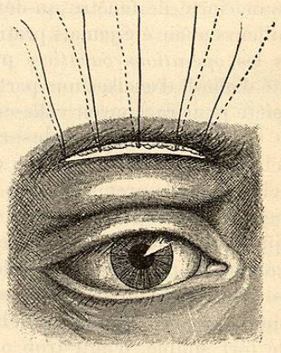

Fig. 167. — Aspect des parties après assujettissement des sutures.

sement disséqué jusqu'à sa base est engagé sous le pont cutané qui aboutit à l'incision pratiquée au niveau du sourcil et suturé par son sommet à la lèvre supérieure de cette incision.

Cette opération nous a donné des résultats satisfaisants, notamment dans un cas où nous l'avons exécutée pour remédier à un ptosis congénital chez une petite fille de dix ans. L'enclavement de la languette cutanée dans la plaie ne paraît pas avoir d'inconvénient, et l'épaississement de la partie supérieure de la paupière résultant de la superposition de deux épaisseurs de peau tend à disparaître avec le temps.

Gillet de Grandmont (*Bulletin de la Société française d'ophtalmologie*, 1891, p. 80) a fait connaître une opération destinée à remédier au ptosis congénital, qu'il désigne sous le nom de *résection tarso-musculaire*. Elle se pratique, après avoir saisi la paupière dans une pince de Snellen, en incisant la peau parallèlement au rebord de la paupière. Le muscle orbiculaire est réséqué, ainsi que le cartilage tarse. Ce dernier doit être excisé sur une hauteur correspondant à celle dont on se propose de raccourcir la paupière. On suture, après cette

excision avec du catgut numéro 00 le bord inférieur du cartilage tarse, au lambeau supérieur ou orbito-palpébral, sans toucher à la peau.

Les suites de l'opération sont, d'après Gillet de Grandmont, très simples et le résultat très satisfaisant.

III

LÉSIONS TRAUMATIQUES DES PAUPIÈRES

Nous étudierons sous ce titre : 1° les contusions et ecchymoses; 2° l'emphysème; 3° les plaies; 4° les brûlures.

1° *CONTUSIONS ET ECCHYMOSES DES PAUPIÈRES*

La laxité du tissu cellulaire sous-cutané et sous-musculaire des paupières est éminemment favorable à la diffusion du sang épanché, d'où la fréquence des ecchymoses qu'on y constate. D'autre part, l'absence de plan résistant au-dessous des paupières fait qu'elles échappent presque toujours à une contusion violente, ou que, du moins, lorsque celle-ci vient à se produire, le globe oculaire se trouve lui-même gravement atteint et que la lésion palpébrale disparaît devant l'importance de la lésion oculaire.

A la suite des coups portés sur la région, ce qu'on observe presque toujours, c'est la formation d'une *ecchymose*. Dans des cas plus rares, il y a collection sanguine ou *hématome*.

Les ecchymoses palpébrales se développent soit dans le tissu cellulaire sous-cutané, soit dans le tissu cellulaire sous-conjonctival. Cette différence dans le siège de l'épanchement sanguin est capitale. Les ecchymoses sous-cutanées apparaissent immédiatement après la contusion ou peu d'heures après elle; elles sont *primitives*. Les ecchymoses sous-conjonctivales sont tardives ou *secondaires*. Elles se montrent un ou plusieurs jours après le traumatisme qui leur donne naissance, et celui-ci est presque toujours une fracture de l'étage antérieur de la base du crâne. On voit par là qu'il existe une ligne de démarcation profonde entre ces deux sortes d'ecchymoses.

Les *ecchymoses sous-cutanées* sont souvent le résultat de coups de poing reçus sur la région. Toutefois la contusion de laquelle résulte l'épanchement de sang nous paraît porter habituellement, dans ce cas, bien plus au pourtour de l'orbite que sur le tissu même des paupières; ce qui le prouve, c'est que le globe oculaire n'éprouve généralement aucun trouble fonctionnel, malgré l'intensité de la force déployée. Quoi qu'il en soit, le sang provenant de la rupture des petits vaisseaux sous-cutanés s'infiltre rapidement sous la peau des deux paupières. D'après Clément Lucas, l'infiltration se ferait invariablement de l'angle externe vers la partie moyenne des paupières (*Guy's Hospital Reports*, 1874, t. XIX, p. 423).

L'ecchymose est très rarement immédiate; le plus souvent elle ne se développe que dans les heures qui suivent la contusion et envahit rapidement les deux paupières en augmentant d'étendue pendant dix ou douze heures. La

teinte ecchymotique est primitivement violette, ardoisée ou même noire si l'épanchement sanguin est considérable. Dans les jours qui suivent, la teinte devient bleue, puis verte, jaune verdâtre et finalement jaune; après quoi elle s'atténue et disparaît au bout d'un temps qui varie de quinze jours à trois semaines. Chez les vieillards, la durée de la résorption du sang épanché peut être plus considérable.

Dans bien des cas, l'ecchymose se produit sans s'accompagner de tuméfaction notable. Mais souvent aussi, à l'infiltration sanguine se joint un œdème susceptible de prendre de grandes proportions. On voit alors les paupières, énormément gonflées, la supérieure surtout, de couleur violacée, former deux bourrelets juxtaposés qui ne permettent plus leur écartement et dissimulent complètement le globe oculaire. Cette tuméfaction s'accompagne de douleur, et les patients en sont très effrayés. Presque toujours, cependant, on constate que le globe de l'œil est sain et la vision conservée.

Ces phénomènes ne sont jamais si marqués que lorsque le sang s'est collecté dans l'épaisseur de la paupière de manière à former un *hématome*. Cet accident est fréquent en Angleterre, chez les boxeurs de profession. L'habitude est, paraît-il, d'évacuer d'un coup de lancette le sang épanché, pour permettre au boxeur de continuer la lutte. Néanmoins lorsque cette évacuation n'est pas effectuée, la résorption des épanchements sanguins se fait sans difficulté et il est rare de voir le sang s'enkyster.

Une céphalalgie plus ou moins marquée accompagne les contusions violentes des paupières; il s'y joint parfois quelques troubles gastriques. Mais les simples ecchymoses ne déterminent aucun trouble dans la santé générale.

Ecchymoses sous-conjonctivales. — Beaucoup moins apparentes que les ecchymoses sous-cutanées, les ecchymoses tardives qui apparaissent sous la conjonctive palpébrale ont cependant une signification plus grave. Elles se montrent, en effet, dans les cas de fracture de l'étage antérieur de la base du crâne et des parois orbitaires. On les voit apparaître à la face interne de la paupière inférieure, dans les jours qui suivent le traumatisme. Elles s'y montrent sous la forme d'une tache ecchymotique d'un rouge vif et ne s'accompagnent pas de gonflement notable de la paupière. En même temps, on voit du sang infiltré dans le tissu cellulaire sous-conjonctival qui recouvre le globe oculaire au voisinage du cul-de-sac inférieur de la conjonctive.

D'après le travail de Clément Lucas, déjà cité, les ecchymoses sous-conjonctivales ne seraient pas, comme on l'a admis jusqu'ici, la preuve presque certaine d'une fracture de la base du crâne, car on les rencontrerait à la suite des contusions violentes du thorax et de l'abdomen. Cette étiologie appelle de nouvelles recherches.

Diagnostic. — Le diagnostic des contusions des paupières s'impose lorsqu'elles s'accompagnent d'ecchymose et de gonflement. Ce que le chirurgien doit chercher à déterminer quand il constate l'existence d'une ecchymose sous-cutanée des paupières, c'est la cause qui l'a produite, car l'ecchymose accompagne non seulement la contusion des paupières, mais les fractures du pourtour de l'orbite et notamment celles des os du nez qu'il importe de reconnaître. Il faut aussi se préoccuper, dès les premiers instants, d'établir s'il existe ou non des complications du côté du globe oculaire.

Une question que le chirurgien ne doit pas perdre de vue, c'est qu'il peut

être appelé à donner son avis sur les conditions dans lesquelles l'accident s'est produit, les contusions de cette région étant particulièrement fréquentes dans les rixes. On a dit que les contusions résultant d'un coup de poing siégeaient habituellement du côté gauche, parce que ce côté est particulièrement menacé par le poing de l'adversaire, quand celui-ci n'est pas gaucher. Il peut sans doute, par le fait du siège à gauche, y avoir présomption que la contusion résulte d'un coup de poing; mais, dans une lutte, tant de conditions font varier la situation réciproque des combattants, que la question ne saurait être tranchée en se basant sur cette seule circonstance.

Dans le diagnostic de la cause des ecchymoses palpébrales, il importe de ne pas oublier que certaines ecchymoses des paupières sont *spontanées*. Non seulement, dans le cours des affections scorbutiques et de la maladie de Werlhof, on voit se développer des ecchymoses aux paupières, mais on en a observé chez des sujets en apparence sains (Chavanne et Desmarres). Elles semblent se rattacher à des altérations vasculaires analogues à celles qui déterminent l'hémorragie cérébrale et ont, par ce fait, une certaine valeur pronostique.

Pronostic. — Les contusions des paupières n'ont généralement pas de gravité. L'ecchymose sous-cutanée est plus effrayante que dangereuse et se termine par résolution dans l'immense majorité des cas.

La possibilité de lésions concomitantes, que l'œdème du premier moment ne permet pas toujours de distinguer, doit seule engager le chirurgien à réserver le pronostic, dans certains cas.

Les ecchymoses sous-conjonctivales ont, au contraire, une signification grave sur laquelle nous avons suffisamment insisté.

Traitement. — Il se réduit à peu de chose. Les applications froides ou astringentes sont généralement usitées, mais n'ont qu'une influence médiocre sur la marche ultérieure des accidents. Il faut éviter d'employer des solutions alcooliques, même faibles, toujours irritantes pour la conjonctive oculaire.

Il suffira, dans presque tous les cas, de laver la région avec une solution d'acide borique à 3 pour 100 et d'appliquer un bandage compressif sur les paupières. Quelques doubles de tarlatane trempée dans la solution boriquée et recouverts d'une couche d'ouate hydrophile constituent un bon pansement. Il doit être renouvelé au moins deux fois dans les vingt-quatre heures.

Lorsqu'il existe une collection sanguine évidente, le mieux est de se contenter encore de la simple compression. Si le volume considérable de la collection amenait à en faire l'évacuation avec l'instrument tranchant, il faudrait alors s'entourer de toutes les précautions antiseptiques.

2° *EMPHYSÈME DES PAUPIÈRES*

L'emphysème des paupières est, dans la grande majorité des cas, le résultat d'une fracture, qui permet à l'air contenu dans les fosses nasales ou les sinus du voisinage de l'orbite de passer dans le tissu cellulaire sous-cutané. En même temps qu'une solution de continuité osseuse, il faut donc qu'il y ait aussi déchirure de la muqueuse. Dans certains cas, il suffit de la déchirure des parois

du sac lacrymal. La déchirure du conduit lacrymal inférieur par l'extrémité de la sonde, dans la dilatation du canal nasal par la méthode de Bowmann, donne lieu quelquefois aussi à cet accident. On sait que certains individus peuvent faire refluer par les points lacrymaux la fumée de tabac. Chez eux, l'orifice inférieur du canal est disposé de manière à permettre ce reflux. Mais s'il existe en même temps une atrésie des conduits ou des points lacrymaux, on comprend que, dans l'action de se moucher, les parois distendues du sac lacrymal cèdent à la pression de l'air et que celui-ci passe dans le tissu cellulaire des paupières.

Les os dont la fracture expose le plus à l'emphysème palpébral sont les os propres du nez. La fracture des parois des cellules ethmoïdales, du sinus frontal et du sinus maxillaire peut aussi y donner lieu.

Le même accident se produit quelquefois chez les scrofuleux atteints d'affections nécrosiques des os.

Gosselin a cité (*Compend. de chir.*, III, p. 137) un fait de développement tardif de l'emphysème, dix ans après une fracture des os du nez.

L'emphysème survient dans un effort, ou encore lorsque le malade se mouche. Il détermine un gonflement plus ou moins marqué de la peau des deux paupières dont la coloration n'est pas changée. Ce gonflement analogue pour l'apparence à celui de l'œdème en diffère par ce fait que la pression du doigt y détermine une crépitation gazeuse caractéristique sans laisser de dépression persistante. Si, en même temps, on exerce une percussion de la peau à l'aide d'une chiquenaude on constate de la sonorité. Ce moyen que recommande particulièrement Panas assure le diagnostic et ne permet pas de confondre la crépitation gazeuse avec la crépitation de l'épanchement sanguin qui l'accompagne quelquefois.

L'emphysème gêne les mouvements des paupières, mais n'entraîne pas d'autre trouble fonctionnel. Il s'accompagne parfois d'un peu d'exorbitis, par suite de la présence dans le tissu cellulaire de l'orbite d'une petite quantité de gaz.

C'est une affection sans gravité, par elle-même.

Elle guérit par la compression exercée sur la région avec un tampon d'ouate maintenu par un bandage. En même temps, le patient doit éviter de faire des efforts et de se moucher. Lorsque l'emphysème s'est produit dans le cours d'une affection chronique des parois des fosses nasales, la guérison est plus longue à obtenir, et le malade est exposé à des récidives.

3° *PLAIES DES PAUPIÈRES*

Elles résultent, comme dans les autres régions, de l'action d'instruments piquants, tranchants ou contondants. Elles sont superficielles ou profondes, simples ou compliquées.

Plaies par instruments piquants. — Les instruments piquants de très faible diamètre, s'ils blessent les paupières sans atteindre le globe oculaire et sans se briser dans la plaie, ne déterminent qu'une solution de continuité insignifiante, qui guérit ordinairement sans laisser de trace. Les piqûres produites par le dard des insectes de nos pays (moustiques, abeilles, guêpes) s'accompagnent de tuméfaction souvent considérable et de démangeaisons vives, mais n'ont pas de gravité.

C'est un fait absolument exceptionnel de voir, comme dans un cas cité par Zeis, une morsure de sangsue produire une fistule conjonctivale persistante de la paupière.

Il arrive parfois que des corps d'un certain volume, tels que fleurets, chevilles de bois, atteignent les paupières, les perforent, pénètrent dans l'orbite et s'y brisent même, sans laisser dans le tissu de la paupière autre chose qu'une très petite déchirure assimilable à une simple piqûre. On connaît le fait de Nélaton dans lequel l'extrémité d'un parapluie pénétrant dans l'orbite par la paupière inférieure, alla jusque dans le crâne déchirer la carotide interne dans le sinus caverneux.

Panas, en énucléant le globe oculaire chez un jeune homme, a retrouvé dans l'orbite un morceau de fil de fer de 3 centimètres dont le passage à travers la paupière n'avait laissé qu'une trace imperceptible.

Ces faits, tout exceptionnels qu'ils soient, doivent toujours être présents à l'esprit du chirurgien lorsqu'il se trouve en présence d'une plaie de la paupière.

Plaies par instruments tranchants. — Elles sont transversales ou plus ou moins perpendiculaires à la direction du bord libre.

Lorsqu'elles n'intéressent que la peau et le muscle orbiculaire, elles ne déterminent qu'un écartement modéré des bords et guérissent sans laisser de difformité notable.

Les plaies qui intéressent toute l'épaisseur de la paupière entraînent des conséquences plus graves.

La section de l'aponévrose d'insertion du releveur est suivie d'un ptosis, auquel on devra chercher à remédier immédiatement par la suture comme l'a fait Green dans un cas (*Transactions of the American Society*, 1873).

Les plaies verticales ou obliques s'accompagnent d'un écartement plus ou moins marqué des bords, avec tendance au recroquevillement et laissent, si elles ne sont pas réunies, un coloboma artificiel. Quelquefois même, la plaie oblique est assez étendue pour que la paupière forme un lambeau détaché et pendant sur la joue.

Plaies contuses. — Elles se distinguent des précédentes par leur irrégularité, par leurs bords dentelés et par la plus grande fréquence des complications inflammatoires. Les plaies par projectiles de guerre sont très souvent compliquées de la blessure du globe oculaire et de la présence de corps étrangers.

Complications. — Les complications primitives des plaies des paupières sont : 1° l'*hémorragie* qui ne se rencontre guère que dans les plaies par instruments tranchants et est rarement abondante ; 2° les *lésions de l'appareil lacrymal.*

Parmi ces dernières, la section ou la déchirure des conduits lacrymaux est la plus fréquente. Elle a beaucoup préoccupé les chirurgiens qui ont cherché à prévenir l'oblitération de ces conduits. L'expérience cependant a prouvé que l'oblitération d'un seul conduit lacrymal n'est pas forcément suivie d'épiphora.

Les lésions de la glande lacrymale portant sur sa portion palpébrale ne paraissent pas non plus avoir de gravité particulière.

Nous avons signalé plus haut la section du tendon du releveur comme s'accompagnant de ptosis immédiat. Celle du tendon de l'orbiculaire a des effets moins fâcheux au premier moment, mais est susceptible d'entraver ultérieurement les fonctions du sac lacrymal.

[*E. DELENS.*]

Les complications consécutives sont le *phlegmon*, l'*érysipèle*, la *gangrène*.

Le phlegmon et l'érysipèle sont dangereux surtout lorsqu'ils s'accompagnent de suppuration du côté de la cavité orbitaire. Consécutivement à la thrombose des veines ophtalmiques, non seulement la propagation aux sinus cérébraux est à craindre, mais il se produit quelquefois une névrite par compression du nerf optique et une atrophie terminale.

La gangrène s'observe surtout dans les plaies contuses; elle entraîne parfois la destruction de l'une ou de l'autre paupière et ne laisse de ressource que dans une autoplastie. Il ne faut pas cependant se hâter de recourir à celle-ci, car on cite quelques faits qui prouvent que la paupière restante peut arriver à remplacer l'autre pour la protection du globe oculaire. Mackenzie a vu la paupière supérieure s'allonger au point de suppléer l'inférieure détruite.

Comme suites éloignées des plaies des paupières nous signalerons le *coloboma*, les *fistules* persistantes, le *symblépharon*, l'*entropion*, le *trichiasis* et l'*ectropion*.

Ces difformités, qu'il faut toujours tâcher de prévenir par un affrontement exact des parties divisées et par une surveillance attentive de la cicatrisation, sont généralement curables au moyen des opérations que nous étudierons plus loin.

On n'observe pas après la cicatrisation des plaies des paupières ces névralgies réflexes et ces amauroses dont il a été question à propos des plaies des sourcils.

Traitement. — Un lavage minutieux de la région avec une solution antiseptique, telle que la solution d'acide borique, de sublimé ou de cyanure de mercure doit toujours être pratiqué ; il permet de s'assurer si la plaie n'est pas compliquée de la présence d'un corps étranger et assure le succès de la suture. Pour les plaies transversales peu étendues et n'intéressant que la peau, l'affrontement des bords se produit souvent spontanément et la suture n'est pas nécessaire. Des bandelettes étroites de taffetas d'Angleterre régulièrement imbriquées suffisent dans ces cas.

Pour les autres plaies par instrument tranchant, qui intéressent toute l'épaisseur de la paupière, la suture est indispensable. Elle doit être faite avec des fils de soie aseptique, de préférence aux fils d'argent. Dans le cas où les conduits lacrymaux ont été sectionnés, on cherchera à obtenir l'affrontement aussi exact que possible. Mais faut-il essayer d'en rétablir la continuité à l'aide d'une soie de sanglier, ainsi qu'on le conseillait autrefois, ou d'une fine sonde de Bowmann, comme on l'a fait depuis? Si l'introduction de cette sonde est facile, nous pensons qu'il faut la tenter. Dans un cas de ce genre, nous avons placé un fil de catgut en guise de sonde, sans obtenir toutefois le rétablissement définitif du conduit.

Dans les plaies contuses, la suture devra être encore soigneusement appliquée pour réunir les bords de la plaie et, malgré l'irrégularité de celle-ci, on s'abstiendra d'exciser aucune partie, à moins que le sphacèle n'existe déjà, auquel cas on régularise et on avive en sacrifiant la plus petite quantité possible du tissu palpébral. On a conseillé, si les points de suture exercent une traction un peu forte, de pratiquer des débridements à distance pour faciliter la réunion. Ces incisions ne doivent comprendre que l'épaisseur de la peau.

Les points de suture coupent assez rapidement le tissu très mince des paupières. La section est souvent effectuée au bout de quarante-huit heures. Mais,

par crainte d'une désunion totale, il est préférable de les laisser plus longtemps en place, alors même que la section des bords est en partie effectuée.

Dans le cours de la cicatrisation des plaies contuses des paupières, la greffe dermique ou épidermique trouve souvent son emploi et remédie à l'inconvénient des rétractions cicatricielles ultérieures.

Un bandeau légèrement compressif est toujours utile pour assurer la fixité du pansement et l'immobilité des paupières.

4° *BRULURES DES PAUPIÈRES*

Les brûlures de la face en général, et celle des paupières en particulier, sont assez fréquentes. Elles résultent du contact avec des corps en ignition, de l'action de liquides caustiques ou bouillants ou de la déflagration de la poudre.

Les enfants et les épileptiques, en tombant dans le feu, se font généralement des brûlures profondes et étendues à d'autres régions de la face.

Les ouvriers des fabriques de produits chimiques sont particulièrement exposés aux brûlures par les caustiques alcalins ou acides. Enfin, il est fréquent d'observer des brûlures par l'acide sulfurique ou l'acide nitrique projeté à la figure dans un but de vengeance.

Presque toujours, dans ces diverses circonstances, la conjonctive et l'œil lui-même sont plus ou moins atteints par la brûlure. Il est plus fréquent de voir la déflagration de la poudre n'atteindre que les paupières seules. Mackenzie, dans ces brûlures, signale des effets différents, suivant que la déflagration de la poudre a eu lieu à l'air libre ou par explosion dans un espace limité. Dans le premier cas, la flamme produite par la déflagration brûle les cils et les sourcils, mais n'atteint pas profondément la peau ; en outre, les grains de poudre projetés avec peu de force ne s'incrustent guère dans le derme. Dans le second cas, la force de projection des grains de poudre est beaucoup plus grande et ils pénètrent plus profondément dans la peau.

Tous les degrés de la brûlure, depuis la simple rubéfaction jusqu'à la destruction complète, s'observent aux paupières.

La brûlure au *premier degré* est caractérisée par la rougeur, la douleur et un certain degré de tuméfaction, mais elle guérit en quelques jours sans laisser de traces et n'exige que des applications réfrigérantes sur les paupières ou des onctions avec la vaseline.

Au *deuxième degré*, la rougeur du premier moment est suivie d'une réaction vive et de la formation de phlyctènes qui devront être percées pour en évacuer le liquide, mais ne laisseront pas de traces permanentes et n'entraîneront pas de difformité.

Si des grains de poudre sont incrustés dans la peau des paupières, ils devront être soigneusement extraits à l'aide d'une aiguille à cataracte, car, après guérison, ils formeraient autant de taches noires indélébiles.

Bien différentes sont les conséquences des brûlures au *troisième degré*. Sans parler des cas où la paupière est complètement détruite dès les premiers instants, la formation et l'élimination des escarres, même lorsqu'elles ne comprennent que la peau et s'arrêtent au tissu cellulaire sous-cutané, déterminent toujours une cicatrice rétractile.

De là la production de brides et de toutes les difformités qu'on étudie sous le nom d'*ectropion*, d'*entropion*, d'*ankyloblépharon* et de *symblépharon*.

Pendant la durée de la suppuration, les pansements doivent être faits avec le plus grand soin. On cherchera, en interposant entre les paupières et le globe de l'œil des bandelettes de protection, à prévenir les adhérences au moment de la formation des bourgeons charnus, en pratiquant des greffes cutanées ou épidermiques pour hâter la cicatrisation et surtout prévenir la rétraction, cause si fréquente d'ectropions étendus.

Pour s'opposer au renversement des paupières, aucun moyen ne vaut la suture temporaire du bord libre de celles-ci, ou *blépharorraphie*, imaginée par Mirault (d'Angers). Il y a malheureusement des cas où elle n'est pas possible, du moins dans les premiers temps, alors que la fonte du globe oculaire atteint par la brûlure a créé, en arrière des paupières, un foyer de suppuration abondante.

IV

LÉSIONS VITALES ET INFLAMMATOIRES DES PAUPIÈRES

1° Dermatoses des paupières

La plupart des dermatoses peuvent s'observer aux paupières, mais le plus souvent elles s'y développent secondairement par extension du mal des parties voisines et leur existence à la face cutanée des paupières n'entraîne pas d'accidents spéciaux pour l'appareil de la vision.

Beaucoup sont d'origine parasitaire (voy. A.-J. Cuenod, *Bactériologie et parasitologie cliniques des paupières*. Thèse de Paris, 1893-1894).

Il suffit de rappeler que l'*érythème*, l'*eczéma*, le *pityriasis*, le *psoriasis*, l'*herpès simple*, l'*urticaire*, le *pemphigus* se montrent aux paupières en même temps que sur les autres points de la face. Chez les jeunes enfants, la fréquence de l'eczéma impétigineux est très grande et l'ensemble des lésions qui le constitue est facilement reconnaissable au mélange de suppuration et de croûtes brunâtres au pourtour des paupières, aussi bien qu'à la coexistence de lésions semblables à l'orifice des narines, aux commissures des lèvres, au pavillon de l'oreille et au cuir chevelu. Il ne faut pas négliger de traiter l'eczéma impétigineux de la face par l'emploi des pommades au goudron, à l'oxyde de zinc, après avoir détaché les croûtes par des applications de cataplasmes de fécule. La guérison de l'affection cutanée est presque toujours suivie d'une rapide amélioration des lésions de la conjonctive et de la cornée qui accompagnent le plus souvent les gourmes de la face.

Mais, outre ces lésions cutanées en quelque sorte vulgaires qu'on observe aux paupières en même temps qu'en d'autres points des téguments, on y voit se développer aussi quelques affections cutanées spéciales. De ce nombre sont : l'*éphydrose*, la *chromhydrose*, la *séborrhée*, l'*acné miliaire*, le *xanthélasma*, l'*éléphantiasis*, la *lèpre*.

ÉPHYDROSE

L'*éphydrose* ou sueur localisée aux paupières, est une affection très rare

observée seulement quatre fois par de Graefe. Elle est caractérisée par l'hypersécrétion des glandes sudoripares et apparaît sous la forme de fines gouttelettes transparentes à l'orifice de ces glandes. Le plus souvent, la sécrétion s'étale à la surface de la peau des paupières et y forme une couche visqueuse qui se mélange aux poussières et aux produits de desquamation. Les paupières prennent alors un aspect sale. Cette sécrétion anormale s'altérant au contact de l'air ne tarde pas à irriter la peau et la conjonctive oculaire et à déterminer une véritable conjonctivite.

L'éphydrose doit être rapprochée des cas plus fréquents où l'on observe des sueurs localisées aux pieds, aux mains, à une partie de la face, mais l'étiologie de l'éphydrose n'est pas mieux connue que celle de ces dernières affections.

Le traitement de l'éphydrose consiste, d'après de Wecker, dans l'emploi de l'huile de cade pure ou mélangée d'esprit-de-vin, et dans celui des pommades usitées contre les blépharites. Il y ajoute l'hydrothérapie.

CHROMHYDROSE

Cette affection, très rare également, consiste dans l'apparition à la surface des paupières d'une sécrétion colorée en noir ou en brun. W. A. Foot n'a pu réunir que 46 observations de cette maladie, dont 6 chez l'homme et 40 chez la femme. Elle s'observe presque toujours chez des femmes dysménorrhéiques ou hystériques, et, dans plus d'un cas, la simulation a été soupçonnée ou reconnue. Il paraît cependant établi que les sécrétions des glandes sébacées ou sudoripares peuvent, dans des conditions encore indéterminées, être mélangées d'une matière noire à laquelle les recherches de Ch. Robin et de Gubler ont assigné des caractères différents de ceux des pigments ordinaires et aussi des poussières minérales ou végétales auxquelles on a voulu l'assimiler. Cette matière se présente sous la forme de plaques à contours irréguliers. Ordoñez, qui l'a étudiée, a trouvé qu'elle offrait des analogies avec la matière colorante de la *mélanose*.

Le Roy de Méricourt (*Annales d'oculist.*, t. L, p. 110) a fait une étude intéressante de cette affection. Plus récemment, W. A. Foot, dans un travail communiqué à la *Société royale de médecine d'Irlande* (janvier 1887), a attribué la formation du pigment à l'oxydation de l'indican éliminé par les glandes de la peau. Il se pourrait, d'après lui, que la transformation se produisît par l'action d'un micro-organisme spécial; on sait, en effet, que le *bacterium cyanogenes* et le *bacterium prodigiosum* donnent lieu en se développant à certaines colorations.

Les paupières, surtout la paupière inférieure, présentent une coloration bleu foncé, plus marquée au niveau des plis. Si l'on frictionne avec un corps gras la peau des paupières, la coloration s'enlève en tachant le linge, mais elle se reproduit au bout d'un certain temps. Il n'y a pas d'autre altération de la peau, à part peut-être une légère dilatation des veines.

Cette affection n'entraîne d'autre inconvénient que l'aspect bizarre résultant de la coloration des paupières. On a noté cependant la fréquence de la constipation et l'aversion des patients pour toute nourriture animale.

Avant de diagnostiquer la chromhydrose, il faut s'être assuré par tous les moyens possibles qu'il n'y a pas de supercherie de la part des malades. Le meilleur moyen consiste incontestablement à attendre que la matière colorante enlevée par une première friction se reproduise sous les yeux mêmes du chirurgien.