De là la production de brides et de toutes les difformités qu'on étudie sous le nom d'*ectropion*, d'*entropion*, d'*ankyloblépharon* et de *symblépharon*.

Pendant la durée de la suppuration, les pansements doivent être faits avec le plus grand soin. On cherchera, en interposant entre les paupières et le globe de l'œil des bandelettes de protection, à prévenir les adhérences au moment de la formation des bourgeons charnus, en pratiquant des greffes cutanées ou épidermiques pour hâter la cicatrisation et surtout prévenir la rétraction, cause si fréquente d'ectropions étendus.

Pour s'opposer au renversement des paupières, aucun moyen ne vaut la suture temporaire du bord libre de celles-ci, ou *blépharorraphie*, imaginée par Mirault (d'Angers). Il y a malheureusement des cas où elle n'est pas possible, du moins dans les premiers temps, alors que la fonte du globe oculaire atteint par la brûlure a créé, en arrière des paupières, un foyer de suppuration abondante.

IV

LÉSIONS VITALES ET INFLAMMATOIRES DES PAUPIÈRES

1° Dermatoses des paupières

La plupart des dermatoses peuvent s'observer aux paupières, mais le plus souvent elles s'y développent secondairement par extension du mal des parties voisines et leur existence à la face cutanée des paupières n'entraîne pas d'accidents spéciaux pour l'appareil de la vision.

Beaucoup sont d'origine parasitaire (voy. A.-J. Cuenod, *Bactériologie et parasitologie cliniques des paupières*. Thèse de Paris, 1893-1894).

Il suffit de rappeler que l'*érythème*, l'*eczéma*, le *pityriasis*, le *psoriasis*, l'*herpès simple*, l'*urticaire*, le *pemphigus* se montrent aux paupières en même temps que sur les autres points de la face. Chez les jeunes enfants, la fréquence de l'eczéma impétigineux est très grande et l'ensemble des lésions qui le constitue est facilement reconnaissable au mélange de suppuration et de croûtes brunâtres au pourtour des paupières, aussi bien qu'à la coexistence de lésions semblables à l'orifice des narines, aux commissures des lèvres, au pavillon de l'oreille et au cuir chevelu. Il ne faut pas négliger de traiter l'eczéma impétigineux de la face par l'emploi des pommades au goudron, à l'oxyde de zinc, après avoir détaché les croûtes par des applications de cataplasmes de fécule. La guérison de l'affection cutanée est presque toujours suivie d'une rapide amélioration des lésions de la conjonctive et de la cornée qui accompagnent le plus souvent les gourmes de la face.

Mais, outre ces lésions cutanées en quelque sorte vulgaires qu'on observe aux paupières en même temps qu'en d'autres points des téguments, on y voit se développer aussi quelques affections cutanées spéciales. De ce nombre sont : l'*éphydrose*, la *chromhydrose*, la *séborrhée*, l'*acné miliaire*, le *xanthélasma*, l'*éléphantiasis*, la *lèpre*.

ÉPHYDROSE

L'*éphydrose* ou sueur localisée aux paupières, est une affection très rare

observée seulement quatre fois par de Graefe. Elle est caractérisée par l'hypersécrétion des glandes sudoripares et apparaît sous la forme de fines gouttelettes transparentes à l'orifice de ces glandes. Le plus souvent, la sécrétion s'étale à la surface de la peau des paupières et y forme une couche visqueuse qui se mélange aux poussières et aux produits de desquamation. Les paupières prennent alors un aspect sale. Cette sécrétion anormale s'altérant au contact de l'air ne tarde pas à irriter la peau et la conjonctive oculaire et à déterminer une véritable conjonctivite.

L'éphydrose doit être rapprochée des cas plus fréquents où l'on observe des sueurs localisées aux pieds, aux mains, à une partie de la face, mais l'étiologie de l'éphydrose n'est pas mieux connue que celle de ces dernières affections.

Le traitement de l'éphydrose consiste, d'après de Wecker, dans l'emploi de l'huile de cade pure ou mélangée d'esprit-de-vin, et dans celui des pommades usitées contre les blépharites. Il y ajoute l'hydrothérapie.

CHROMHYDROSE

Cette affection, très rare également, consiste dans l'apparition à la surface des paupières d'une sécrétion colorée en noir ou en brun. W. A. Foot n'a pu réunir que 46 observations de cette maladie, dont 6 chez l'homme et 40 chez la femme. Elle s'observe presque toujours chez des femmes dysménorrhéiques ou hystériques, et, dans plus d'un cas, la simulation a été soupçonnée ou reconnue. Il paraît cependant établi que les sécrétions des glandes sébacées ou sudoripares peuvent, dans des conditions encore indéterminées, être mélangées d'une matière noire à laquelle les recherches de Ch. Robin et de Gubler ont assigné des caractères différents de ceux des pigments ordinaires et aussi des poussières minérales ou végétales auxquelles on a voulu l'assimiler. Cette matière se présente sous la forme de plaques à contours irréguliers. Ordoñez, qui l'a étudiée, a trouvé qu'elle offrait des analogies avec la matière colorante de la *mélanose*.

Le Roy de Méricourt (*Annales d'oculist.*, t. L, p. 110) a fait une étude intéressante de cette affection. Plus récemment, W. A. Foot, dans un travail communiqué à la *Société royale de médecine d'Irlande* (janvier 1887), a attribué la formation du pigment à l'oxydation de l'indican éliminé par les glandes de la peau. Il se pourrait, d'après lui, que la transformation se produisît par l'action d'un micro-organisme spécial; on sait, en effet, que le *bacterium cyanogenes* et le *bacterium prodigiosum* donnent lieu en se développant à certaines colorations.

Les paupières, surtout la paupière inférieure, présentent une coloration bleu foncé, plus marquée au niveau des plis. Si l'on frictionne avec un corps gras la peau des paupières, la coloration s'enlève en tachant le linge, mais elle se reproduit au bout d'un certain temps. Il n'y a pas d'autre altération de la peau, à part peut-être une légère dilatation des veines.

Cette affection n'entraîne d'autre inconvénient que l'aspect bizarre résultant de la coloration des paupières. On a noté cependant la fréquence de la constipation et l'aversion des patients pour toute nourriture animale.

Avant de diagnostiquer la chromhydrose, il faut s'être assuré par tous les moyens possibles qu'il n'y a pas de supercherie de la part des malades. Le meilleur moyen consiste incontestablement à attendre que la matière colorante enlevée par une première friction se reproduise sous les yeux mêmes du chirurgien.

La durée de la chromhydrose est généralement longue et aucun traitement n'a paru, jusqu'ici, capable d'en abréger la durée.

SÉBORRHÉE

L'hypersécrétion des glandes sébacées des paupières a reçu le nom de *séborrhée*; elle est d'ailleurs rarement limitée aux seules paupières.

On distingue la séborrhée *fluide*, dans laquelle le produit de sécrétion forme un vernis gras et brillant à la surface de la peau, et la séborrhée *sèche*, dans laquelle la desquamation épidermique, mêlée à la sécrétion fluide, se concrète en minces écailles analogues à celles du pityriasis.

Les poussières de l'atmosphère, en se mélangeant à la matière sébacée, s'accumulent dans les replis des paupières et y deviennent une source d'irritation. Cette irritation, dans la forme sèche, porte surtout sur les parties qui avoisinent le bord libre des paupières et y prend les apparences de la blépharite ciliaire. Les cils eux-mêmes s'altèrent à la longue et tombent.

On a dit que la séborrhée se développe particulièrement chez les femmes dysménorrhéiques et chez celles qui sont atteintes de troubles du côté des organes sexuels. Cette étiologie n'est pas démontrée, mais il est certain que la séborrhée des paupières se rattache à une altération de la santé générale. Les israélites et les Orientaux paraissent y être plus particulièrement sujets.

Le traitement consiste d'abord à débarrasser les paupières de leur enduit par des lotions savonneuses chaudes. On cherche ensuite à modifier la sécrétion en faisant des applications quotidiennes d'un liquide alcoolique tel que l'eau de Cologne, dans la forme humide, et de glycérine dans la forme sèche. Il faut avoir soin pendant ces applications d'éviter, par l'occlusion des paupières, que le topique se trouve en contact avec la conjonctive.

ACNÉ. — MILLET

La peau des paupières est parfois le siège d'une éruption d'acné qui ne diffère pas de celle qu'on observe en d'autres points du visage et qui évolue de la même façon. On voit aussi se développer dans les glandes sébacées qui sont annexées aux poils très fins des paupières, de petites tumeurs arrondies d'un blanc jaunâtre, ressemblant à des grains de millet et résultant de l'accumulation des produits de sécrétion dans les culs-de-sac de ces glandes. Ces petites masses sont parfois assez nombreuses pour donner à la peau des paupières une apparence désagréable et, comme elles persistent indéfiniment, les malades demandent à en être débarrassés.

Il suffit pour les détruire de les percer avec la pointe d'une épingle ou d'une aiguille à cataracte et d'en extraire le contenu. Cette petite opération demande à être renouvelée pour chaque tumeur et exige généralement un certain nombre de séances. Nous nous servons, dans les cas où elles sont assez peu nombreuses, de la pointe fine d'un galvano-cautère.

Le *molluscum sébacé* s'observe encore aux paupières et là, comme en d'autres points du corps, on lui a reconnu des caractères contagieux niés cependant par Hébra. La glande sébacée qui est le siège de cette altération s'hypertrophie, fait

saillie à la surface de la peau et tend à se pédiculiser. Elle forme alors une petite tumeur polypeuse d'aspect corné au sommet de laquelle on voit l'orifice du follicule dilaté.

Lorsque ces petites tumeurs sont nettement pédiculées, il est très facile de les exciser d'un coup de ciseaux. Dans le cas contraire, on peut se contenter de les écraser entre les mors d'une pince pour en exprimer le contenu.

XANTHÉLASMA

Larraidy (E.), Étude sur le xanthélasma. Thèse de Paris, 1877. — Gendre (Ferdinand), Du xanthélasma. Thèse de Paris, 1880. — Duroselle (F.), Étude sur le xanthélasma. Thèse de Paris, 1884-1885.

Sous ce nom on désigne aujourd'hui une altération des paupières, caractérisée par la formation de taches jaunes irrégulières dans le tissu cellulaire sous-cutané

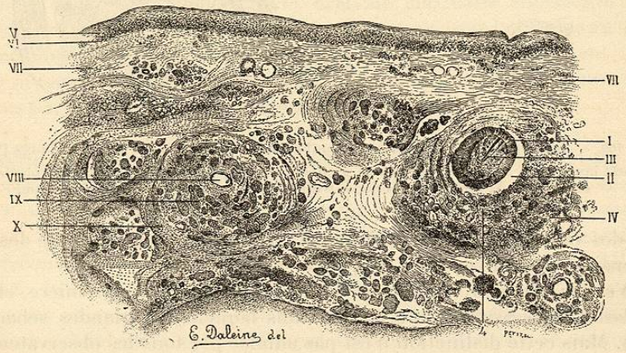

Fig. 168. — Coupe d'une plaque de xanthélasma de la paupière. (D'après Poncet.)

I, épithélium des gaines d'un poil. — II, gaine connective saine. — III, poil. — IV, nodule de xanthélasma. — V, couche cornée de l'épithélium. — VI, épithélium profond pigmenté. — VII, zone sous-épithéliale avec petits vaisseaux et taches de pigment noir (hématique). — VIII, vaisseau profond autour duquel se voit, IX, le dépôt de cellules xanthélasmiques. — X, faisceaux concentriques de tissu connectif.

qu'elles arrivent à envahir quelquefois presque complètement et auquel elles donnent un aspect étrange.

Le xanthélasma s'observe surtout chez les femmes d'âge moyen et, dans près de la moitié des cas, il paraît se relier à une affection hépatique et à un ictère antécédent. Quinquaud a signalé la plus grande proportion de graisse et de cholestérine et la diminution de l'hémoglobine dans le sang des sujets atteints de cette affection.

Les taches se montrent, au début, au-dessus du ligament palpébral interne; elles ont une coloration ocreuse ou jaune citron, et une forme ovalaire à contours irréguliers. Elles ne forment qu'un relief à peine appréciable. De nouveaux groupes de taches apparaissent successivement et dessinent un demi-cercle à la paupière supérieure d'abord et ensuite à la paupière inférieure sans cependant arriver à se joindre au niveau du ligament palpébral externe. L'affection existe très souvent des deux côtés.

[*E. DELENS.*]

L'anatomie pathologique du xanthélasma est encore peu connue. Waldeyer l'a trouvé constitué par une hyperplasie du tissu conjonctif avec dégénérescence des cellules autour des bulbes pileux, des glandes, des vaisseaux et des nerfs. Poncet (de Cluny) admet que la gaine des vaisseaux est le siège principal des altérations; il signale la présence d'une matière graisseuse spéciale et de cellules géantes à noyaux et nucléoles multiples. D'autre part Geber et Simon ont décrit une hypertrophie des glandes sébacées en partie distendues par de volumineuses cellules épithéliales. Ces altérations n'ont pas été rencontrées par Waldeyer et Poncet, d'où il faut conclure qu'il existe plusieurs variétés de xanthélasma.

Chambard (*Bulletins de la Soc. anat.*, 1878) a trouvé, en même temps que les

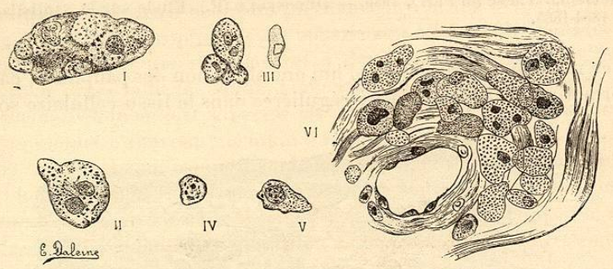

Fig. 169. — Éléments isolés et nodules de xanthélasma. Grossissement de 400. (D'après Poncet.)
I, élément jaune vert, avec granulations en groupes et trois gros noyaux, dont un en voie de division. II, III, IV, V, différentes périodes d'altération. — VI, nodule xanthélasmique.

lésions des vaisseaux, des altérations nerveuses qui rendent compte des troubles de la sensibilité au niveau des plaques de xanthélasma.

De Wecker donne le nom de *xanthelasma planum* à la première, et celui de *xanthelasma tuberosum* à la seconde, dans laquelle les glandes sébacées sont altérées. Mais cette distinction n'est pas admise par tous les observateurs.

L'envahissement des paupières par cette affection ne détermine pas habituellement de troubles fonctionnels et s'arrête de lui-même au bout d'un certain temps pour persister ensuite indéfiniment.

Aucun traitement n'a réussi à faire rétrocéder les plaques une fois qu'elles sont développées. Dans le cas seulement où elles constituent des saillies limitées, on est autorisé à céder aux sollicitations des malades et à en pratiquer l'excision. La réunion primitive de la peau très mince qui les recouvre doit être assurée autant que possible pour prévenir les difformités ultérieures.

HERPÈS. — ZONA OPHTALMIQUE

Hybord (Albert), Du zona ophtalmique et des lésions oculaires qui s'y rattachent. Thèse de Paris, 1872. — Pacton (Marc), Du zona ophtalmique. Thèse de Paris, 1878. — Guérin (Jean), Du zona ophtalmique. Thèse de Paris, 1883-1884.

L'éruption de vésicules herpétiques s'observe quelquefois aux paupières, comme aux lèvres, accompagnant un mouvement fébrile passager. Cet *herpès simple* n'offre rien de particulier dans sa marche ni dans son développement et ne laisse pas de traces. Les vésicules se montrent surtout à la paupière supérieure,

près des commissures ou du bord libre (Horner, Panas) ou vers la partie moyenne (de Wecker). Leur apparition s'accompagne d'un peu de cuisson et de gonflement et elles se dessèchent après trois ou quatre jours.

Le zona ophtalmique, bien étudié par Hutchinson (*Ophtalmic Hospital Reports*, V, p. 191), par Albert Hybord (*Du Zona ophtalm. et des lésions oculaires qui s'y rattachent*. Thèse de Paris, 1872, n° 232), est aujourd'hui bien connu. Il doit être considéré comme une névrite des branches du trijumeau, dépendant dans certains cas d'une altération du ganglion de Gasser.

Il est caractérisé cliniquement par des douleurs névralgiques suivant le trajet d'une ou de plusieurs des branches du trijumeau, par une éruption de vésicules d'herpès distribuées sur le trajet de ces branches et par des altérations concomitantes du côté du globe oculaire.

Le plus habituellement le zona a pour siège la branche ophtalmique du trijumeau et parmi les rameaux de cette branche, il affecte particulièrement le rameau nasal ou les rameaux sus-orbitaires, plus rarement le rameau lacrymal. Il n'atteint qu'exceptionnellement la branche maxillaire supérieure (rameau sous-orbitaire). On a cité quelques cas dans lesquels tous les rameaux d'un côté étaient atteints, et même des faits de zona occupant simultanément les deux côtés de la face. Quand, ce qui est la règle, le zona n'existe que d'un seul côté, l'éruption s'arrête toujours exactement à la ligne médiane.

Étiologie. — Le sexe masculin est plus souvent atteint que le sexe féminin. La proportion indiquée par A. Hybord est de 65 pour 100 et celle donnée par Laqueur est presque identique. Comme pour les autres espèces de zona, l'âge avancé est une cause prédisposante. Enfin, les statistiques établissent la plus grande fréquence de cette affection, en Angleterre d'abord, puis en Allemagne. En France, le zona ophtalmique paraît moins fréquent et moins grave.

Les causes occasionnelles du zona sont le refroidissement, les traumatismes, les tumeurs orbitaires et peut-être aussi certaines intoxications, comme celles qui résultent de l'absorption de l'arsenic ou de l'oxyde de carbone.

Nieden a rapporté une curieuse observation dans laquelle une contusion indirecte du ganglion cervical supérieur du grand sympathique fut suivie du développement du zona sur le trajet des rameaux sus-orbitaires.

Panas a vu le zona ophtalmique coexister avec une sciatique.

Symptômes. — L'éruption herpétique est habituellement précédée de douleurs sur le trajet des nerfs, accompagnée de malaise et même de nausées et de quelques frissons. Parfois les douleurs névralgiques précèdent pendant des semaines et des mois l'apparition des vésicules et très rarement elles font défaut.

Sur le trajet du rameau ou des rameaux atteints de névrite, on voit des plaques rouges apparaître à la peau, par poussées successives et ces plaques présentent bientôt des vésicules d'herpès plus ou moins abondantes. Ces plaques, lorsque le rameau nasal est atteint, ne dépassent pas la ligne médiane. En même temps la conjonctive oculaire est le siège de picotements et de tous les signes d'une hypérémie pouvant aller jusqu'au développement d'une conjonctivite catarrhale. L'hypérémie de la muqueuse nasale et l'enchifrènement ont été notés par Saemisch dans le zona du rameau nasal. Horner signale aussi la diminution de la tension du globe oculaire, qui peut s'abaisser jusqu'à moitié.

L'évolution des vésicules s'accomplit en deux ou trois jours. D'abord transparentes, elles ne tardent pas à devenir louches, puis purulentes et bientôt elles se dessèchent, laissant à leur place des croûtes brunâtres. Lorsque ces croûtes se détachent, on voit au-dessous d'elles une cicatrice arrondie, déprimée, d'un rouge sombre. Cette cicatrice est indélébile; avec le temps, elle devient blanche et ombiliquée, mais elle reste comme un stigmate irrécusable de la maladie. Dans quelques cas, la cicatrice, d'après Emmert, deviendrait kéloïdique.

L'éruption des plaques et des vésicules qui les recouvrent se faisant par poussées successives, malgré l'évolution relativement rapide de ces dernières, la durée de la maladie varie de deux à trois semaines.

Complications. — Ce sont surtout les complications qui font l'intérêt et la gravité du zona ophtalmique. Ces complications se montrent du côté de la peau, dans le territoire innervé par la branche atteinte ou du côté de l'appareil oculaire.

Les *complications* du côté de *la peau* consistent en anesthésies ou en névralgies tenaces observées surtout chez les vieillards. On a noté aussi une élévation locale de la température pouvant atteindre de 1 à 2 degrés. Ces phénomènes persistent parfois pendant des semaines et des mois, et les douleurs névralgiques ont quelquefois une intensité extrême.

Les *complications oculaires* doivent surtout préoccuper le chirurgien. On les observe dans près de la moitié des cas. Hutchinson avait même pensé qu'elles se produisent fatalement lorsque le rameau nasal est atteint. On sait en effet que les nerfs ciliaires proviennent en partie d'un filet qui émane du rameau nasal et se rend au ganglion ophtalmique. Mais A. Hybord a montré que si ces complications sont la règle dans ce cas, il y a cependant des exceptions. Si, dit-il, « l'iris et la cornée souffrent rarement quand l'éruption ne siège pas sur le territoire des branches du nerf nasal, ils souffrent habituellement quand tout le côté du nez est envahi ».

Les complications oculaires se montrent sur la *conjonctive*, sur la *cornée* et sur l'*iris*. Sur la conjonctive, on voit se développer des vésicules herpétiques, mais cette complication n'offre que peu de gravité.

La cornée présente soit des ulcérations succédant à l'éruption de phlyctènes, soit une infiltration plus ou moins étendue. Les ulcérations, d'après Michel, se montreraient surtout dans le quart supéro-interne de la cornée. L'iritis, avec ou sans lésion de la cornée, est ordinairement une iritis plastique avec tendance à la formation de synéchies postérieures. L'inflammation se propage quelquefois à la choroïde; des corps flottants se montrent dans le corps vitré et l'œil peut devenir phtisique. L'atrophie du nerf optique est encore au nombre des complications qui ont été observées. L'asthénopie accommodative se montre aussi parfois.

Du côté des annexes de l'œil, il faut signaler les *paralysies musculaires* atteignant les muscles innervés par la 3e paire crânienne.

Enfin, comme complications exceptionnelles, on a cité l'*ophtalmie sympathique* se développant du côté opposé.

Diagnostic. — Le siège, la disposition des vésicules et leur apparence propre rendent habituellement le diagnostic facile. Dans quelques cas cependant, un œdème considérable, la formation d'escarres pourraient en imposer pour une pustule maligne, comme l'a vu le docteur Sottas (*France médicale*, 30 avril 1889).

Le ***pronostic*** du zona ophtalmique est donc toujours sérieux en raison des complications possibles. Hybord a établi qu'il devenait grave en proportion directe de l'âge du sujet atteint. Disons cependant qu'en France, du moins, un certain nombre de cas de zona ophtalmique se terminent sans donner lieu à ces complications.

Le ***traitement***, durant la période d'éruption, consiste à saupoudrer les parties atteintes avec une poudre absorbante, poudre de riz, poudre d'oxyde de zinc ou de sous-nitrate de bismuth et à protéger les surfaces en les recouvrant d'une feuille d'ouate maintenue par une bande. Les douleurs névralgiques sont calmées par des injections hypodermiques de chlorhydrate de morphine. Contre les névralgies persistantes, on a conseillé l'emploi des courants continus faibles et, dans les cas invétérés, le chirurgien sera quelquefois amené à pratiquer la section ou mieux encore l'élongation des filets nerveux sur lesquels siège la névralgie.

Chacune des complications énumérées plus haut exige en outre un traitement approprié.

ŒDÈME DES PAUPIÈRES

En dehors des cas très nombreux où une affection inflammatoire des paupières s'accompagne d'œdème, il existe des cas où l'œdème est persistant et se rattache à une affection locale ou générale. Ce sont les faits de ce genre dont nous voulons parler ici.

Les *causes* les plus habituelles de l'œdème palpébral non inflammatoire sont les affections osseuses, les tumeurs de l'orbite et surtout la thrombose de la veine ophtalmique. Lorsque l'œdème sous-cutané est très prononcé, il s'accompagne d'une infiltration du tissu cellulaire sous-conjonctival constituant l'état que l'on désigne sous le nom de *chémosis* séreux.

L'œdème palpébral bilatéral est souvent un des premiers signes de l'albuminurie et l'examen des urines doit toujours être pratiqué lorsqu'on le constate.

On a signalé aussi l'œdème palpébral précurseur de la trichinose.

On voit enfin chez quelques personnes âgées, ou chez des sujets jeunes et lymphatiques, l'œdème d'une ou des deux paupières persister sans qu'on puisse le rattacher à aucun des états que nous venons de mentionner.

La paupière inférieure présente généralement un œdème plus prononcé le matin, au moment du lever. Il s'atténue dans la journée.

Le *diagnostic* de l'œdème lui-même est facile; l'emphysème ne sera pas confondu avec l'œdème, dont le distinguent la sonorité et la crépitation caractéristiques. Le lymphangiome, l'éléphantiasis des paupières en diffèrent par une consistance beaucoup plus considérable.

Le *traitement* de l'œdème des paupières est, avant tout, celui de la cause qui le détermine. Lorsque cette cause échappe, on peut sans inconvénient chercher à réduire l'œdème par une compression exercée sur la région, au moyen d'une bande de flanelle et d'un tampon d'ouate.

Les ponctions multiples faites avec la pointe d'une lancette ne sont indiquées que dans les cas d'œdème aigu et considérable. L'excision d'un pli cutané ne conviendrait que dans les œdèmes chroniques avec laxité anormale des téguments entraînant un prolapsus gênant de la paupière supérieure.

[*E. DELENS.*]

2° Inflammations des paupières.

ÉRYSIPÈLE

Dans la majorité des cas, l'érysipèle des paupières est le résultat de l'extension d'un érysipèle de la face. Quelquefois cependant, il apparaît primitivement aux paupières, autour d'une plaie, d'une excoriation qui a servi de porte d'entrée au streptocoque qui lui est propre. Enfin, né sur la muqueuse des fosses nasales, il gagne parfois les voies lacrymales et apparaît au grand angle de l'œil, au niveau des points lacrymaux.

Les phénomènes généraux habituels marquent le début de l'érysipèle des paupières et précèdent même leur apparition. La peau des paupières devient œdémateuse, chaude, d'un rouge sombre et luisant; elle forme un double bourrelet qui permet difficilement d'apercevoir le globe oculaire et la conjonctive. Une sécrétion muco-purulente provenant de cette dernière s'accumule entre les bourrelets qui limitent la fente palpébrale. Sur la face cutanée, l'épiderme est parfois, mais non toujours, soulevé par une sérosité albumineuse, à réaction alcaline (*érysipèle vésiculeux*, *phlycténoïde*).

Les lésions anatomiques consistent essentiellement dans l'accumulation de nombreux leucocytes dans le tissu cellulaire sous-cutané. Les amas de leucocytes se font surtout autour des glandes sébacées ou sudoripares et des bulbes pileux.

La terminaison ordinaire est la résolution. Mais, souvent aussi, les amas de leucocytes déterminent la formation d'abcès multiples ou de sphacèles étendus de la peau (*érysipèle phlegmoneux*, *gangréneux*).

Parmi les complications de l'érysipèle des paupières, deux sont particulièrement graves : le *phlegmon orbitaire* et la *phlébite* des veines ophtalmiques. Ces deux complications se manifestent par de l'exophtalmie et par le chémosis de la conjonctive. L'inflammation localisée au tissu cellulaire et à la capsule de Tenon offre moins de gravité. On a vu cependant l'inflammation se propager aux méninges le long de la gaine du nerf optique, ou encore ce nerf être atteint de névrite se terminant par atrophie de la papille.

La phlébite des veines ophtalmiques, par sa facile propagation au sinus caverneux et aux autres sinus de la dure-mère, et par la pyohémie qui en est souvent la suite, met plus immédiatement en danger la vie des malades.

Le *phlegmon simple* des paupières et la *conjonctivite purulente* sont les deux affections avec lesquelles on peut le plus facilement confondre l'érysipèle des paupières.

Le *pronostic* de l'érysipèle des paupières n'est réellement grave que lorsqu'il survient des complications. Il faut redouter les destructions gangréneuses étendues de la peau qui déterminent la formation d'un ectropion. Enfin, on a signalé des récidives laissant à leur suite un état éléphantiasique des paupières.

Le *traitement* local de l'érysipèle palpébral doit se borner à des lavages antiseptiques destinés à entraîner les sécrétions de la conjonctive et à des onctions avec la vaseline. On se trouvera bien aussi de l'emploi de la réfrigération à l'aide de compresses imbibées d'eau glacée et appliquées en permanence. Mais ce mode de traitement exige une surveillance incessante. Si des abcès se forment, on doit les ouvrir avant qu'ils aient causé un décollement étendu de la peau.

PHLEGMON. — ABCÈS

Le phlegmon des paupières se développe consécutivement aux contusions de la région périorbitaire, aux plaies, aux brûlures. On le voit aussi dans le cours de l'érysipèle, de la variole et consécutivement à la scarlatine et à la fièvre typhoïde. Le phlegmon des paupières se termine le plus habituellement par la formation d'abcès.

La paupière, ordinairement la supérieure, est vite envahie dans toute son étendue; elle devient rouge, chaude, douloureuse et se tuméfie au point d'atteindre souvent le volume d'un demi-œuf de poule. Au début, on distingue généralement, au milieu des tissus, une induration plus ou moins étendue, et la suppuration se fait rapidement.

Les deux paupières accolées par leur bord libre ne peuvent que très dificilement être écartées; derrière elles, le globe oculaire est sain; la conjonctive est seulement un peu injectée et œdémateuse.

Lorsque la suppuration est collectée, la fluctuation est sentie superficiellement. Si le chirurgien n'intervient pas pour donner issue au pus, la peau s'amincit en un point, s'ulcère et le pus s'écoule; mais, en même temps, il se fait une destruction plus ou moins étendue des téguments et il en peut résulter une cicatrice difforme. L'ouverture de la collection par le cul-de-sac conjonctival doit être considérée comme tout à fait exceptionnelle.

Le *diagnostic* est généralement facile. Le phlegmon simple des paupières est cependant quelquefois confondu avec l'érysipèle ou avec la tuméfaction qui accompagne l'ophtalmie purulente.

Le phlegmon orbitaire s'en distingue par l'exophtalmie, l'immobilité du globe de l'œil, la résistance plus grande des tissus à la pression du doigt, les douleurs plus vives.

La dacryocystite phlegmoneuse s'accompagne parfois d'une tuméfaction telle des tissus qu'elle peut en imposer pour un phlegmon des paupières limité au grand angle de l'œil. Mais, en dehors de l'existence antérieure des signes d'une dacryocystite chronique (éphiphora, reflux d'un liquide blanchâtre par les points lacrymaux), le chirurgien évitera l'erreur en tenant compte surtout du siège de la tuméfaction au-devant du sac lacrymal. On voit d'ailleurs, parfois, des suppurations se faire, à ce niveau, sans que les voies lacrymales paraissent intéressées. C'est à ces suppurations ou abcès de l'angle interne que les anciens oculistes donnaient le nom d'*anchilops*.

Le *traitement* du phlegmon suppuré des paupières consiste dans l'incision aussi hâtive que possible faite parallèlement au bord libre et dans une situation déclive. Un petit drain placé dans la plaie empêchera la réunion des lèvres et assurera l'écoulement du pus. Lorsque la suppuration sera terminée, l'application d'un bandeau compressif hâtera le dégorgement des tissus et favorisera la résolution de l'induration qui tend parfois à se perpétuer.

Les *abcès froids* des paupières sont des abcès ossifluents, ayant pour origine une ostéite ou une carie des os voisins, l'os malaire le plus souvent. Ils doivent être ouverts et pansés antiseptiquement. Malgré le traitement, ils laissent après eux des cicatrices adhérentes, déprimées, d'un effet très désagréable et souvent de véritables ectropions.

[*E. DELENS.*]