on y peut retrouver par les moyens appropriés la présence du staphylocoque caractéristique.

L'ouverture du furoncle du côté de la peau est la règle. Cependant les auteurs du *Compendium* citent comme possible l'ouverture du côté de la conjonctive.

Dans quelques cas, on observe la résolution de l'orgelet. L'œdème palpébral et la rougeur disparaissent. La petite induration cesse d'être douloureuse et se circonscrit de plus en plus, mais elle persiste à cet état pendant assez longtemps, et, d'après certains auteurs, serait ainsi l'origine d'une variété de chalazion.

Lors même que la suppuration et l'ouverture du furoncle ont eu lieu, les traces en sont plus tard inappréciables à la peau, à moins qu'il ne se soit développé une série de furoncles, auquel cas, le bord ciliaire reste épaissi, déformé et en partie dégarni de cils.

Les récidives sont en effet fréquentes et certains sujets non seulement voient réapparaître l'orgelet à certaines époques, mais en présentent des éruptions successives et prolongées.

Le *diagnostic* de l'orgelet est généralement facile. Il suffit d'un examen un peu attentif pour ne pas confondre l'œdème palpébral qui l'accompagne avec la tuméfaction de l'érysipèle ou de l'ophtalmie purulente.

Le *traitement* abortif de l'orgelet consiste à toucher la peau avec la teinture d'iode au niveau de l'induration, mais il ne faut pas fonder grand espoir sur l'efficacité de ce moyen.

Les cataplasmes de fécule sont encore fréquemment employés et les malades disent en éprouver du soulagement.

Il nous paraît préférable de faire sur les paupières des lotions fréquentes avec une solution saturée d'acide borique. On emploie aussi les onctions avec une pommade à l'acide borique ou à l'oxyde de zinc.

Lorsque l'ouverture du furoncle tarde à se faire, il est avantageux de pratiquer une petite incision avec la pointe d'un bistouri étroit ou une aiguille à cataracte. La cautérisation de la cavité, après évacuation du pus, à l'aide de la pointe d'un crayon de nitrate d'argent est douloureuse et sans utilité marquée. Il est bon, au contraire, de prolonger les lotions antiseptiques des paupières, même après la cicatrisation, pour prévenir de nouvelles inoculations dans les points voisins.

Pour prévenir les récidives, Panas recommande de déterger les bords palpébraux avec l'huile biiodurée mercurique à 2 pour 1000; on fait faire ensuite des lotions chaudes avec une solution de borax ou de bicarbonate de soude ou encore avec l'eau bouillie additionnée de quelques gouttes d'extrait de Saturne.

Le traitement général par les alcalins et les arsénicaux a perdu de son importance, puisque les récidives fréquentes de l'orgelet s'expliquent par la pénétration *in situ* d'un microcoque.

CHALAZION

Considéré autrefois comme un simple kyste des glandes de Meibomius, le chalazion a depuis été rangé parmi les produits inflammatoires des paupières.

En réalité, il tient des produits d'inflammation par son développement rapide et des tumeurs par ses caractères extérieurs et sa persistance indéfinie.

Cliniquement, il se présente sous la forme d'une petite masse arrondie, de volume variable, adhérente au cartilage tarse et sans connexion avec la peau des paupières.

Ch. Robin (H. Thomas, *Des tumeurs des paupières*, thèse de Paris, 1865) professait que le chalazion est indépendant des glandes de Meibomius et le rangeait parmi les tumeurs formées de cytoblastions. Michel (*Handbuch der gesammten Augenheilkunde*, Bd. IV, p. 422) croit aussi à l'origine extra-glandulaire du chalazion, et Virchow le considère comme un *granulome*. On le trouve, en effet, constitué par des cellules embryonnaires semblables à celles qui se rencontrent dans les produits inflammatoires. Il renfermerait parfois un certain nombre de cellules géantes, suivant de Vincentiis. (*Della structura del calazion*. Napoli, 1875.)

Les relations intimes du chalazion avec le cartilage tarse sont indubitables. Ce cartilage est, en effet, toujours érodé, creusé en cupule, ou perforé au niveau

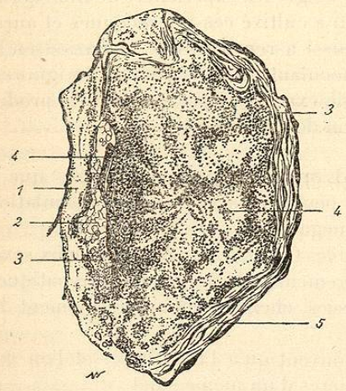

Fig. 170.

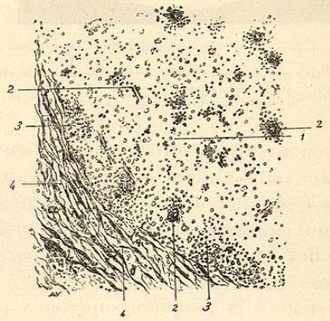

Fig. 171

Fig. 170. — Coupe d'un chalazion. (Lagrange.)

1, cartilage tarse. — 2, glande de Meibomius coupée longitudinalement. — 3, cellules embryonnaires envahissant la glande. — 4, tissu embryonnaire développé au contact de la glande distendue par l'épithélium. — 5, enveloppe fibreuse. — Grossissement 80 fois.

Fig. 171. — Chalazion. (Lagrange.)

1, tissu du chalazion. — 2, vaisseaux jeunes. — 3, cellules embryonnaires. — 4, enveloppe fibreuse. — Grossissement 350 fois.

de la petite masse néoplasique. Mais ces altérations du cartilage, loin d'exclure l'idée d'un développement aux dépens des glandes de Meibomius, plaident en faveur de cette opinion, puisque ces glandes sont logées dans l'épaisseur de ce cartilage.

A l'œil nu, le chalazion forme une petite masse arrondie, jaunâtre ou rosée, demi-transparente, d'aspect sarcomateux. Souvent ferme dans toute sa masse, il est quelquefois ramolli à son centre, rempli d'un liquide colloïde ou puriforme. On comprend que, dans ce dernier état, il ait été considéré comme un simple kyste.

Lagrange (de Bordeaux) a publié (*Archives d'ophtalmologie*, 1889, p. 126) un intéressant travail sur l'anatomie pathologique du chalazion. Il admet comme phénomène initial la rétention de produits épithéliaux dans les glandes de Meibomius, suivie d'adénite et de péri-adénite consécutive, avec destruction du cartilage tarse. Le tissu du chalazion est formé de cellules embryonnaires et de rares débris épithéliaux; sa structure est exactement celle des bourgeons charnus. Lagrange n'y a jamais rencontré de cellules géantes.

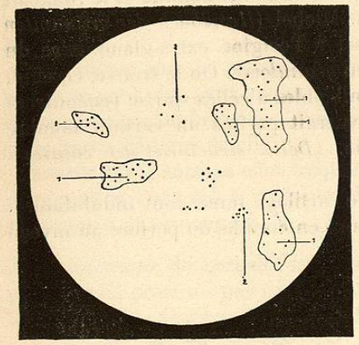

Fig. 172. — Microbes du chalazion. (Lagrange.)

1, cellules épithéliales, traitées par la méthode de Gram, après un séjour de huit jours dans l'éther. — 2, microbes tombés des cellules.

Poncet (de Cluny) a signalé le premier (*Bulletins de la Société de chirurgie*, 1886, p. 454) la présence dans l'intérieur du chalazion de microcoques en grand nombre. Lagrange a constaté que ces microcoques existent dans les cellules épithéliales et non pas dans les cellules embryonnaires.

Malgré les expériences de Boucheron, qui a cultivé ces microcoques et aurait réussi à reproduire le chalazion en les inoculant sur les animaux, on ignore le rôle exact joué par eux dans la production de cette affection.

L'opinion émise par Tangl, que le chalazion est un produit tuberculeux, ne peut être acceptée. Les inoculations tentées ont toujours donné des résultats négatifs.

La fréquence du chalazion est considérable. On l'observe dans les deux sexes, surtout de vingt à quarante ans, particulièrement chez les sujets lymphatiques. Il se développe aussi quelquefois par poussées, chez les femmes au moment des règles, ou pendant la grossesse.

Il siège à la paupière supérieure plus souvent qu'à l'inférieure, et l'on voit parfois cinq ou six chalazions sur les paupières d'un même sujet.

Le chalazion se développe toujours à une certaine distance du bord libre de la paupière. Il forme une saillie arrondie indépendante de la peau qui glisse sur lui, et adhérente au cartilage tarse. Son volume dépasse rarement celui d'un noyau de cerise ou d'un haricot. Les dimensions moyennes sont celles d'un petit pois. Sa consistance est ferme, élastique, quelquefois fibreuse. A la paupière supérieure, il ne proémine pas du côté de la conjonctive, qui ne présente à son niveau qu'une injection très localisée et parfois un peu d'infarctus des glandes de Meibomius. Mais, dans quelques cas, après s'être enflammé, le chalazion s'ouvre du côté de la conjonctive et au niveau de l'ouverture, il se fait ultérieurement un développement de fongosités saillantes, cause d'irritation pour l'œil.

Normalement, il n'y a pas de réaction du côté du globe oculaire et les troubles fonctionnels se réduisent à une certaine gêne dans les mouvements des paupières. La difformité, surtout lorsque le chalazion est multiple, préoccupe avant tout les individus qui en sont atteints.

Si le développement du chalazion se fait parfois lentement et sans douleur,

dans bon nombre de cas il y a, au début, des phénomènes d'inflammation comme dans l'orgelet. De là l'opinion soutenue par quelques-uns que le chalazion n'est qu'un orgelet induré.

Beaucoup de chalazions persistent indéfiniment. Quelques-uns s'enflamment et disparaissent après suppuration. D'autres finissent par se résorber, surtout chez les jeunes sujets. Demours pensait qu'un quart des chalazions disparaît par résorption, mais cette opinion est certainement exagérée.

L'indépendance de la peau différencie le chalazion du kyste sébacé des paupières, mais il peut être confondu avec toutes les tumeurs sous-cutanées qui se développent dans cette région. On a pu le confondre avec un adénome, un épithélioma des glandes de Meibomius, une gomme du tarse et même avec un corps étranger. Le siège de l'orgelet très près du bord libre de la paupière permet de le distinguer du chalazion enflammé, qui se rapproche beaucoup moins de ce bord.

Le *pronostic* du chalazion n'a rien de grave. Il ne constitue qu'une difformité désagréable.

Traitement. — Il ne faut pas compter sur les pommades ni sur les résolutifs pour faire disparaître le chalazion, et Panas a renoncé aux injections interstitielles de teinture d'iode et de perchlorure de fer qu'il a essayées.

L'incision suivie de cautérisation avec la pointe d'un crayon de nitrate d'argent a été employée par Nélaton, mais la guérison n'est obtenue qu'en trois semaines et l'ablation par dissection donne des résultats plus rapides.

L'ablation doit se faire du côté de la peau, pour la paupière supérieure, car l'extirpation par la conjonctive est plus difficile sans offrir d'avantages marqués. A la paupière inférieure, il est parfois indiqué d'agir par la conjonctive.

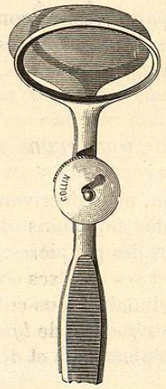

Fig. 173. — Pince de Desmarres.

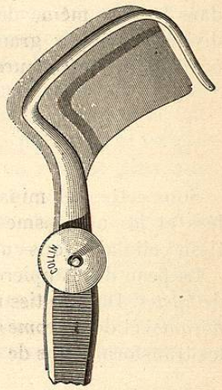

Fig. 174. — Pince de Snellen.

L'anesthésie locale par l'injection hypodermique d'une solution de chlorhydrate de cocaïne est ordinairement conseillée, mais elle détermine un œdème très prononcé et a donné lieu quelquefois à des accidents généraux.

Il suffit d'instiller entre les paupières quelques gouttes d'une solution de cocaïne pour faciliter le placement de la pince de Desmarres ou de Snellen. Bien serrées, ces pinces donnent une hémostase complète et rendent très simple l'ablation de chalazion qui, sans leur secours, risquerait parfois de ne pouvoir être menée à bien.

L'incision faite avec un très petit bistouri, parallèlement au bord palpébral, dépasse largement les limites de la tumeur. Celle-ci, mise à nu, est disséquée en partie et harponnée à l'aide d'un petit ténaculum, puis détachée de ses adhérences profondes au cartilage tarse avec de petits ciseaux courbes. Pour enlever

les débris du chalazion qui presque toujours restent adhérents à la perte de substance dont est creusé le cartilage tarse, on emploie avec avantage la petite *curette tranchante* de de Wecker. La perforation de la conjonctive, à ce niveau, est un accident sans gravité.

Après lotions de la plaie avec une solution faible de sublimé ou une solution concentrée d'acide borique, la pince est enlevée. Il faut attendre souvent un temps assez long que l'écoulement de sang qui suit cette ablation ait cessé.

Pour réunir les lèvres de la petite plaie cutanée, la suture conseillée par quelques auteurs est inutile. Il suffit d'appliquer parallèlement à la plaie deux ou trois petites bandelettes étroites de taffetas d'Angleterre trempées dans la solution antiseptique. Ce mode de réunion, sans aucun autre pansement et sans que les opérés aient besoin d'interrompre leurs occupations, nous a toujours suffi pour obtenir une cicatrice linéaire imperceptible.

Les récidives signalées après l'ablation du chalazion ne sont très vraisemblablement que le développement d'un chalazion nouveau dans le voisinage de l'ancien et sans connexion avec lui.

V

TUMEURS DES PAUPIÈRES

Parmi les tumeurs des paupières, quelques-unes ne sont que l'extension de tumeurs développées primitivement dans les parties voisines, orbite, tempe, sourcil. De celles-là il ne sera pas question ici. D'autres prennent naissance dans le tissu même des paupières, et comme dans les autres régions, elle se divisent en deux grandes classes d'après leur marche clinique, les tumeurs *bénignes* et les tumeurs *malignes*.

1° *TUMEURS BÉNIGNES*

Sous cette dénomination, nous décrivons à la fois les tumeurs nettement isolées et les néoplasmes plus ou moins diffus qui transforment en totalité le tissu cellulaire sous-cutané des paupières.

La peau des paupières et ses annexes sont le siège de *papillomes*, d'*angiomes*, de *kystes*. Dans le tissu cellulaire sous-cutané, on observe le développement de *fibromes* et de *névromes plexiformes*, de *lymphangiomes*, de *lipomes*, sans compter les transformations de l'éléphantiasis et de la lèpre.

Papillomes et verrues. — L'hypertrophie des papilles du derme et de la couche épidermique qui les entoure se présente aux paupières avec des apparences peu différentes de celles des autres régions, mais elle y prend des proportions relativement considérables qui la rendent très désagréable pour ceux qui en sont atteints. Ces papillomes ont de la tendance à se pédiculer; ils forment de petites masses cylindriques, quelquefois un peu étranglées à leur base, recouvertes à leur sommet par un épiderme épais, grisâtre, rugeux, que le grattage enlève en laissant à nu le sommet excorié des papilles.

Parfois, les malades arrachent complètement la production à sa base, mais elle se reproduit rapidement. Sur le bord libre des paupières supérieures, entre les cils, on voit quelquefois de ces verrues dites pendantes, très gênantes, parce qu'elles retombent par leur propre poids au-devant du globe oculaire.

Les *cornes* dont on voit ci-contre un bel exemple, figuré d'après Schaw, ne sont en réalité qu'une variété de papillome dans laquelle la production épidermique a pris des proportions excessives.

Fig. 175. — Production cornée de la paupière inférieure. (D'après Schaw.)

A côté des productions papillomateuses, il faut signaler ces petites tumeurs qui ont l'apparence du molluscum et qui, d'après de Wecker, seraient constituées par une glande sébacée remplie par une excroissance papilliforme et retournée en doigt de gant.

Toutes ces productions doivent être enlevées par excision. On les saisit entre les mors d'une pince à dents de souris, et d'un coup de ciseaux on les excise avec une petite portion du derme qui les supporte. Si l'on se contentait de les sectionner à leur base, on s'exposerait à les voir se reproduire rapidement.

Angiomes. — Les taches vasculaires de la peau des paupières désignées sous le nom de *nævi materni* sont très fréquentes chez les enfants, au moment même de la naissance. Quelquefois cependant, on les voit apparaître seulement dans les jours qui la suivent. Elles siègent plus souvent sur la paupière supérieure que sur l'inférieure. Elles sont formées par la dilatation des petits vaisseaux superficiels du derme et forment des taches d'un rouge vif et plus ou moins arrondies. Beaucoup de ces taches disparaissent d'elles-mêmes, sans laisser de traces. Souvent aussi elles s'agrandissent rapidement, deviennent saillantes et se compliquent de la dilatation des vaisseaux sous-cutanés. Vue par transparence à travers la peau, la masse des vaisseaux sous-cutanés a une teinte bleuâtre. Au palper, elle présente une consistance molle et la pression la fait disparaître à peu près complètement. Le doigt ne perçoit ni pulsation ni frémissement, mais si l'enfant crie ou fait effort, la masse prend un volume plus considérable et la peau une teinte plus foncée.

Lorsque, par les progrès de l'âge, la *tumeur érectile*, non traitée, a pris une marche envahissante, elle s'étend quelquefois à une partie de la face, au nez, aux joues, jusqu'à la lèvre supérieure, et atteint un volume considérable. Alors seulement on y peut sentir des battements isochrones à ceux du pouls. Elle donne aussi quelquefois des prolongements dans l'orbite. Dans ces cas de développement excessif, on voit les veines de la conjonctive devenir variqueuses et les veines rétiniennes se dilater (Schirmer).

Traitement. — Parmi les nombreux moyens employés pour le traitement des tumeurs érectiles, beaucoup ne sont pas applicables aux tumeurs érectiles des paupières.

Les simples taches vasculaires ne doivent pas être traitées dans les premiers temps de la vie. Si elles ne se sont pas atrophiées spontanément, on pourra songer plus tard à l'application de l'électrolyse ou à un simple tatouage.

Pour les cas où il existe une tumeur véritable, surtout si elle est en voie