plaque de consistance cartilagineuse. Les bords de l'ulcération sont à pic, durs, un peu renversés. Le fond de l'ulcère est saignant, d'un rouge sombre mélangé de blanc, d'aspect granuleux. Les sécrétions de l'ulcération se concrètent à la surface, sous forme de croûtes grises, jaunes ou noirâtres, souvent épaisses. Il n'y a pas, en général, de douleur véritable, mais les fonctions de la paupière sont entravées et surtout à la paupière inférieure, il y a un certain degré d'ectropion avec épiphora continuel.

La ***marche*** de l'épithélioma, dans sa forme ordinaire, est généralement lente. Il met des années à évoluer et les malades qui en sont atteints ne consultent le plus souvent que lorsque le mal a déjà envahi une grande partie de la paupière.

Les ganglions lymphatiques se prennent, mais tardivement. Ce sont les ganglions pré-auriculaires et parotidiens pour la paupière supérieure et la moitié externe de la paupière inférieure; les ganglions sous-maxillaires, lorsque le mal siège au voisinage de l'angle interne des paupières.

A la longue, la conjonctive palpébrale se vascularise et finit par être envahie; le mal même peut s'étendre à la conjonctive bulbaire et jusqu'à la cornée. Mais on voit ordinairement la sclérotique résister longtemps à l'envahissement du néoplasme. D'autrefois il survient, à un moment donné, une fonte purulente rapide de l'œil. Le périoste et les os finissent aussi par être atteints et le néoplasme envahit les sinus et les cavités de la face.

Dans la variété *papillaire*, le mal se montre sous l'apparence de saillies, d'excroissances rougeâtres, de franges saignantes qui, par leur disposition, rappellent la forme des papilles hypertrophiées du derme. Cette variété de l'épithélioma a une marche moins rapide et une malignité moindre que la première. Dans quelques cas, le mal met de longues années avant de devenir envahissant.

Le ***diagnostic*** de l'épithélioma des paupières peut présenter quelques difficultés dans certains cas, surtout si l'ulcération est récente. On peut confondre alors l'épithélioma avec le *chancre induré*. Mais, outre les caractères propres du chancre induré, l'existence de l'engorgement ganglionnaire qui n'apparaît jamais que tardivement dans l'épithélioma et qui est, au contraire précoce et constant lorsqu'il s'agit d'un accident syphilitique primitif, ne permet pas d'hésiter longtemps.

Le ***pronostic*** de l'épithélioma palpébral est toujours sérieux. Il devient grave lorsque le mal a envahi la conjonctive bulbaire ou le périoste.

Le ***traitement*** doit, en règle générale, être chirurgical, et l'extirpation être pratiquée le plus tôt possible. On a cité cependant quelques cas, dans lesquels les applications locales de chlorate de potasse préconisées par J. Bergeron ont été suivies d'un heureux résultat. Il en est de même de l'acide acétique appliqué à l'aide d'une baguette de verre sur l'ulcération (Dieu, *Gaz. des hôp.*, 16 mars 1867). Dans ces dernières années, on paraît avoir obtenu des résultats satisfaisants de l'emploi du bleu de méthyle. Ces moyens ne doivent être essayés que pour des épithéliomas tout à fait au début, et il ne faut pas perdre de temps à les employer.

L'ablation avec le bistouri est la règle. A moins que l'épithélioma soit de peu d'étendue, il faut y ajouter presque toujours une opération autoplastique qui sera décrite plus loin. La suture temporaire des paupières rend aussi de grands services pour prévenir l'ectropion consécutif.

L'énucléation de l'œil doit être pratiquée lorsque la conjonctive bulbaire et le tissu cellulaire sous-conjonctival sont envahis.

VI.

DIFFORMITÉS ACQUISES DES PAUPIÈRES

1° *TRICHIASIS*

GIRAUD (Fernand), Traitement de l'entropion et du trichiasis par le procédé de Hotz. Thèse de Paris, 1883-1884. — BRANCHU, De la transplantation de sol ciliaire dans le trichiasis et l'entropion. Thèse de Paris, 1884-1885. — ISSOULIER, Traitement de l'entropion, du trichiasis et de l'ectropion par l'emploi du thermo-cautère. Thèse de Paris, 1884-1885.

Le *trichiasis* est constitué par la déviation des cils en arrière, vers le globe de l'œil, sans participation de la paupière elle-même au renversement.

Le *distichiasis* est la déviation dans le même sens de la rangée postérieure des cils, la rangée antérieure conservant sa position normale.

Le trichiasis est plus fréquent à la paupière supérieure qu'à l'inférieure. Il est rare que tous les cils d'une paupière ou tous ceux d'une même rangée soient déviés. Le plus ordinairement il n'y a qu'un certain nombre de cils anormalement dirigés. En même temps qu'ils sont déviés, les cils sont presque toujours altérés; ils sont plus grêles, irréguliers, contournés, de couleur différente. On n'admet plus que ces cils soient le produit de follicules surnuméraires se développant tardivement, comme l'avait pensé Vidal (de Cassis).

Le trichiasis peut être *congénital*, mais presque toujours il est *acquis*. Les causes de la déviation des cils sont toutes les irritations chroniques et les inflammations des paupières capables de déterminer des déformations cicatricielles de leur bord libre. A ce titre, il faut compter toutes les conjonctivites et blépharites tarsiennes, les granulations palpébrales, les brûlures, la variole. La dégénérescence graisseuse du faisceau de l'orbiculaire adjacent aux follicules des cils (muscle de Riolan) n'est certainement pas capable de produire à elle seule le trichiasis, ainsi que l'ont soutenu Warlomont et Testelin.

Lorsque le trichiasis est constitué, le frottement des cils déviés contre la conjonctive bulbaire et la cornée ne tardent pas à déterminer des inflammations plus ou moins graves de ces membranes. Ainsi sont entretenues des kératites vasculaires ou ulcéreuses et, par un cercle vicieux, aggravées les affections primitives des paupières qui ont amené la déviation des cils. Il y a une sécrétion permanente de muco-pus et de larmes, de la photophobie et souvent du blépharospasme qui détermine parfois de l'entropion.

Le *diagnostic* du trichiasis est généralement facile. Cependant, quand les cils déviés sont en petit nombre et très grêles, ils peuvent tout d'abord échapper à l'examen. Il faut alors s'armer de la loupe pour les distinguer. Quand il y a distichiasis, il faut également un examen attentif pour reconnaître la déviation de la rangée postérieure seule atteinte.

Le *pronostic* du trichiasis est variable, mais généralement plus ou moins sérieux. A la longue, il détermine des ulcérations graves de la cornée, suivies d'opacités persistantes. Cependant si les cils sont très fins, ils peuvent ne causer qu'une irritation médiocre, comme Panas dit l'avoir observé.

[*E. DELENS.*]

Traitement. — L'accolement des cils déviés aux cils sains, l'emploi d'un cheveu formant anse et ramenant en avant les cils malades, la frisure de ces derniers, sont des moyens *palliatifs* indiqués par les anciens chirurgiens et qui méritent à peine d'être mentionnés. De tous les traitements palliatifs du trichiasis, il n'est resté que l'arrachement des cils pratiqué au moyen de la pince à épiler et en s'aidant de la loupe. Mais la reproduction habituelle des cils avec leur déviation ne donne aux malades qu'un répit temporaire.

Les moyens *curatifs* opposés au trichiasis sont très nombreux; quelques-uns, véritablement efficaces, consistent en opérations très ingénieuses dont le seul tort est d'être d'une exécution fort délicate. On peut ranger ces moyens sous deux chefs : 1° ceux qui tendent à obtenir la destruction des follicules ciliaires; 2° ceux qui ont pour but de les ramener à leur direction normale.

La destruction des bulbes des cils par une aiguille rougie au feu remonte à Celse, et a subi depuis de nombreuses modifications. Carron du Villards implantait une épingle dans chaque follicule, réunissait la série des épingles implantées par un fil d'argent et la saisissait entre les mors d'une large pince rougie à blanc. Cusco s'est servi du thermo-cautère pour détruire les bulbes. Le galvano-cautère est d'un maniement plus facile pour arriver au même résultat et n'a pas l'inconvénient d'exposer l'œil et les parties voisines au rayonnement du calorique dont on ne les préserve pas toujours complètement.

Léon Le Fort a utilisé l'électrolyse pour la destruction des bulbes. Il implante des aiguilles à coudre dans le bulbe et les met en communication avec le pôle négatif.

Les caustiques, le nitrate d'argent en particulier et la potasse caustique, ont aussi été employés. Duval (d'Argentan) a utilisé l'action spéciale du sulfure de calcium.

Tous ces moyens sont d'une exécution délicate, et exposent à agir trop ou trop peu. On ne peut y avoir recours que lorsqu'il s'agit de supprimer quelques cils isolés.

L'*excision* des bulbes malades par le bistouri a été d'abord pratiquée en même temps que celle de la peau, de la conjonctive et d'une partie du cartilage tarse.



Fig. 178 et 179. — Opération du trichiasis. (Procédé de Arlt.)

Puis on s'est contenté de dédoubler le bord libre de la paupière pour enlever les bulbes seuls en ménageant le tégument et la conjonctive. Vacca Berlinghieri, Flarer, Anagnostakis, Galezowski, Le Fort ont décrit des procédés ingénieux que nous ne pouvons que mentionner.

Ces procédés ne sont applicables que lorsqu'il s'agit de détruire un petit nombre de cils déviés. Dès que la déviation porte sur la plus grande partie du bord libre, il faut avoir recours aux procédés qui cherchent à obtenir le redressement des bulbes par la *transplantation du sol ciliaire*.

Jäsche et Arlt ont perfectionné cette méthode déjà connue d'Aétius. Arlt dédouble le bord libre de la paupière à l'aide d'un fin bistouri qui l'incise en arrière de la ligne d'implantation des cils et ressort par la peau de la paupière à 3 ou 4 millimètres de ce bord. Au-dessus de cette incision il excise un lambeau semi-lunaire de la peau de la paupière ayant la même longueur que l'incision. Le petit pont mobile que forme le bord libre comprenant dans son épaisseur les bulbes ciliaires est alors fixé par quelques points de suture à la lèvre supérieure de l'incision palpébrale. On obtient ainsi le redressement des bulbes, mais on a à craindre la mortification de la peau. Aussi Arlt a-t-il renoncé à l'isoler complètement par transfixion (fig. 178 et 179).

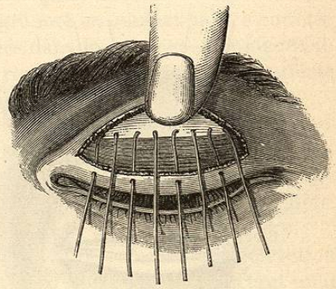

Fig. 180. — Opération du trichiasis. (Procédé d'Anagnostakis.)

Anagnostakis (*Ann. d'oculist.*, t. XXXVIII, p. 5) a modifié le procédé de la façon suivante : il supprime le dédoublement du bord libre et l'excision du lambeau cutané de la paupière. Il fait une incision de la peau parallèle au bord libre et à 3 ou 4 millimètres au-dessus de lui, met à nu les fibres de l'orbiculaire jusqu'au niveau du bord supérieur du tarse, les excise en ce point et, par quatre points de suture séparés, fixe le bord inférieur de l'incision cutanée au bord supérieur du cartilage tarse, ou même au ligament suspenseur de la paupière (fig. 180).

Panas a modifié à son tour, le procédé d'Anagnostakis (*Traité des maladies des yeux*, II, p. 152). Il l'exécute comme il suit :

Le malade étant chloroformé, la paupière est soutenue par une plaque de corne confiée à un aide, et son bord inférieur est fixé par un crochet, de manière à la tendre verticalement. On fait alors, à 3 millimètres du bord libre, une incision allant de la commissure externe au niveau du point lacrymal et mettant à nu le cartilage tarse.

Le bord ciliaire est disséqué par sa face profonde jusqu'à ce que les bulbes des cils apparaissent. La lèvre supérieure de l'incision est disséquée également jusqu'au bord adhérent du cartilage tarse, et même un peu au delà.

Si le tarse est déformé, on l'incise perpendiculairement vers sa partie moyenne dans toute son épaisseur, et parallèlement à son bord libre, pour permettre à sa moitié inférieure de basculer sans chevauchement sur sa moitié supérieure.

La figure 181 montre la manière dont sont passés les fils de suture, et la figure 182 la manière dont ils sont noués. Le bord du lambeau cutané supérieur n'est pas compris dans la suture, mais se coapte de lui-même. Panas termine en réunissant les fils sans les couper, au-dessus du sourcil et les fixe avec du collodion. Il applique ensuite des rondelles de gaze au salol et d'ouate pour former

un pansement légèrement compressif. Les sutures sont enlevées au bout de trois ou quatre jours.

Ce procédé a toujours donné à son auteur de bons résultats.

Le procédé qu'a décrit de Graefe est une modification de celui d'Arlt, mais ne présente pas d'avantages et paraît avoir été peu employé. Streatfield et Snellen ont eu recours à l'évidement du cartilage tarse ordinairement déformé, pour obtenir un redressement plus facile. Cet évidement peut, dans certains cas, être utilisé.

Tous ces procédés s'appliquent au redressement des cils de la paupière supérieure. Pour la paupière inférieure, ils doivent subir des modifications importantes.

Lorsque, soit à l'une, soit à l'autre des deux paupières, on veut opérer le

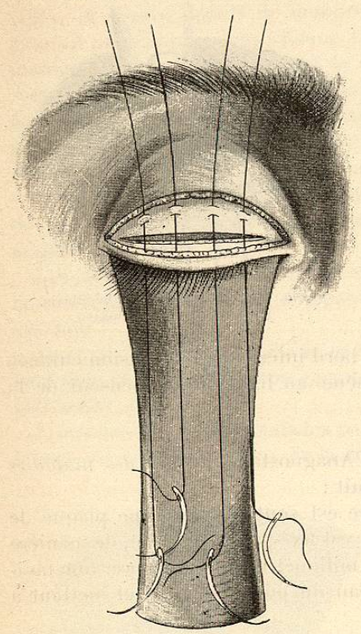

Fig. 181. — Opération du trichiasis de la paupière supérieure. Incisions et passage des fils. (Procédé de Panas.)

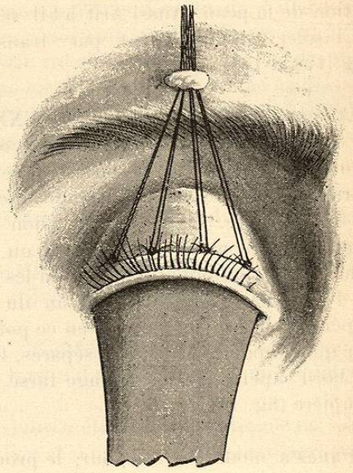

Fig. 182. — Opération du trichiasis de la paupière supérieure. Fixation des sutures. (Procédé de Panas.)

redressement de quelques bulbes seulement, on peut se contenter d'opérations moins compliquées. La suture de Gaillard (de Poitiers) donne généralement des résultats suffisants. A l'aide d'une aiguille courbe on place une anse de fil verticale à quelques millimètres au-dessus ou au-dessous des cils déviés, suivant qu'il s'agit de l'une ou de l'autre paupière. Le fil, assez fort, parcourt sous la peau un trajet de 1 centimètre environ. Les deux extrémités en sont fortement nouées ensemble. Le plissement de la peau comprise dans l'anse redresse les bulbes voisins, et plus tard, les adhérences cicatricielles ainsi formées les maintiennent dans cette situation. Desmarres se contentait d'exciser au voisinage des cils à redresser un petit lambeau ovale de la peau saisie avec une pince à griffes. La cicatrice résultant de cette petite plaie suffit souvent pour ramener les cils à leur position normale.

2° *ENTROPION*

Gautherin, De l'entropion et d'un nouveau mode de traitement. Thèse de Paris, 1863. — Gaye, De l'entropion et d'un nouveau procédé opératoire. Thèse de Paris, 1878.

L'entropion est le *renversement en dedans*, de la paupière, amenant son bord libre ou sa face cutanée en contact avec le globe oculaire.

Cette difformité est *totale* ou *partielle*, *simple* ou *double*. Elle atteint plus fréquemment la paupière inférieure, et est assez souvent *bilatérale*.

On a décrit pour l'entropion, comme pour l'ectropion, *trois degrés*, suivant que la déviation de la paupière est plus ou moins prononcée. Dans le premier degré, le bord libre est dirigé en arrière contre le globe oculaire et les cils touchent la conjonctive bulbaire. Le troisième degré met en contact la face cutanée de la paupière avec le globe et les cils sont logés dans le cul-de-sac conjonctival. Ce renversement complet est d'ailleurs très rare. Les caractères du deuxième degré sont intermédiaires, mais moins nettement indiqués par les auteurs.

Le mécanisme de l'entropion présente des analogies évidentes avec celui de l'ectropion. La conjonctive, le tarse, le muscle orbiculaire, la peau elle-même interviennent dans sa production. Mais la part prépondérante appartient au muscle orbiculaire. Il faut aussi tenir grand compte de la situation et du volume du globe oculaire qui offre à la paupière un point d'appui plus ou moins résistant.

Les cicatrices de la conjonctive palpébrale peuvent déterminer une rétraction de cette membrane d'où résulte la déviation du bord libre. On sait pourtant qu'il est possible d'en exciser de larges lambeaux sans voir se produire cette rétraction. Aussi, à la suite des inflammations chroniques, de l'ophtalmie granuleuse en particulier, l'entropion résulte surtout de la transformation du tissu cellulaire sous-muqueux et des déformations du tarse.

L'exagération de l'action des faisceaux ciliaires du muscle orbiculaire est la cause la plus fréquente de l'entropion. Elle se produit par action réflexe dans les conjonctivites, les kératites (*entropion spasmodique*).

La laxité de la peau formant bourrelet à la paupière supérieure chez le vieillard, contribue à reporter vers le globe oculaire le bord libre de celle-ci.

Les causes prédisposantes de l'entropion sont surtout la vieillesse (*entropion sénile*), et l'enfoncement congénital ou acquis du globe oculaire dans l'orbite. Le phimosis palpébral y prédispose également, ainsi que l'atrophie du tissu cellulo-graisseux de l'orbite et la phtisie du globe oculaire.

Les causes occasionnelles sont toutes les inflammations aiguës ou chroniques de la conjonctive ou de la cornée, les granulations palpébrales en particulier, les plaies de la conjonctive, les brûlures par les acides ou par les alcalis tels que la chaux vive et la potasse.

L'opération de la cataracte est quelquefois suivie d'un entropion momentané de la paupière inférieure qu'il faut attribuer à la diminution de la résistance du globe oculaire, à la compression du bandeau et sans doute aussi à l'action réflexe déterminant le spasme des faisceaux ciliaires de l'orbiculaire.

D'après de Ammon, l'entropion pourrait exister à l'état *congénital*.

Symptomatologie. — Le contact permanent des cils et du bord libre de la paupière contre le globe de l'œil détermine de la douleur, la sensation d'un

corps étranger et du larmoiement. Bientôt apparaissent les signes d'une conjonctivite et d'une kératite chroniques.

Lorsque le bord palpébral est dépourvu de cils, tous ces signes sont moins accentués. Le larmoiement s'explique par la déviation des points lacrymaux et par la sécrétion exagérée des larmes qui accompagne l'irritation de l'œil. Lorsque l'entropion existe depuis longtemps, la cornée se vascularise et il peut se produire un pannus.

La *marche* de l'entropion varie surtout avec la cause qui l'a produit. L'entropion *aigu* est ordinairement spasmodique et accompagne une inflammation passagère de la conjonctive ou de la cornée. Il disparaît avec cette inflammation elle-même. L'entropion *chronique* est le résultat d'altérations cicatricielles des paupières ou de modifications profondes dans la situation ou la forme du globe oculaire. Sa durée est illimitée si le traitement n'intervient pas, et il présente des alternatives d'amélioration ou d'aggravation, en dehors de tout traitement.

Diagnostic. — Le trichiasis ne doit pas être confondu avec l'entropion qu'il accompagne quelquefois. Il suffit habituellement d'écarter doucement les paupières, surtout lorsqu'il y a laxité anormale de la peau, pour constater que les rapports du bord libre et du bulbe sont modifiés. Dans le trichiasis, la direction seule des cils est vicieuse.

Pronostic. — Il varie beaucoup suivant le degré et la nature de l'entropion. L'entropion spasmodique est le moins grave. L'entropion cicatriciel, surtout lorsqu'il y a déformation profonde du cartilage tarse, est le plus fâcheux. D'une manière générale, les inconvénients de l'entropion sont plus marqués que ceux de l'ectropion, et les malades les supportent plus difficilement.

Traitement. — Pour remédier à l'entropion *spasmodique* et temporaire qui accompagne les inflammations aiguës de la conjonctive et de la cornée, il n'est pas nécessaire d'avoir recours à une opération. L'emploi des petits moyens suffit. Autrefois, on appliquait des bandelettes agglutinatives pour redresser la paupière. Aujourd'hui, le collodion est d'un usage plus commode. Il faut avoir la précaution de débarrasser la peau de la paupière de tout corps gras et de toute trace d'humidité. On fait alors avec une pince un pli transversal de la peau de manière à ramener le bord palpébral à sa position normale et l'on applique avec un petit pinceau une ou plusieurs couches de collodion sur la peau, en maintenant le pli jusqu'à dessiccation complète. La rétraction de la peau produite par le collodion suffit à empêcher pendant quarante-huit heures au moins la reproduction de l'entropion.

Les *serres-fines* ont été aussi utilisées dans le même but par Goyrand (d'Aix) et Nélaton. Panas dit en avoir retiré de bons effets. Une seule serre-fine suffit quelquefois pour obtenir le redressement. Il faut, pour éviter l'excoriation au point d'application des griffes, avoir soin de changer de place celles-ci tous les jours. Pour empêcher les serres-fines d'être entraînées vers le globe oculaire par le spasme de l'orbiculaire, il est quelquefois nécessaire de les maintenir au moyen d'un fil fixé à la peau du voisinage par un peu de coton collodionné (Panas). Il est à remarquer que par suite de la légère inflammation provoquée dans le tissu cellulaire sous-cutané par la pression des mors de la serre-fine, le pli de la peau persiste plusieurs jours après l'ablation de celle-ci.

A l'entropion *chronique* et cicatriciel il est nécessaire d'opposer des moyens d'action plus puissants. La *cautérisation* a été employée pour produire une escarre de la peau et amener une rétraction consécutive de celle-ci. Mais la cautérisation par les agents chimiques est abandonnée; on n'a plus recours, comme Quadri le conseillait, à l'acide sulfurique dont l'action est difficile à graduer. Au fer rouge, dont se servait encore Delpech, on substitue avec avantages le thermo-cautère ou le galvano-cautère. Avec ce dernier instrument, moins effrayant pour les malades, on trace un sillon parallèle au bord libre de la paupière et comprenant toute l'épaisseur de la peau. La cicatrice déterminée ainsi devient imperceptible avec le temps.

L'*excision* d'un repli de la peau a depuis longtemps été utilisée contre l'entropion. Le repli cutané transversal maintenu par deux pinces ordinaires est excisé avec des ciseaux ou un bistouri. Les lèvres de la plaie sont réunies par des points de suture. Il n'est pas nécessaire d'avoir recours à des pinces spéciales pour former ce pli cutané, mais Velpeau conseillait de passer les points de suture avant l'excision de la peau. L'opération se trouve ainsi simplifiée.

L'excision de plusieurs plis verticaux (Janson) réunis par la suture ne paraît pas offrir d'avantages sur l'excision d'un simple pli horizontal.

La *ligature* a été appliquée par Gaillard (de Poitiers) à la cure de l'entropion de la paupière inférieure. Gaillard plaçait deux anses de fil verticales au voisinage de l'angle interne et de l'angle externe. La longueur du trajet sous-cutané était de 2 centimètres et les fibres du muscle orbiculaire devaient être comprises dans l'anse. Les fils une fois serrés, la paupière se trouvait renversée en dehors, et il se formait autour des fils des brides cicatricielles qui la ramenaient, en définitive, à une situation normale et l'y maintenaient.

La ligature de Gaillard a été modifiée par Rau et par Arlt. Rau ajoute simplement une ligature médiane aux deux ligatures latérales de Gaillard. Arlt place deux anses verticales ayant un double trajet sous-cutané. Les extrémités de chaque fil sont nouées et maintiennent pendant quarante-huit heures le bourrelet cutané déterminé par la constriction de l'anse.

L'excision des fibres de l'orbiculaire les plus voisines du bord libre, proposée

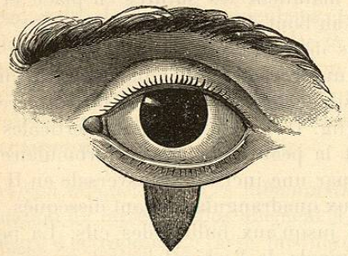

Fig. 183. — Opération de l'entropion (Procédé de de Graefe.)

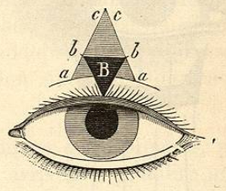

Fig. 184. — Opération de l'entropion. (Procédé de de Graefe, avec incision partielle du tarse.)

par Key en 1825, la section sous-cutanée de ces fibres à l'aide d'un ténotome (Fl. Cunier), celle du ligament palpébral interne (Voillemier) n'ont pas passé dans la pratique, non plus que la section de la commissure externe (*canthotomie*) de Wardrop.

A l'entropion *cicatriciel* et à celui qui s'accompagne de déformations con-