qui se sont établies entre les bords libres des deux paupières et surtout au niveau de la commissure externe. Les plaies des paupières, principalement les brûlures par le feu et les caustiques, lui donnent naissance. Il succède aussi aux ulcérations déterminées par les blépharites, les kérato-conjonctivites chroniques, les granulations ou la cicatrisation d'un lupus.

Lorsque l'ankyloblépharon est le résultat d'un traumatisme ou de la cicatrisation d'une brûlure, il se complique fréquemment d'adhérences des paupières à la conjonctive bulbaire, c'est-à-dire de *symblépharon*.

Dans les cas où il succède aux inflammations chroniques qui s'accompagnent de blépharospasme, le rétrécissement de la fente palpébrale est produit par l'exulcération de la commissure externe et les adhérences anormales qui en sont la conséquence. C'est dans ces cas que le nom de *blépharophimosis* lui est particulièrement applicable.

Lorsque l'ankyloblépharon est constitué par une simple adhérence limitée entre les bords des deux paupières, la section de la bride suffit habituellement à le détruire. S'il se complique de symblépharon, la guérison ne peut être obtenue que par une opération souvent complexe et incertaine dans son résultat, comme nous le verrons dans le chapitre suivant.

Enfin, lorsqu'il y a blépharophimosis ou que la cicatrice est limitée à la commissure externe, il faut recourir à une opération spéciale, la *canthoplastie*, que nous décrirons plus loin au chapitre des opérations qui se pratiquent sur les paupières.

5° *SYMBLÉPHARON*

Vautrin, De l'adhérence anormale des paupières entre elles et avec le globe de l'œil. Thèse de Paris, 1856. — Clech, Étude sur le symblépharon et les divers moyens d'y remédier. Thèse de Paris, 1874.

Le symblépharon, constitué par des adhérences anormales entre les paupières et le globe de l'œil, est presque toujours cicatriciel, c'est-à-dire acquis. Nous avons vu que l'existence du symblépharon congénital est contestée.

Les adhérences entre la conjonctive palpébrale et la conjonctive oculaire ou la cornée résultent de plaies dont la cicatrisation a été mal surveillée, ou de brûlures par les liquides bouillants, les métaux en fusion et les caustiques accidentellement projetés. Dans d'autres cas, elles sont le résultat de cicatrices succédant à des inflammations ulcéreuses. C'est ainsi qu'on les voit produites par l'ophtalmie purulente, la conjonctivite granuleuse. Elles s'accompagnent souvent d'ectropion, et dans quelques cas elles immobilisent l'œil dans une position anormale, d'où un strabisme fixe, cicatriciel.

Les adhérences sont tantôt *partielles* et forment de simples brides ou ponts jetés entre la face interne des paupières et la conjonctive bulbaire, tantôt *totales*, envahissant et supprimant les culs-de-sac conjonctivaux et s'avançant sur la cornée qu'elles recouvrent en partie sous forme d'un ptérygion cicatriel.

Dans le cas de symblépharon total, on comprend que les troubles fonctionnels soient très accusés, car non seulement la cornée est souvent comprise en partie dans la cicatrice, mais les points et conduits lacrymaux se trouvent presque toujours déviés sinon détruits. Il en résulte un obstacle à l'écoulement naturel

des larmes, d'où épiphora. Si la plus grande partie de la conjonctive a été détruite, il se produit au contraire du xérosis.

D'après l'apparence extérieure des adhérences, on a décrit un symblépharon *sarcomateux* et un symblépharon *membraneux* ou fibreux. A la longue, les adhérences tendent à prendre cette dernière forme et à s'organiser en cicatrices minces et rétractiles.

Le *traitement* du symblépharon varie suivant qu'il est partiel ou total et plus ou moins compliqué. Lorsqu'il n'existe qu'une simple bride allant de la face interne de la paupière au globe de l'œil, il suffit de la sectionner et d'écarter fréquemment la paupière, dans les jours qui suivent, pour assurer la cicatrisation isolée des deux extrémités. Si la bride est épaisse, cependant, on fera bien de la réséquer et d'assurer par la suture la cicatrisation des lèvres de la conjonctive bulbaire.

Lorsque l'adhérence comprend le cul-de-sac conjonctival, il faut avoir recours à d'autres procédés, et les opérations les mieux combinées ne donnent pas toujours le résultat attendu.

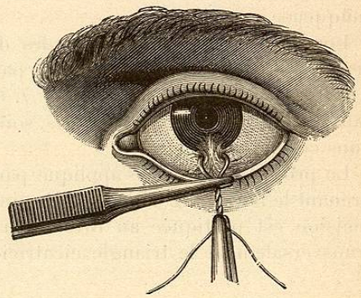

Fig. 200. — Opération du symblépharon. (Procédé d'Himly.)

Fabrice de Hilden avait eu l'idée, lorsqu'il existe une bride comprenant le cul-de-sac conjonctival, de traverser la base par un fil et de faire la section après l'établissement d'un trajet permanent autour du fil.

Himly s'est servi d'un fil de plomb laissé à demeure pendant un mois. La section est faite ensuite d'un seul coup avec des ciseaux, ou progressivement par torsion du fil. Ce procédé toutefois ne paraît pas avoir donné de résultats aussi satisfaisants qu'on pourrait le croire.

Von Ammon a proposé, dans le cas d'adhérences de la partie moyenne d'une des paupières, de faire à droite et à gauche de ces adhérences une incision verticale comprenant toute l'épaisseur de la paupière et divisant celle-ci en trois portions. Les deux portions latérales sont réunies l'une à l'autre par une suture entortillée *par-dessus* la portion médiane. Lorsque la réunion est obtenue, on dissèque cette portion médiane et adhérente et on l'excise.

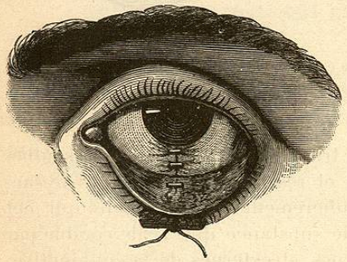

Fig. 201. — Opération du symblépharon. (Procédé de Arlt.)

Arlt a décrit et pratiqué deux procédés pour la cure du symblépharon. Le deuxième est très analogue à celui qu'avait imaginé Laugier (*Comptes rendus de l'Acad. des sciences*, 1855). Un fil armé de deux aiguilles est passé à travers le sommet du symblépharon. Celui-ci est disséqué de son sommet vers sa base en rasant exactement le tissu de la cornée et de la sclérotique jusqu'au cul-de-sac conjonctival. Les deux aiguilles armées de fil sont alors passées de ce cul-de-sac vers la peau de la paupière où les

extrémités du fil sont nouées sur un corps étranger. De cette manière, le sommet de la bride cicatricielle se trouve fixé dans le cul-de-sac conjonctival et sa face antérieure devient postérieure et regarde le bulbe de l'œil. Les bords de la plaie conjonctivale sont, autant que possible, réunis par un ou deux points de fines sutures.

Ce procédé, d'une exécution assez simple, donne un bon résultat immédiat, mais dans les deux cas où nous l'avons appliqué, nous avons vu, à la longue, les adhérences se reproduire. Il n'est pas, d'ailleurs, applicable aux symblépharons un peu étendus.

Taylor (*Med. Times and Gaz.*, 1876) a proposé de tailler dans la peau de la paupière un petit lambeau à base interne que l'on engage dans le cul-de-sac de la conjonctive à travers une incision verticale. Ce lambeau est appliqué par sa face saignante sur la perte de substance laissée à la face interne de la paupière par la dissection et l'excision du symblépharon; sa face épidermique répond à la conjonctivite bulbaire et ne tarde pas à prendre tous les caractères d'une muqueuse.

Lorsque les adhérences ont des dimensions un peu considérables, il faut recourir soit aux procédés décrits par Teale (*London ophthalm. Hosp. Reports*, t. III, p. 953) et par Knapp (*Arch. f. Ophthalm.*, t. IV, p. 270), qui sont de véritables autoplasties conjonctivales, soit aux procédés de greffe muqueuse essayés dans ces dernières années.

Le procédé de Teale s'applique particulièrement aux cas d'adhérences comprenant le bord libre de la paupière inférieure et empiétant sur la cornée. Une incision est pratiquée au niveau du bord inférieur de la cornée sectionnant transversalement le triangle cicatriciel, dont le sommet s'atrophiera plus tard

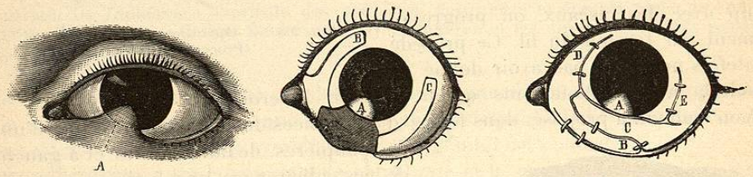

Fig. 202. Fig. 203. Fig. 204.

Fig. 202. — Symblépharon cicatriciel empiétant sur la cornée.
Fig. 203. — Opération. (Procédé de Teale.) — Dissection des lambeaux.
Fig. 204. — Suture des lambeaux de la conjonctive.

une fois privé de ses connexions. La base du triangle et toutes les parties adhérentes sont disséquées au niveau du bulbe et réséquées jusqu'au cul-de-sac, laissant ainsi une surface plus ou moins régulièrement quadrangulaire qui met à nu le tissu sclérotical. C'est cette perte de substance que Teale comble par deux lambeaux empruntés aux parties internes et externes de la conjonctive. Les figures ci-dessus (fig. 203 et 204) montrent le tracé des lambeaux et la manière dont ils sont suturés l'un à l'autre. Le lambeau externe s'applique au bord inférieur de la cornée, le lambeau interne se place parallèlement au-dessous de lui et arrive par son bord inférieur au niveau du cul-de-sac conjonctival à reconstituer. Les pertes de substance laissées par la dissection des deux lambeaux sont comblées en rapprochant par la suture les bords de la section conjonctivale, ce que permet habituellement la laxité du tissu cellulaire sous-

conjonctival. Dans d'autres cas, Teale propose de disséquer un pont de conjonctive au-dessus de la moitié supérieure de la cornée et de le faire glisser au-dessous de cette membrane jusqu'à la perte de substance sur laquelle on le fixe par la suture. La difficulté de ces procédés ingénieux d'autoplastie réside dans la tendance que les deux lambeaux de conjonctive ont à se rétrécir et à s'enrouler une fois qu'ils ont été disséqués.

C'est pour cette raison que l'on a eu recours à des emprunts faits à la conjonctive d'animaux (chiens ou lapins), ou à la muqueuse buccale du sujet lui-même, ou encore à la peau du ventre de la grenouille.

Wolfe (*Ann. d'ocul.*, t. LXXI, p. 121) a transplanté dans deux cas, en 1873, la conjonctive du lapin. De Wecker, Gillet de Grandmont, O. Becker se sont servis de ce même procédé. Illing a pris le lambeau destiné à combler la perte de substance à la partie interne de la lèvre supérieure de son opéré, dans un cas, et dans l'autre sur la muqueuse vaginale.

Abadie s'est servi d'un lambeau de muqueuse de la face interne de la joue, et c'est à ce procédé que nous avons eu recours dans plusieurs cas.

Malgré quelques difficultés d'exécution, ces greffes muqueuses donnent généralement des résultats immédiats satisfaisants; mais on voit presque toujours le lambeau muqueux transplanté, s'atrophier ensuite, puis disparaître, et la difformité primitive se reproduire au moins en partie. Néanmoins ces essais sont encourageants et doivent être poursuivis.

Panas (*Traité des maladies des yeux*, t. II, p. 182) a taillé à la tempe et à la joue des lambeaux cutanés à pédicule et les a insinués à travers une boutonnière pratiquée dans le sillon orbito-palpébral, les fixant par des sutures contre la face tarsienne de la paupière préalablement détachée du globe. Il a obtenu des résultats partiels. Mais, en somme, malgré toutes les tentatives, le symblépharon a une tendance presque fatale à se reproduire

VII

DES OPÉRATIONS QUI SE PRATIQUENT SUR LES PAUPIÈRES

1° *CANTHOPLASTIE*

Outin, Contribution à l'étude de la canthoplastie externe. Thèse de Paris, 1880.

Cette opération a pour but l'agrandissement permanent de la fente palpébrale. Elle consiste à prolonger en dehors par une incision la commissure externe et à assurer par la suture la cicatrisation isolée des lèvres de la plaie. Elle a été imaginée par von Ammon.

La canthoplastie trouve son indication dans le blépharophimosis, l'ankyloblépharon, certains cas d'ectropion. On l'a pratiquée aussi dans les blépharospasmes invétérés et conseillée pour diminuer la pression des paupières granuleuses sur le globe de l'œil. Dans les cas où il s'agit de remédier à un blépharospasme aigu, la simple section de la commissure externe suffit, sans adjonction de la suture conjonctivale. Cette petite opération est désignée sous le nom de *canthotomie*.