extrémités du fil sont nouées sur un corps étranger. De cette manière, le sommet de la bride cicatricielle se trouve fixé dans le cul-de-sac conjonctival et sa face antérieure devient postérieure et regarde le bulbe de l'œil. Les bords de la plaie conjonctivale sont, autant que possible, réunis par un ou deux points de fines sutures.

Ce procédé, d'une exécution assez simple, donne un bon résultat immédiat, mais dans les deux cas où nous l'avons appliqué, nous avons vu, à la longue, les adhérences se reproduire. Il n'est pas, d'ailleurs, applicable aux symblépharons un peu étendus.

Taylor (*Med. Times and Gaz.*, 1876) a proposé de tailler dans la peau de la paupière un petit lambeau à base interne que l'on engage dans le cul-de-sac de la conjonctive à travers une incision verticale. Ce lambeau est appliqué par sa face saignante sur la perte de substance laissée à la face interne de la paupière par la dissection et l'excision du symblépharon; sa face épidermique répond à la conjonctivite bulbaire et ne tarde pas à prendre tous les caractères d'une muqueuse.

Lorsque les adhérences ont des dimensions un peu considérables, il faut recourir soit aux procédés décrits par Teale (*London ophthalm. Hosp. Reports*, t. III, p. 953) et par Knapp (*Arch. f. Ophthalm.*, t. IV, p. 270), qui sont de véritables autoplasties conjonctivales, soit aux procédés de greffe muqueuse essayés dans ces dernières années.

Le procédé de Teale s'applique particulièrement aux cas d'adhérences comprenant le bord libre de la paupière inférieure et empiétant sur la cornée. Une incision est pratiquée au niveau du bord inférieur de la cornée sectionnant transversalement le triangle cicatriciel, dont le sommet s'atrophiera plus tard

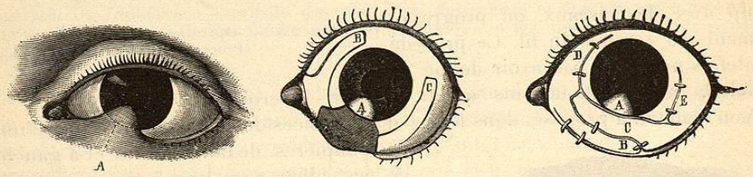

Fig. 202. Fig. 203. Fig. 204.

Fig. 202. — Symblépharon cicatriciel empiétant sur la cornée.
Fig. 203. — Opération. (Procédé de Teale.) — Dissection des lambeaux.
Fig. 204. — Suture des lambeaux de la conjonctive.

une fois privé de ses connexions. La base du triangle et toutes les parties adhérentes sont disséquées au niveau du bulbe et réséquées jusqu'au cul-de-sac, laissant ainsi une surface plus ou moins régulièrement quadrangulaire qui met à nu le tissu sclérotical. C'est cette perte de substance que Teale comble par deux lambeaux empruntés aux parties internes et externes de la conjonctive. Les figures ci-dessus (fig. 203 et 204) montrent le tracé des lambeaux et la manière dont ils sont suturés l'un à l'autre. Le lambeau externe s'applique au bord inférieur de la cornée, le lambeau interne se place parallèlement au-dessous de lui et arrive par son bord inférieur au niveau du cul-de-sac conjonctival à reconstituer. Les pertes de substance laissées par la dissection des deux lambeaux sont comblées en rapprochant par la suture les bords de la section conjonctivale, ce que permet habituellement la laxité du tissu cellulaire sous-

conjonctival. Dans d'autres cas, Teale propose de disséquer un pont de conjonctive au-dessus de la moitié supérieure de la cornée et de le faire glisser au-dessous de cette membrane jusqu'à la perte de substance sur laquelle on le fixe par la suture. La difficulté de ces procédés ingénieux d'autoplastie réside dans la tendance que les deux lambeaux de conjonctive ont à se rétrécir et à s'enrouler une fois qu'ils ont été disséqués.

C'est pour cette raison que l'on a eu recours à des emprunts faits à la conjonctive d'animaux (chiens ou lapins), ou à la muqueuse buccale du sujet lui-même, ou encore à la peau du ventre de la grenouille.

Wolfe (*Ann. d'ocul.*, t. LXXI, p. 121) a transplanté dans deux cas, en 1873, la conjonctive du lapin. De Wecker, Gillet de Grandmont, O. Becker se sont servis de ce même procédé. Illing a pris le lambeau destiné à combler la perte de substance à la partie interne de la lèvre supérieure de son opéré, dans un cas, et dans l'autre sur la muqueuse vaginale.

Abadie s'est servi d'un lambeau de muqueuse de la face interne de la joue, et c'est à ce procédé que nous avons eu recours dans plusieurs cas.

Malgré quelques difficultés d'exécution, ces greffes muqueuses donnent généralement des résultats immédiats satisfaisants; mais on voit presque toujours le lambeau muqueux transplanté, s'atrophier ensuite, puis disparaître, et la difformité primitive se reproduire au moins en partie. Néanmoins ces essais sont encourageants et doivent être poursuivis.

Panas (*Traité des maladies des yeux*, t. II, p. 182) a taillé à la tempe et à la joue des lambeaux cutanés à pédicule et les a insinués à travers une boutonnière pratiquée dans le sillon orbito-palpébral, les fixant par des sutures contre la face tarsienne de la paupière préalablement détachée du globe. Il a obtenu des résultats partiels. Mais, en somme, malgré toutes les tentatives, le symblépharon a une tendance presque fatale à se reproduire

VII

DES OPÉRATIONS QUI SE PRATIQUENT SUR LES PAUPIÈRES

1° *CANTHOPLASTIE*

Outin, Contribution à l'étude de la canthoplastie externe. Thèse de Paris, 1880.

Cette opération a pour but l'agrandissement permanent de la fente palpébrale. Elle consiste à prolonger en dehors par une incision la commissure externe et à assurer par la suture la cicatrisation isolée des lèvres de la plaie. Elle a été imaginée par von Ammon.

La canthoplastie trouve son indication dans le blépharophimosis, l'ankyloblépharon, certains cas d'ectropion. On l'a pratiquée aussi dans les blépharospasmes invétérés et conseillée pour diminuer la pression des paupières granuleuses sur le globe de l'œil. Dans les cas où il s'agit de remédier à un blépharospasme aigu, la simple section de la commissure externe suffit, sans adjonction de la suture conjonctivale. Cette petite opération est désignée sous le nom de *canthotomie*.

La section de la commissure doit comprendre la peau, le muscle orbiculaire et la muqueuse sur une étendue de 10 à 15 millimètres dans le prolongement de la fente palpébrale. Elle s'exécute d'un seul coup, soit avec la pointe d'un bistouri étroit introduit par le cul-de-sac conjonctival et ressortant par la peau, soit plus simplement d'un coup de ciseaux. Il faut avoir soin de sectionner la peau sur une longueur un peu plus grande que la muqueuse. On fait ensuite écarter par un aide les paupières, pour tendre la nouvelle commissure et l'on place un point de suture médian pour réunir la conjonctive à la peau. Deux autres points de suture, un pour chaque paupière, suffisent généralement pour obtenir une cicatrisation régulière des lèvres de la section.

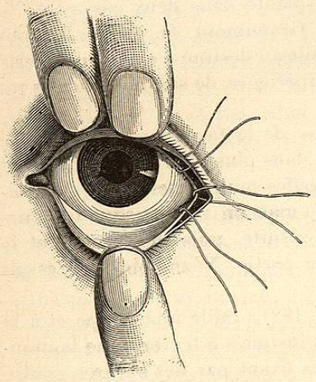

Fig. 3.20 — Canthoplastie.

Agnew a ajouté à la section de la commissure externe le débridement du fascia orbitaire, lorsqu'il s'agit de combattre un blépharospasme. La section de la peau et de la conjonctive étant opérée comme il est dit ci-dessus, on fait tirer fortement la paupière supérieure en dehors et en haut, et d'un coup de ciseaux on sectionne la conjonctive et le fascia qui relie le tarse aux parois de l'orbite, en ménageant la peau de la paupière supérieure.

Richet (*Bulletin de thérapeutique*, t. LXI, p. 349) a modifié la canthoplastie de la façon suivante : il excise un lambeau triangulaire de peau à sommet externe, au niveau de la commissure. La conjonctive se trouve mise à nu; elle est alors sectionnée horizontalement en deux moitiés, et chaque moitié est appliquée par des points de suture sur les lèvres de la section de la peau qui est ainsi exactement bordée de muqueuse.

Cusco a proposé de disséquer un lambeau triangulaire de peau de 1 centimètre 1/2 au niveau de la commissure. Le sommet du lambeau est fixé ensuite par un seul point de suture à la partie moyenne du cul-de-sac conjonctival divisé.

Le procédé de Von Ammon, plus simple que les procédés de Richet et de Cusco, suffit dans la plupart des cas. L'opération d'Agnew est particulièrement applicable aux cas de blépharospasme chronique.

2° *BLÉPHARORRAPHIE*

Filhol (Henry), De l'occlusion chirurgicale des paupières. Thèse de Paris, 1866. — Grandguillot, De la blépharorraphie. Thèse de Paris, 1869. — Olivier (Aristide), Du lagophtalmos paralytique et de son traitement par la tarsorraphie centrale. Thèse de Paris, 1882-1883.

La suture des paupières ou blépharorraphie est partielle ou totale, suivant le but qu'on se propose en la pratiquant.

Par la blépharorraphie *partielle* on cherche à rétrécir la fente palpébrale en avivant et suturant le bord libre au voisinage de la commissure externe. Cette opération a été proposée par Walther et modifiée ensuite par de Graefe.

Elle s'applique aux cas où la fente palpébrale a des dimensions anormales par suite de déchirures de la commissure, et aux cas où les paupières ont une laxité trop grande par le fait de la paralysie de l'orbiculaire. On l'a conseillée aussi pour remédier aux inconvénients de l'exophtalmie dans le goître exophtalmique.

Après avoir déterminé par le pincement de la commissure externe et, au besoin, marqué par un trait à l'encre la place que doit occuper la nouvelle commissure, on avive les deux bords palpébraux et l'angle externe, en ayant soin d'enlever les bulbes des cils. Le petit lambeau ainsi excisé sur chaque paupière doit avoir environ 1 millimètre 1/2 de hauteur. Il est bon de prolonger l'avivement de 1 à 2 millimètres sur chaque paupière, mais en le faisant porter seulement sur la lèvre interne, en ménageant les bulbes ciliaires. On place ensuite deux ou trois points de suture de soie fine pour réunir les portions avivées et l'on exerce, pendant les premiers jours, une légère compression avec un bandage sur la plaie protégée par quelques rondelles de gaze au salol et d'ouate.

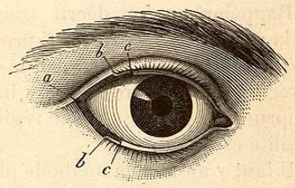

Fig. 206. — Tarsorraphie.

La suture *totale* des paupières a été imaginée par Mirault (d'Angers) et a pour but de maintenir temporairement soudé le bord libre des paupières. Cette suture rend de grands services dans les opérations d'ectropion et dans les blépharoplasties pour s'opposer à la rétraction cicatricielle, mais pour être efficace elle doit généralement être maintenue pendant dix-huit mois.

Elle est aussi applicable au traitement de certaines affections de la cornée et de la conjonctive telles que le xérosis.

Pour pratiquer la suture des bords palpébraux, on avive successivement chaque bord depuis la commissure externe jusqu'au voisinage des points lacrymaux, qu'il faut toujours respecter. L'avivement porte seulement sur la lèvre interne et doit ménager les bulbes ciliaires. Il s'effectue avec un petit bistouri ou de fins ciseaux. Il suffit de le faire très superficiel et sur une largeur de 1 millimètre au plus. On réunit les deux bords avivés par cinq ou six points de suture de soie fine; on saupoudre les paupières d'iodoforme et on les soutient par un bandage compressif.

Les points de suture peuvent être retirés au bout de trois ou quatre jours. La réunion est facilement obtenue et l'on n'a pas à craindre les inconvénients de la rétention des sécrétions derrière les paupières, car la commissure interne leur assure toujours un écoulement facile.

La désunion des paupières ne doit être pratiquée que tardivement, au plus tôt après dix-huit mois, lorsque la suture a été faite pour empêcher la rétraction cicatricielle. Elle s'opère simplement d'un coup de bistouri ou de ciseaux, avec la précaution de passer au préalable une sonde cannelée de la commissure externe à l'angle interne de l'œil.

On n'a guère à craindre que les bords palpébraux désunis se réunissent de nouveau, et la cicatrisation se fait en général très rapidement.

Dans certains cas, au lieu d'opérer d'un seul coup la désunion des paupières il y a avantage à l'effectuer en plusieurs temps.

[*E. DELENS.*]

3° *BLÉPHAROPLASTIE*

Guyon (F.), Art. Blépharoplastie du *Dict. encycl. des sc. méd.*, t. IX, p. 713. — Bolliet, De la greffe cutanée et de ses applications principales à la chirurgie oculaire. Thèse de Paris, 1882.

La blépharoplastie est l'opération à l'aide de laquelle on reconstitue les paupières détruites ou déviées par une cicatrice. Le tissu de la nouvelle paupière est fourni par la peau des régions voisines ou par un emprunt fait à une autre région.

Rappelons qu'on décrit trois grandes méthodes d'autoplastie en général : 1° la méthode *française*, qui procède par simple glissement des lambeaux; 2° la méthode *indienne*, qui prend le lambeau au voisinage et l'amène dans la région à reconstituer par rotation ou torsion du pédicule; 3° la méthode *italienne*, qui emprunte le lambeau à une région éloignée dont il n'est détaché que lorsque sa vitalité est assurée.

Il faut y ajouter la méthode plus récente par *greffe cutanée*.

Ces différentes méthodes ont toutes fourni des procédés applicables aux paupières.

A propos de l'ectropion, nous avons déjà indiqué plusieurs procédés de restauration qui se rattachent à la méthode française. Tels sont les procédés de Wharton Jones, d'Alphonse Guérin, de Von Ammon, de Dieffenbach.

Ces procédés sont applicables aux cas où la paupière est simplement déviée. Ils sont insuffisants lorsqu'elle est détruite ou lorsque la déviation atteint des proportions extrêmes. Dans ces cas, il faut recourir à l'autoplastie proprement dite.

Dzondi, de Graefe le père, Jünken, Fricke et Dieffenbach sont les premiers chirurgiens qui aient pratiqué l'autoplastie des paupières. Jobert et Blandin, dès 1835, l'ont exécutée en France où, depuis, elle a été l'objet de perfectionnements importants de la part de Denonvilliers. Plus récemment, le professeur Léon Le Fort a appliqué aux paupières la méthode de la greffe cutanée et P. Berger a modifié heureusement la méthode italienne, jusque-là réservée à la restauration du nez, pour la rendre applicable à celle des paupières.

N'oublions pas que la suture des bords palpébraux est devenue un complément indispensable dans la plupart des procédés de blépharoplastie.

Les règles générales de la reconstitution des paupières sont de conserver autant que possible les parties encore saines et en particulier le bord libre. On ne doit sacrifier le muscle orbiculaire et la conjonctive que dans les cas d'absolue nécessité. Enfin les lambeaux seront toujours taillés assez grands pour éviter tout tiraillement et soutenus par une compression douce qui facilite leur exacte application aux parties sous-jacentes. La face profonde des lambeaux ne doit conserver que très peu ou pas de tissu cellulo-graisseux. La réunion se fait à l'aide de points de suture séparés de soie fine et aseptique. La couleur noire est préférable, parce qu'elle permet de reconnaître plus facilement les points lorsqu'il s'agit de les enlever.

Après l'application des sutures, le pansement consiste le plus habituellement à saupoudrer les lignes de suture avec la poudre d'iodoforme, de salol ou d'iodol et à recouvrir les surfaces de gaze antiseptique soutenue par une forte couche

d'ouate. Le premier pansement n'est levé qu'au bout de cinq ou six jours, sauf indications spéciales.

Pendant l'opération, on emploie, de préférence aux solutions phéniquées, la solution d'acide borique ou celle de sublimé à 1 pour 2000.

Nous donnerons une description succincte des principaux procédés se rattachant aux différentes méthodes d'autoplastie. Ces procédés ne sont parfois applicables qu'aux restaurations de la paupière inférieure seule, et plusieurs ont été déjà décrits à propos du traitement de l'ectropion.

1° PROCÉDÉS SE RATTACHANT A LA MÉTHODE PAR GLISSEMENT DES LAMBEAUX DITE MÉTHODE FRANÇAISE

Procédé de Dieffenbach. — Dans le cas de destruction de la paupière inférieure, Dieffenbach faisait une excision en triangle de tous les tissus morbides, puis, prolongeant par une incision horizontale la commissure externe, circonscrivait un large lambeau quadrilatère dont les bords étaient parallèles à la branche externe du V. Ce lambeau disséqué était amené par simple glissement vers la commissure interne et suturé. La plaie triangulaire résultant du déplacement de ce lambeau se cicatrisait par granulation. Aujourd'hui, si l'on employait ce procédé, on devrait la combler par la greffe cutanée de Tiersch ou tout au moins en hâter la cicatrisation par la greffe épidermique de Reverdin

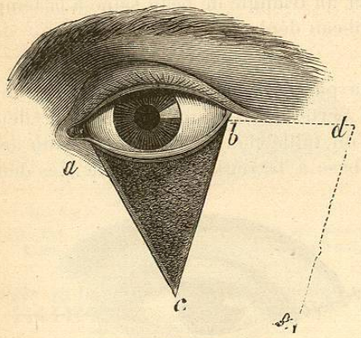

Fig. 207. — Blépharoplastie. (Procédé de Dieffenbach.) Tracé du lambeau.

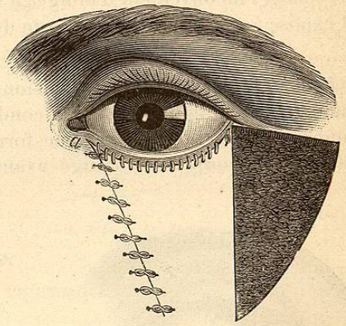

Fig. 208. — Réunion des lèvres de la plaie. (Procédé de Dieffenbach.)

Szymanowski a modifié ce procédé et l'a rendu applicable aux cas d'ectropion de la paupière supérieure. Au lieu de tracer horizontalement l'incision qui limite le côté libre du lambeau, il la fait remonter très obliquement en haut vers la tempe, de manière qu'elle forme un angle aigu avec le côté externe du lambeau. Il peut alors réunir les lèvres de la perte de substance que laisse le glissement du lambeau et éviter la rétraction cicatricielle ou la nécessité d'une greffe.

Pour les cas de destruction partielle de la paupière inférieure portant sur la moitié interne, Arlt, en donnant aux bords du lambeau quadrilatère une forme incurvée à concavité externe, arrive à pouvoir réunir par la suture les bords de la perte de substance.

Procédé de Burrow. — Pour restaurer la paupière inférieure, Burrow, comme Dieffenbach, excise en triangle les parties malades et prolonge en haut le côté externe du triangle, en même temps qu'il prolonge horizontalement en dehors la base à partir de la commissure. Il excise le second triangle de peau ainsi circonscrit et fait glisser après dissection la peau, de manière à réunir par la

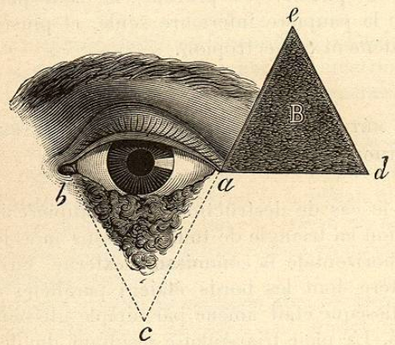

Fig. 209. — Blépharoplastie. (Procédé de Burrow.) Tracé des incisions.

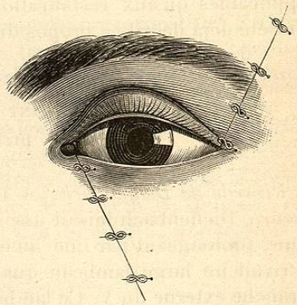

Fig. 210. — Réunion des lèvres de la plaie. (Procédé de Burrow.)

suture les bords des deux triangles, sans laisser de perte de substance. Ce procédé a l'inconvénient d'obliger à exciser un triangle de peau saine à la tempe et expose à une traction trop forte du lambeau déplacé.

Procédé de Knapp. — L'excision de la paupière inférieure ayant laissé une plaie quadrangulaire, Knapp a comblé la perte de substance à l'aide de deux lambeaux horizontaux de même forme, l'un taillé dans les téguments du nez, l'autre beaucoup plus allongé ayant sa base à la région temporale. Les deux

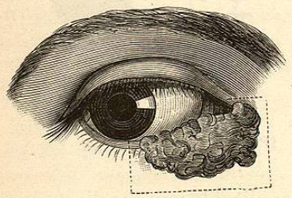

Fig. 211. — Tumeur de la paupière inférieure. (Knapp.)

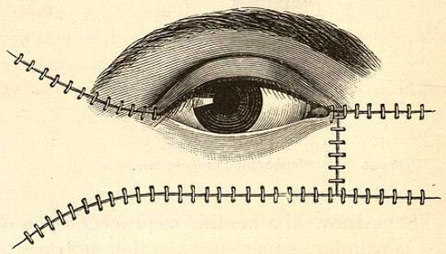

Fig. 212. — Blépharoplastie. (Procédé de Knapp.

lambeaux ont été attirés l'un vers l'autre par simple glissement et suturés par leurs bords.

Ce procédé a l'avantage d'une grande simplicité dans le tracé des incisions. Il est à craindre, toutefois, que la traction souvent considérable exercée pour amener en contact les bords des lambeaux ne compromette le succès de l'opération.

2° PROCÉDÉS SE RATTACHANT A LA MÉTHODE INDIENNE

Procédé de Fricke. — Dès 1829, Fricke (de Hambourg) a décrit un procédé de restauration applicable à la paupière supérieure comme à l'inférieure et se rattachant à la méthode indienne. Le tissu morbide ou cicatriciel est circonscrit par deux incisions semi-elliptiques et soigneusement disséqué, de manière à laisser une plaie régulière, elliptique et parfaitement nette. On trace alors, dans la région de la tempe pour la paupière supérieure, dans celle de la joue pour la paupière inférieure, un lambeau suffisant, ayant un large pédicule et de forme arrondie à son extrémité. Ce lambeau infléchi est fixé dans la plaie par des points de suture.

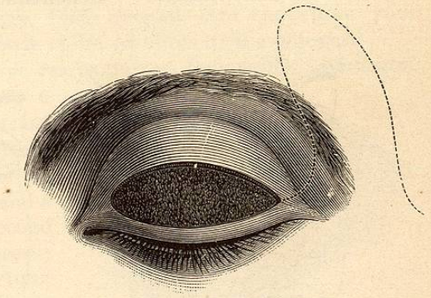

Fig. 213. — Procédé de Fricke.

Procédé de Blasius. — Ce chirurgien, pour reconstituer la paupière inférieure,

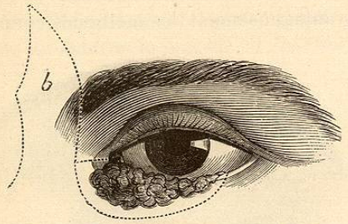

Fig. 214. — Blépharoplastie (procédé de Blasius). Lambeau pris dans la peau du nez et du front.

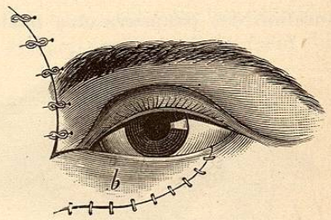

Fig. 215. — Application des sutures. (Procédé de Blasius.)

taille un lambeau vertical aux dépens des téguments de la racine du nez et du

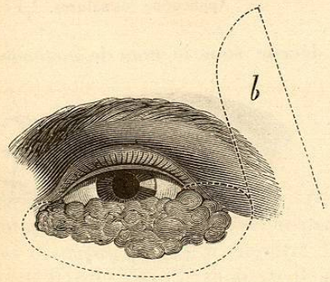

Fig. 216. — Blépharoplastie. (Procédé de Blasius.) Le lambeau est pris à la tempe et au front.

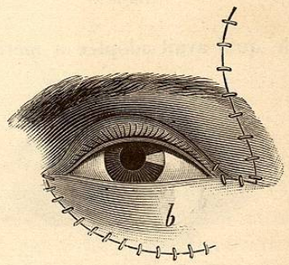

Fig. 217. — Réunion des lèvres de la plaie. (Procédé de Blasius.)

front. Il l'infléchit à sa base à angle droit et le fixe par la suture dans la perte

de substance de la paupière inférieure. Les bords de la plaie produite par la dissection du lambeau sont réunis par la suture. Le lambeau peut aussi être emprunté à la peau de la tempe ou à celle de la joue.

Procédés de Denonvilliers. — Denonvilliers s'est beaucoup occupé de la res-

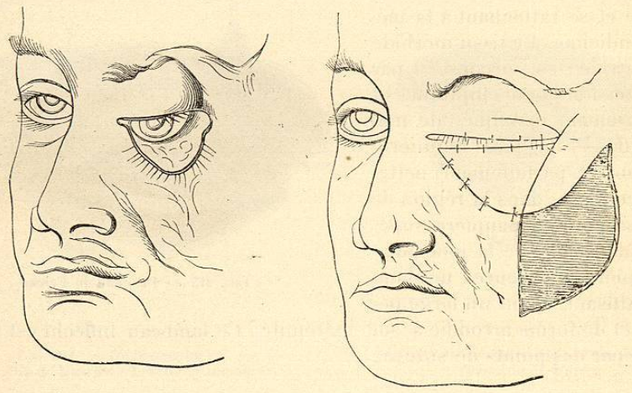

Fig. 218 et 219. — Restauration de la paupière inférieure. Méthode par pivotement. (Denonvilliers.)

tauration des paupières et a modifié avantageusement les méthodes connues.

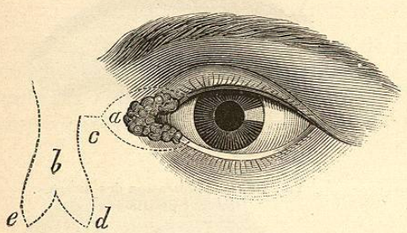

Fig. 220. — Blépharoplastie. Procédé en fourche. (Hasner.)

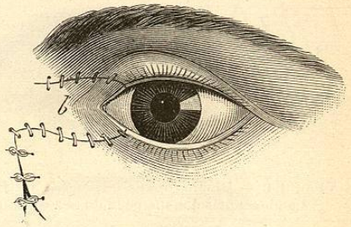

Fig. 221. — Blépharoplastie. Procédé en fourche. Application des sutures.

Celle qu'il avait adoptée a mérité d'être décrite sous le nom de *méthode par*

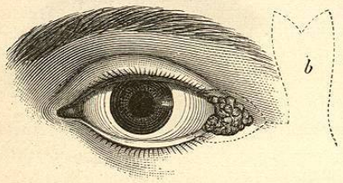

Fig. 222. — Blépharoplastie. Réparation de l'angle externe des paupières. (Hasner.)

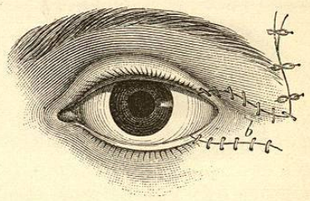

Fig. 223. — Application des sutures.

pivotement. Il a cherché surtout à éviter la torsion du pédicule et à donner aux

lambeaux une base plus large et plus épaisse. Enfin, il a appliqué à presque tous les cas de reconstitution l'occlusion préalable des bords palpébraux suivant la méthode de Mirault. Les premières communications de Denonvilliers sur ce sujet ont été faites à la Société de chirurgie, le 13 février 1856. Les thèses de Cazelles (*Traitement de l'ectropion cicatriciel*, Thèse de Paris, 1860) et Cruveilhier (*De l'ectropion*, Thèse d'agrégat. Paris, 1866) devront être consultées pour prendre une idée complète de sa méthode et des résultats qu'il a obtenus.

Pour les ectropions de l'angle externe des paupières, Denonvilliers a imaginé le procédé dit *par échange*. Il consiste à tracer deux lambeaux triangulaires ayant un côté commun et dont, par conséquent, la base de l'un répond au sommet de l'autre. Le premier lambeau comprend à sa base la commissure externe; le second lambeau situé, suivant les cas, au-dessus ou au-dessous du premier, a sa base tournée vers la tempe. Les deux lambeaux sont disséqués soigneusement et le lambeau supérieur est fixé par des sutures au-dessous du lambeau inférieur, relevé, si la commissure externe doit être relevée. Une transposition inverse des lambeaux permet d'abaisser la commissure lors qu'elle se trouve déviée en haut.

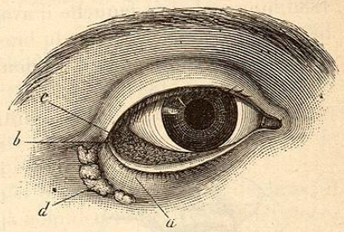

Fig. 224. — Ectropion de la paupière inférieure avec fongosités. (Richet.)

Denonvilliers a encore perfectionné pour la restauration des commissures interne ou externe le *procédé en fourche* dont Hasner avait antérieurement fait

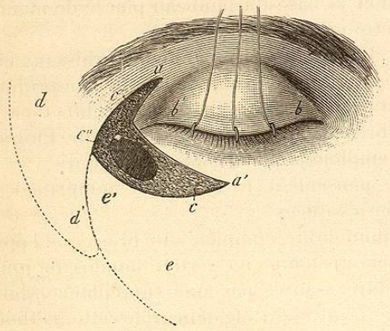

Fig. 225. — Excision des fongosités. Tracé des lambeaux.

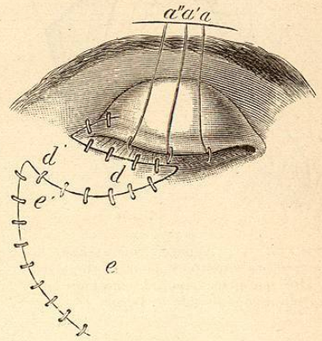

Fig. 226. — Lambeau mis en place. Application des sutures.

usage (*Entwurf einer anatomischen Begründung der Augenheilkunde.* Prag, 1847).

Dans un cas d'ectropion de la paupière inférieure avec fongosités et adhérences osseuses, Richet a employé le procédé par échange de Denonvilliers, dont les figures 225 et 226 donnent bien l'idée. Les fongosités furent d'abord excisées, les adhérences furent détruites et l'os ruginé, puis les bords palpébraux furent réunis par la suture. La perte de substance laissée par le détachement de la commissure et le relèvement de la paupière fut comblée par deux lambeaux