2e PÉRIODE. — BLENNORRHÉE ET TUMEUR LACRYMALE

La *blennorrhée* et l'apparition de la *tumeur lacrymale* caractérisent la deuxième période de la dacryocystite chronique. Comme nous l'avons dit, cette deuxième période ne succède qu'exceptionnellement à la première et ne se montre que dans 2,7 pour 100 des cas.

Les signes énumérés plus haut persistent, mais la sécrétion se modifie et il s'y joint l'apparition de la tumeur.

Les modifications de la sécrétion consistent dans une couleur plus blanche du mucus plus abondamment mélangé de filaments; il prend les caractères du muco-pus. Ce changement dans l'aspect de la sécrétion est dû à la plus grande proportion des globules blancs par rapport aux cellules cylindriques qu'on trouve normalement dans la sécrétion du sac.

En même temps les parois du sac se laissent distendre progressivement. Cette distension coïncide généralement avec un amincissement de la muqueuse et une diminution de la vascularisation. Elle ne semble pas résulter de l'accumulation des sécrétions dans le sac, comme on l'a longtemps admis. Il y a surtout modification dans la résistance de ses parois, et l'on remarque même qu'avec l'apparition de la tumeur coïncide souvent le retour de la perméabilité du canal nasal, ce qui éloigne l'idée d'une distension mécanique.

La tumeur se manifeste d'abord au-dessous du ligament palpébral interne: la peau est soulevée à ce niveau, sans changement de coloration. La tuméfaction s'étend au-dessus du ligament et prend ainsi une apparence bilobée, le lobe inférieur restant le plus volumineux. La forme de la tumeur est arrondie, à grand diamètre vertical. La sensation qu'elle donne au doigt est celle d'une élasticité molle. La pression fait refluer par les points lacrymaux les sécrétions accumulées dans le sac, ou bien elle détermine leur évacuation par le canal nasal. Dans les deux cas, le doigt éprouve la sensation d'une résistance vaincue.

La tumeur lacrymale est moins volumineuse le matin, au moment du réveil, que dans la journée. Cette diminution de volume résulte de l'absence de l'action de l'air et des mouvements de clignement des paupières pendant le sommeil. Ces deux causes sont, en effet, dans la journée une source incessante d'irritation pour la muqueuse enflammée du sac.

Exceptionnellement, la tumeur lacrymale prend des dimensions considérables. On cite des cas dans lesquels elle aurait acquis le volume d'un œuf de pigeon. La difformité devient alors très gênante pour le malade. Toutefois, le développement de la tumeur ne se fait pas exclusivement en avant et en dehors; elle se creuse parfois une loge en dedans et en arrière aux dépens des os voisins. Dans un cas observé par de Arlt, la tumeur pourvue de diverticules s'était portée en arrière, entre la paroi orbitaire interne et le globe de l'œil dans une étendue de 18 millimètres. Heister avait observé de ces faits qu'il désignait sous le nom de *hernie du sac lacrymal*. Lorsque à un volume notable de la tumeur se joint un amincissement des parois du sac et de la peau qui le recouvre, la tumeur peut prendre une coloration bleuâtre qui lui a fait donner le nom de *varice* du sac lacrymal. Enfin, lorsque les conduits lacrymaux sont oblitérés et lorsque le canal nasal n'est pas redevenu perméable, le mucus accumulé dans le sac s'y trouve enkysté et la pression exercée sur les parois ne peut l'évacuer. On a alors la variété de tumeur qu'on désignait autrefois sous le

nom de *mucocèle*. Béraud avait assigné pour origine à ce kyste une des glandules de la muqueuse dont le travail de Robin et Cadiat a démontré la non-existence. Peut-être le kyste se forme-t-il parfois aux dépens des parois en dehors de la cavité même du sac.

Les phénomènes subjectifs résultant de la tumeur lacrymale varient suivant que l'évacuation se fait par les points lacrymaux ou par le canal nasal. Lorsque les contractions de l'orbiculaire, en agissant sur le sac, font incessamment refluer par les points lacrymaux du muco-pus au niveau de la commissure interne, il en résulte une irritation permanente de la conjonctive palpébrale. Lorsque l'évacuation par cette voie n'est opérée qu'à des intervalles plus ou moins éloignés par la pression qu'exerce le malade sur sa tumeur, ces inconvénients sont moins marqués. Enfin si, comme il arrive quelquefois, le canal nasal redevient perméable, la pression faisant refluer dans le méat moyen les sécrétions accumulées, l'irritation de la conjonctive est beaucoup moindre.

Dans les cas où il y a enkystement des sécrétions dans le sac (mucocèle), une inflammation phlegmoneuse est à craindre. Cette complication se montre encore lorsque le contenu du sac s'évacue soit par les points lacrymaux, soit par le canal nasal.

Si la guérison spontanée de la tumeur lacrymale n'est pas impossible, il est habituel de la voir persister indéfiniment lorsqu'elle n'est pas traitée, surtout lorsque la dilatation du sac a pris des dimensions un peu considérables. D'autre part, les complications phlegmoneuses peuvent amener la guérison, comme nous le verrons plus loin.

Complications des inflammations chroniques des voies lacrymales.

1° DACRYOCYSTITE PHLEGMONEUSE. — ABCÈS

Dans l'évolution complète des affections inflammatoires des voies lacrymales telle que l'a décrite Mackenzie, l'apparition de la dacryocystite phlegmoneuse et des abcès constitue la troisième période de la maladie. Il est préférable de considérer la dacryocystite phlegmoneuse aiguë comme un accident ou une complication. Sa fréquence est en effet très faible.

Les causes qui la déterminent sont mal connues. On admet, sans preuves, l'influence du froid ou d'une irritation banale. Il est plus rationnel de croire que la suppuration du sac et du tissu cellulaire qui l'entoure se produit lorsqu'une ulcération spontanée ou une éraillure due au cathétérisme a déterminé une solution de continuité de la muqueuse. On note, en effet, quelquefois la coloration brunâtre des sécrétions expulsées par les points lacrymaux dans les jours qui précèdent l'inflammation phlegmoneuse. Cette coloration est l'indice des petites hémorragies qui se sont faites dans le sac. Il se peut même que la dacryocystite phlegmoneuse soit précédée de la formation d'une fistule *borgne interne* résultant d'une perforation antérieure du sac, non suivie immédiatement d'inflammation suppurative. En dehors de ces causes plus ou moins mécaniques, il suffit, dans la plupart des cas, de l'exaltation momentanée de la virulence des nombreux microbes qui existent dans les sécrétions du sac lacrymal et du canal nasal. On peut aussi admettre l'intervention d'un micro-organisme nou-

veau, provenant de la conjonctive ou de la pituitaire et venant ajouter son action à celle des organismes préexistants.

La dacryocystite phlegmoneuse s'annonce par une tuméfaction rapide de toute la région du sac, par une aggravation dans le larmoiement, par une rougeur de la peau, avec production d'un œdème qui peut envahir toutes les paupières. La tuméfaction phlegmoneuse s'étend ainsi que la rougeur vers la racine du nez, vers l'aile du nez, et descend jusque sur la joue. L'aspect de la région donne l'idée d'un érysipèle de la face au début, d'autant mieux que, comme on le sait, l'érysipèle de la face débute en ce point lorsqu'il succède à un érysipèle transmis des fosses nasales par les voies lacrymales. Cependant la tuméfaction de l'érysipèle est plus étendue, et ses bords, plus nets, forment généralement bourrelet. La coloration est peut-être aussi moins vive et plus uniformément répandue que dans le cas de dacryocystite aiguë. Dans cette dernière affection, la rougeur est surtout prononcée là où existe le maximum de tuméfaction, c'est-à-dire au niveau même du sac lacrymal.

Au niveau du gonflement des paupières et du chémosis bulbaire, il est souvent difficile d'explorer les points et les conduits lacrymaux. La douleur est vive, et la pression au niveau du sac, difficilement supportée, ne fait pas habituellement refluer le contenu par les points lacrymaux, alors même que ce reflux se produisait facilement jusque-là.

Au début, le doigt perçoit au niveau du sac une sensation de résistance véritable, puis peu à peu l'induration diminue et, lorsque le pus se collecte, on arrive à sentir de la fluctuation au-dessous du tendon de l'orbiculaire. C'est en ce point, en effet, que se forme et s'ouvre l'abcès, car il est exceptionnel de voir le pus se faire jour par les points lacrymaux ou par le canal nasal.

Mais l'ouverture à la peau ne se fait pas toujours directement. Le pus, ayant franchi les limites du sac, se diffuse dans le tissu cellulaire sous-cutané et se fait jour au dehors par un ou plusieurs orifices précédés par des trajets plus ou moins sinueux. Ces orifices sont quelquefois assez nombreux pour représenter la disposition dite en *pomme d'arrosoir*.

La douleur vive et localisée, la sensation de pulsations, de battements, au moment de la formation du pus, et quelques phénomènes généraux, précèdent l'ouverture de l'abcès.

Cette ouverture est immédiatement suivie d'un soulagement marqué et l'orifice tend à se refermer lorsque le pus a été évacué. Dans certains cas, la cicatrisation est définitive. Mais souvent aussi, après une cicatrisation momentanée, l'orifice donne de nouveau passage au pus et l'ouverture devient permanente. La fistule est alors constituée.

L'ouverture de l'abcès ne se fait pas toujours du côté de la peau. Dans des cas exceptionnels, le pus se fraye une voie par le canal nasal, et, d'après de Wecker, il fuserait parfois alors entre la muqueuse décollée et le canal osseux. Il peut encore être évacué dans les fosses nasales à travers l'unguis nécrosé ou dans le cul-de-sac conjonctival par un trajet oblique. La migration du pus en arrière vers la cavité orbitaire a été observée. Elle donne lieu au développement d'un phlegmon orbitaire suivi parfois de l'abolition de la vision (de Wecker).

Le *diagnostic* de la dacryocystite phlegmoneuse ne présente pas dans la plupart des cas de difficultés. On peut cependant la confondre au début avec l'érysipèle, comme nous l'avons dit plus haut, mais l'erreur n'est pas généralement

de longue durée. Dans quelques cas un furoncule développé au-devant du sac pourrait donner lieu à confusion. On insistait beaucoup autrefois sur le diagnostic différentiel avec l'*anchylops*, nom sous lequel les anciens désignaient tous les abcès nés dans cette région et indépendants du sac lacrymal. La rareté bien démontrée de ces abcès a fait perdre à ce diagnostic une partie de son importance. Lorsqu'on voit, chez un sujet antérieurement atteint de larmoiement et de tumeur lacrymale, se développer une tuméfaction inflammatoire exactement située dans la région du sac lacrymal, on peut presque à coup sûr affirmer qu'il s'agit d'une dacryocystite phlegmoneuse.

Il faut encore songer, dans le diagnostic de la dacryocystite phlegmoneuse, à la possibilité de confondre avec elle une tumeur sarcomateuse provenant des fosses nasales et envahissant le sac après avoir passé à travers le canal nasal. L'évolution rapide de ces tumeurs, l'inflammation qu'elles développent autour d'elles, peuvent quelquefois donner lieu à l'erreur.

Le *pronostic* de la dacryocystite phlegmoneuse est sérieux. Sans doute il arrive quelquefois que la suppuration du sac en détermine l'oblitération et que l'on obtient ainsi la guérison d'une tumeur lacrymale rebelle, mais il ne faut pas compter sur ce mode de terminaison, et une première atteinte de dacryocystite phlegmoneuse prédispose habituellement à des rechutes.

2° FISTULE LACRYMALE

La fistule lacrymale représente le mode le plus habituel de terminaison de la dacryocystite phlegmoneuse. Elle consiste en un orifice anormal faisant communiquer l'intérieur du sac lacrymal avec l'extérieur, par l'intermédiaire d'un trajet qui n'a pas de tendance à se cicatriser et livre passage à divers produits de sécrétion.

Presque jamais la fistule lacrymale ne reconnaît une origine traumatique et très rarement elle est consécutive à une altération des os voisins sous la dépendance de la syphilis ou de la scrofule.

Nous avons en vue, dans cette description, la fistule dont l'orifice s'ouvre à la peau. Les autres lieux d'ouverture sont tout à fait exceptionnels.

L'orifice cutané n'est pas toujours unique; on compte souvent plusieurs orifices plus ou moins rapprochés ou disposés en pomme d'arrosoir, suivant l'expression consacrée. La situation habituelle répond à la partie la plus inférieure du sac, à quelque distance au-dessous du ligament palpébral interne. Les dimensions varient beaucoup; quelquefois il n'existe qu'un pertuis capillaire difficile à reconnaître. Ordinairement l'orifice a 1 ou 2 millimètres. Il est souvent dissimulé par des croûtes provenant des sécrétions desséchées. Lorsque la fistule est ancienne, les bords de l'orifice sont minces, lisses, sans changement de couleur de la peau. Parfois, cependant, il existe des fongosités au pourtour, surtout dans les cas récents.

Le trajet qui succède à l'orifice cutané est rarement direct; il a une obliquité plus ou moins prononcée. En effet, avant l'ouverture de l'abcès, le pus a presque toujours décollé la peau et déterminé la formation de clapiers. Cette disposition anfractueuse contribue à la formation d'abcès nouveaux et met obstacle à la cicatrisation du trajet. Elle gêne aussi les explorations pratiquées avec le stylet. S'il n'est pas rare d'observer des orifices cutanés multiples, il faut reconnaître

que les trajets auxquels ils correspondent se réunissent généralement en un orifice interne unique s'ouvrant dans le sac. Lorsque l'extrémité du stylet est parvenue dans le sac, elle y rencontre le plus ordinairement des fongosités qui donnent une sensation de mollesse particulière. Le stylet fait aussi reconnaître les dénudations osseuses par la sensation qui leur est propre.

Cependant par ce mode d'exploration il n'est pas toujours facile de s'assurer qu'on a réellement pénétré dans la cavité du sac. Les injections poussées par les points lacrymaux sont alors nécessaires pour montrer que le trajet fistuleux communique avec le sac lacrymal. On réussit aussi quelquefois à faire passer un fin stylet des conduits lacrymaux par la fistule.

Notons enfin qu'on peut souvent faire pénétrer, par la fistule, une sonde de Bowmann dans le canal nasal resté perméable.

Lorsque la fistule lacrymale cutanée existe depuis un certain temps, elle fournit une quantité variable de pus, dont l'écoulement ne se fait pas d'une façon continue. Il se forme au niveau de l'orifice des croûtes qui interrompent l'écoulement et en comprimant le sac le patient fait refluer le pus par les points lacrymaux ou l'évacue par les fosses nasales. De Wecker fait remarquer que lorsque les conduits lacrymaux communiquent avec le sac, on voit, au moment du clignement des paupières, le liquide prêt à s'écouler par la fistule rentrer dans le sac. Quelquefois la gouttelette s'échappe précisément au moment où les paupières s'écartent.

Les inconvénients de la présence d'un orifice fistuleux sont très marqués et la peau de la région présente un état habituel d'excoriation entretenu par l'écoulement intermittent du pus et par le contact renouvelé de la sécrétion des larmes. En outre, lorsqu'il existe plusieurs orifices et des fongosités du sac, la difformité qui en résulte est des plus choquantes.

La fistule lacrymale ne peut guère être confondue avec une autre affection lorsqu'elle a été précédée par l'existence bien constatée d'une tumeur lacrymale ou d'un larmoiement rebelle. Un abcès périostique développé au niveau de la branche montante du maxillaire supérieur, ou d'un point voisin du pourtour de l'orbite, pourrait cependant laisser persister une fistule capable d'induire en erreur. Parinaud (*Arch. de méd.*, 1880, I, p. 667) a même observé des cas de fistules dentaires ouvertes au niveau du rebord orbitaire inférieur ou dans le voisinage du sac lacrymal. Ces fistules peuvent simuler des fistules lacrymales. Il existe, d'après Parinaud, une disposition anatomique spéciale pour expliquer l'ouverture en ces points de fistules dentaires. On trouve, en effet, sur le squelette, à l'état sec, un petit canalicule qui, partant des foramina alvéolaires de la dent canine, vient s'ouvrir par deux orifices près de la gouttière de l'unguis.

La fistule lacrymale, une fois constituée, n'a pas de tendance à guérir. Elle persiste indéfiniment, à moins qu'un traitement efficace n'intervienne. Les petites fistules à orifice capillaire qui communiquent avec un sac dont la muqueuse est redevenue presque normale et ne donnent issue qu'à un liquide transparent, sont particulièrement rebelles au traitement.

3° CARIES ET NÉCROSES

Les altérations osseuses des parois du canal nasal constituent la dernière et la plus grave des complications observées à la suite de la fistule lacrymale.

On ne peut plus les envisager, avec Mackenzie, comme représentant la dernière période des inflammations des voies lacrymales, car elles sont très exceptionnelles.

Le traitement par la dilatation en était souvent la cause à l'époque où cette dilatation était permanente et pratiquée à l'aide de clous (Scarpa) ou de canules (Dupuytren), laissés à demeure dans le canal.

Aujourd'hui la carie et la nécrose de l'unguis, du cornet inférieur, de la branche montante du maxillaire supérieur, résultent quelquefois d'accidents dans le cathétérisme pratiqué avec les sondes de Bowmann, et notamment des fausses routes assez fréquentes dans l'emploi de cette méthode. On les observe aussi à la suite de dacryocystites phlegmoneuses non traitées. Les scrofuleux, les syphilitiques, les albuminuriques et, d'une manière générale, les sujets cachectiques y sont particulièrement exposés.

L'abondance de la suppuration et le mélange fréquent de sang au pus, caractérisent les altérations osseuses que le stylet fait constater facilement par le trajet fistuleux ou les voies naturelles. La périostite de la branche montante du maxillaire supérieur se reconnaît à l'augmentation de volume et à la sensibilité de la région.

Le pronostic des altérations osseuses est toujours sérieux. La guérison ne peut être obtenue lorsqu'il y a carie ou nécrose qu'après l'élimination des parties mortifiées, et l'oblitération des voies lacrymales est la terminaison la plus favorable qu'on puisse espérer.

Traitement des inflammations des voies lacrymales.

Le traitement des inflammations du conduit lacrymo-nasal et de leurs complications présente de réelles difficultés. Depuis Anel, qui, dès 1713, essaya l'un des premiers d'appliquer à ces affections un traitement rationnel, la thérapeutique a subi des fortunes diverses et a vu se succéder un nombre considérable de méthodes et de procédés qui, pour la plupart, n'appartiennent plus aujourd'hui qu'à l'histoire de la chirurgie. Ces méthodes et ces procédés ont varié suivant les théories qui ont eu cours sur la nature des lésions et sur l'origine des troubles fonctionnels.

A l'époque peu éloignée où dominait encore l'idée du rétrécissement, la méthode de dilatation imaginée par Bowmann constitua un progrès réel et fut jugée toujours applicable. Mais on ne tarda pas à s'apercevoir que les cas en apparence les plus simples, dans lesquels l'épiphora est presque le seul symptôme, étaient précisément ceux qui se montrent le plus rebelles au traitement. Aujourd'hui, on tend à faire jouer un rôle prépondérant à l'inflammation dans la genèse des troubles fonctionnels, et si la dilatation est encore employée, on cherche surtout à modifier les sécrétions. L'idée toute moderne que les lésions inflammatoires résultent de la présence de micro-organismes a contribué à transformer la thérapeutique.

Le *traitement médical* n'a habituellement qu'un rôle accessoire et adjuvant. Il ne doit pas cependant être négligé. Nous avons vu que si, dans un grand nombre de cas, la scrofule figure dans l'étiologie des affections qui nous occupent, la syphilis n'y est pas toujours étrangère.

[*E. DELENS.*]

On devra donc, le plus souvent, prescrire un traitement général antiscrofuleux, donner l'huile de foie de morue, le sirop d'iodure de fer à l'intérieur. Si l'on soupçonne la syphilis, c'est à l'iodure de potassium à dose progressive et jusqu'à 4 et 5 grammes par jour qu'on aura recours. A cette dose seulement on peut espérer agir sur les lésions périostiques.

On peut aussi ranger sous la dénomination de traitement médical les moyens locaux employés pour modifier l'état de la muqueuse pituitaire. S'il existe en même temps une altération de cette muqueuse, on devra toujours prescrire les grands lavages des fosses nasales, pratiqués chaque jour avec l'eau salée, la solution d'acide borique ou telle autre solution antiseptique que l'on jugera nécessaire.

L'emploi des pommades et des collyres astringents rentre dans la catégorie des moyens médicaux, mais, vu leur inefficacité habituelle, mérite à peine une simple mention. Quaglino avait conseillé de porter avec un pinceau une petite quantité de poudre d'acétate de plomb dans le grand angle de l'œil, de telle sorte que ce sel, se dissolvant peu à peu, pénétrât dans le sac à l'état de solution concentrée. Il ne paraît pas que ce traitement ait procuré autre chose que de simples améliorations.

Le *traitement chirurgical* envisagé dans son ensemble comprend trois grandes méthodes : 1° le *rétablissement des voies naturelles*; 2° la *création de voies artificielles*; 3° la *suppression de l'organe sécréteur* ou de l'*appareil excréteur*. De ces trois méthodes, la deuxième est complètement inusitée aujourd'hui. C'est à la première qu'on s'adresse encore le plus communément. La dernière constitue dans certains cas une ressource précieuse.

La première méthode cherche à rétablir dans leur intégrité primitive les voies lacrymales en modifiant l'état de la muqueuse du sac et du canal, par les *injections* ou les *cautérisations* s'il n'y a que des lésions inflammatoires. Elle y joint la restauration du calibre de ces voies s'il y a rétrécissement primitif ou consécutif, soit par l'*incision*, soit par la *dilatation*.

C'est toujours, en somme, à l'un de ces moyens que l'on a recours; mais il faut surtout s'appliquer à bien saisir les indications, à discerner si les lésions inflammatoires l'emportent sur le rétrécissement, et ne pas vouloir employer comme on le faisait il y a peu d'années encore, dans tous les cas le traitement qui s'adresse au seul rétrécissement.

Nous allons examiner successivement le traitement qui convient : 1° au catarrhe; 2° à la tumeur lacrymale; 3° à la dacryocystite phlegmoneuse; 4° à la fistule lacrymale; 5° aux cas rebelles et compliqués.

Traitement du catarrhe du sac lacrymal et du canal nasal. — Cet état est caractérisé par l'épiphora. Nous avons vu que les déviations, les atrésies, les inflammations des points et conduits lacrymaux peuvent, en dehors des affections du sac, y donner naissance, et nous supposons que cette première partie des voies lacrymo-nasales ne doit pas être mise en cause.

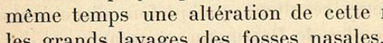

Fig. 230. — Stylet conique dilatateur.

En présence d'un épiphora persistant, le premier devoir du chirurgien est de rechercher si les voies lacrymales sont encore perméables. Pour s'en assurer, les injections avec la seringue d'Anel constituent la méthode la plus inoffensive. On commencera donc par dilater avec le stylet conique le point lacrymal inférieur et l'on fera avec la seringue une injection de sulfate de zinc à 1 pour 100. Si l'injection, après plusieurs essais répétés, ne passe pas dans les fosses nasales, on essaie alors le cathétérisme ménagé avec une sonde de Bow-

Fig. 231. — Sonde de Bowmann.

mann n° 1. Pour cela, on a soin de pousser la sonde horizontalement par le conduit lacrymal, en tendant la paupière inférieure. Une sensation de résistance osseuse indique que l'extrémité de la sonde n'est séparée de l'os unguis que par l'épaisseur de la muqueuse. La sonde est alors relevée par un mouvement d'arc de cercle jusqu'à ce qu'elle soit à peu près verticale et qu'elle appuie sur la partie la plus interne de l'arcade orbitaire. La direction à donner à la sonde pour la faire pénétrer dans le canal nasal doit être oblique de haut en bas, d'avant en arrière et un peu de dedans en dehors. Le degré de cette dernière obliquité est assez bien indiqué par le sillon naso-labial auquel la sonde doit rester parallèle. Par une pression douce et soutenue on cherche alors à introduire la sonde dans le canal nasal. Si cette pénétration est facile, on en conclut qu'il n'y a pas de rétrécissement très étroit de ce conduit et l'on substitue à la sonde n° 1 la sonde n° 2. Il est souvent nécessaire d'inciser légèrement le point et le conduit lacrymal avec le couteau de Weber, pour introduire la sonde n° 2. Si la sonde n° 3 pénètre aisément dans le canal, on peut exclure l'idée d'un rétrécissement du canal comme cause de l'épiphora et du catarrhe du sac.

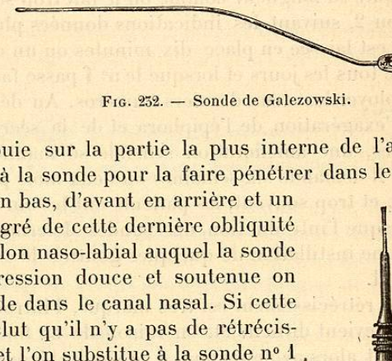

Fig. 232. — Sonde de Galezowski.

Dans cette manœuvre du *cathétérisme* que nous venons de décrire, il ne faut jamais employer la force, sous peine de faire des fausses routes.

L'injection d'une solution boriquée, avec la seringue d'Anel, par le point lacrymal inférieur, permet aussi de se rendre compte, mais avec moins d'exactitude, du degré de perméabilité des voies lacrymales. Cependant si l'injection passe rapidement dans les fosses nasales, on en conclura qu'il n'existe pas de rétrécissement. Si l'injection passe très lentement ou ne passe pas, le rétrécissement du canal est probable bien que d'autres obstacles, tels qu'une sécrétion épaisse ou un gonflement de la muqueuse, puissent aussi expliquer l'arrêt de la colonne liquide.

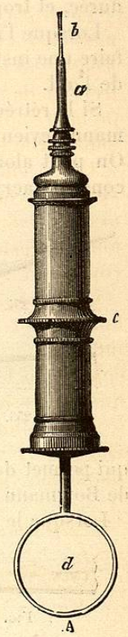

Fig. 233. Seringue d'Anel.

Lorsque ces deux explorations réunies font reconnaître l'absence de rétrécissement, le traitement doit être borné à l'emploi des injections modificatrices. On fait usage, le plus généralement, de solutions astringentes, telles que celle de sulfate de zinc à 1 pour 100 ou de nitrate d'argent à 1 pour 500. Dans les cas légers, la solution saturée d'acide borique, ou une solution de sublimé à 1 pour 2000, sera suffisante.