La seringue d'Anel, munie d'une petite canule très fine, servira à pratiquer ces injections, qui seront répétées tous les jours. On aura soin de presser fréquemment dans l'intervalle sur la région du sac pour empêcher le séjour des sécrétions altérées. En même temps on prescrira les douches nasales quotidiennes d'eau salée ou de solution boriquée destinées à modifier la pituitaire.

Lorsque le cathétérisme a fait reconnaître l'existence d'un *rétrécissement*, la dilatation progressive peut être pratiquée. Bowmann a fait construire une série de sondes en argent malléable dont le calibre s'accroît régulièrement du n° 1 au n° 6. Pour la dilatation progressive d'un rétrécissement, on incise le point lacrymal inférieur avec le couteau de Weber, en évitant de fendre le conduit sur toute sa longueur comme on le fait trop souvent, et l'on introduit une sonde n° 1 ou 2, suivant les indications données plus haut. La sonde une fois introduite est laissée en place dix minutes ou un quart d'heure. Le cathétérisme est répété tous les jours et lorsque le n° 4 passe facilement, il y a rarement avantage à employer les deux derniers numéros. Au début on observe assez souvent un peu d'exagération de l'épiphora et de la sécrétion, mais au bout de quelques séances, une amélioration sensible se manifeste. Toutefois ce traitement est long : il demande six semaines ou deux mois pour donner un résultat de quelque durée, et trop souvent, les patients ont besoin de reprendre la dilatation.

Lorsque l'introduction des sondes détermine une douleur notable, on peut faire une instillation de quelques gouttes de cocaïne au niveau du grand angle de l'œil.

Si le rétrécissement est très marqué, l'introduction de la sonde n° 1 de Bowmann devient difficile et, en raison de sa finesse, expose à des fausses routes. On peut alors avoir recours à la sonde biconique de Weber. Introduite par le conduit lacrymal inférieur ou supérieur, elle permet d'agir avec plus de force sur le point rétréci. Mais beaucoup d'ophtalmologistes, et notamment de Wecker rejettent la dilatation forcée. La dilatation par les tiges de laminaire proposée par Critchett n'a pas donné les résultats annoncés et expose aussi à des accidents.

Fig. 234. — Sonde biconique de Weber.

Fig. 235. — Dilatateur de A. Trousseau.

Trousseau a fait fabriquer un stylet en argent monté sur un manche qui permet de pratiquer la dilatation avec plus de sécurité qu'avec les sondes de Bowmann ou de Weber.

Lorsque le rétrécissement est très serré, ou résiste à la dilatation progressive,

Fig. 236. — Couteau de Weber.

Fig. 237. — Couteau de Stilling.

on peut avoir recours à la *stricturotomie* de Stilling. Cette opération, dont l'idée première appartient à Gerdy et à Malgaigne, a été reprise par Jæsche (de Moscou), et régularisée par l'ophtalmologiste de Cassel. Elle consiste à fendre largement le conduit lacrymal supérieur avec le couteau de Weber et à sectionner ensuite le ligament palpébral interne. Au couteau de Weber on

substitue alors le couteau spécial de Stilling, dont la pointe mousse est poussée dans la direction du canal et incise tout ce qui résiste, y compris la paroi osseuse; on retire un peu la pointe et l'on renouvelle l'incision dans deux ou trois directions différentes. Une sonde n° 3 ou 4 peut alors franchir facilement le rétrécissement incisé. Quelques ophtalmologistes cependant recommandent de ne pas faire le cathétérisme après la stricturotomie.

Cette opération abrège incontestablement la durée du traitement. Elle reste distincte de la simple section du ligament palpébral interne que de Wecker pratiquait avant l'époque où Stilling proposa la stricturotomie.

Gorecki a appliqué aussi l'*électrolyse* à la cure des rétrécissements des voies lacrymales.

Quel que soit le moyen employé pour rétablir le calibre du canal nasal, il est nécessaire d'y joindre l'emploi des injections modificatrices astringentes ou antiseptiques. Ces injections se font à l'aide de sondes creuses correspondant au calibre des n°s 3 ou 4 des sondes de Bowmann. La canule est introduite avec un mandrin au delà du point rétréci, et la seringue adaptée ensuite au pavillon de la canule. On retire celle-ci en poussant l'injection qui agit d'une manière rétrograde. Les injections doivent être continuées pendant un temps souvent fort long et ne doivent pas être cessées brusquement.

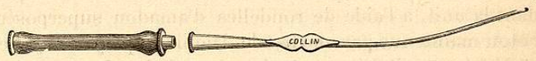

Fig. 238. — Sonde de Weber pour les injections.

On recommande en outre aux malades de presser fréquemment sur le sac dans l'intervalle des injections pour empêcher le séjour des sécrétions.

Malgré la lenteur de ce traitement, on est en droit d'en attendre de bons résultats. On a généralement renoncé à la dilatation permanente. Ed. Meyer, cependant, a employé de petites sondes en argent qu'il laisse plusieurs jours en place et dont l'extrémité libre fait une saillie à peine appréciable au niveau du conduit lacrymal où elle se recourbe en crochet. Le même auteur dit s'être bien trouvé dans quelques cas de l'ablation partielle de la caroncule.

La dilatation du canal nasal de bas en haut, par la méthode de Lafforest et de Gensoul, est complètement abandonnée à cause des difficultés d'exécution.

Si le larmoiement résiste à l'emploi de ces moyens, il reste la ressource d'extirper la glande lacrymale, pour tarir la source des larmes. Cette opération, limitée à l'extirpation de la glande lacrymale *palpébrale* seule, est sans gravité et tend à entrer dans la pratique courante. L'extirpation de la glande orbitaire doit être réservée aux cas rebelles. En résumé, dans le traitement du catarrhe des voies lacrymales, on doit chercher à modifier l'inflammation de la muqueuse par les injections astringentes, et n'avoir recours à la dilatation que si le rétrécissement est incontestable. Lorsque ces deux moyens ont échoué, l'extirpation de la glande lacrymale palpébrale est une ressource qu'il ne faut pas négliger.

Traitement de la tumeur lacrymale. — Le traitement que nous venons d'exposer pour les cas de catarrhe des voies lacrymales est applicable à ceux où il existe une tumeur formée par le sac dilaté. Les mêmes indications subsistent, à savoir, de rétablir la perméabilité des voies lacrymales, et de modifier les sécrétions. Il s'y ajoute une nouvelle indication, qui est de restituer, s'il est possible, au sac, sa configuration primitive.

[*E. DELENS.*]

On commencera donc par dilater le canal nasal à l'aide des sondes, s'il existe un rétrécissement, et l'on insistera sur les injections modificatrices. Verneuil avait tenté d'injecter la teinture d'iode pure à l'aide d'une seringue hypodermique, en ponctionnant la paroi antérieure du sac. Mais cette injection a quelquefois déterminé des accidents phlegmoneux, et il est préférable de s'en tenir aux injections simplement astringentes ou légèrement caustiques pratiquées par les conduits lacrymaux. Les modifications qu'elles produisent sur la muqueuse arrivent à la longue à tarir la sécrétion. Cependant il est utile d'y joindre la compression du sac et la section du ligament palpébral interne.

La compression du sac doit être effectuée aussi fréquemment que possible par les malades pour en évacuer le contenu et en empêcher la distension. En appuyant avec le doigt sur la paroi antérieure du sac, les produits de sécrétion refluent par les conduits lacrymaux ou sont évacués par le canal nasal. On peut ajouter, à cette compression intermittente, une compression permanente, pendant la nuit, à l'aide de rondelles d'amadou superposées ou d'une boulette de coton maintenue par une bande. Dionis employait déjà ce moyen chez les enfants, et Verduc avait fait construire un petit bandage spécial pour opérer cette compression. Mais, quel que soit le moyen employé, elle est rarement parfaite.

La *section du ligament palpébral interne* a été préconisée par de Wecker. Elle s'effectue à l'aide du couteau de Weber introduit dans le sac par le conduit lacrymal supérieur. Le tranchant est dirigé en avant et le manche tenu verticalement pendant que la commissure est fortement attirée en dehors. Le ligament palpébral interne est ainsi tendu et fait une forte saillie. En portant en avant par un mouvement de bascule, le tranchant du couteau, la section du ligament palpébral se produit et donne la sensation d'une résistance vaincue.

Cette section est considérée par de Wecker comme un adjuvant puissant pour la reconstitution du sac dilaté. Il pense même que l'opération de Stilling n'agit efficacement dans le traitement des affections des voies lacrymales qu'en opérant la section du ligament palpébral interne.

Traitement de la dacryocystite phlegmoneuse. — Lorsque cette complication se présente dans le cours du catarrhe du sac et du canal nasal, le chirurgien doit, autant que possible, éviter l'ouverture à la peau de l'abcès en voie de formation. L'incision de l'abcès entraîne le plus souvent, en effet, comme son ouverture spontanée, la production d'une fistule.

Malgré le gonflement inflammatoire et la sensibilité toujours vive des parties, après un lavage antiseptique, on recherchera donc les points lacrymaux. Si le point lacrymal supérieur est accessible, on y introduit le couteau de Weber et l'on sectionne le conduit. Le couteau est ensuite poussé dans le sac et opère le débridement du ligament palpébral interne. On peut aussi, par cette voie, pratiquer la stricturotomie avec le couteau de Stilling, et faire ensuite des injections antiseptiques pour entraîner les sécrétions ou introduire dans la cavité du sac de la poudre d'iodoforme, de salol ou d'acide borique, à l'aide d'une sonde creuse.

Si, comme il arrive encore assez souvent, les points lacrymaux ne peuvent être retrouvés en raison du gonflement des parties ou de l'indocilité du patient, l'incision de la peau est alors pratiquée au point où l'abcès proémine, et l'on applique un pansement antiseptique (poudre d'iodoforme ou de salol). Quand la cicatrisation ne se fait pas, le traitement ultérieur est celui de la fistule.

Traitement de la fistule lacrymale. — La fistule constituée, l'indication principale est encore de rétablir la perméabilité des voies lacrymales. On doit donc agir comme dans le cas de catarrhe ou de tumeur et faire le cathétérisme par les conduits lacrymaux. De Wecker pose en principe que *toute fistule lacrymale se ferme spontanément dans l'espace de quelques jours, lorsqu'on a fait largement communiquer le sac lacrymal avec le sac conjonctival au moyen du débridement.* Il conseille donc de ne pas chercher à oblitérer le sac, de débrider le ligament palpébral interne, d'introduire les sondes de Bowmann, en se bornant aux nos 2 ou 3 et de pratiquer des injections antiseptiques.

Le cathétérisme du canal par l'orifice fistuleux doit être évité. Depuis longtemps on a reconnu les inconvénients du séjour du *clou* que Scarpa laissait en permanence dans la fistule. La *canule* de Dupuytren, que certains malades ont portée pendant de nombreuses années, a trop souvent déterminé des altérations osseuses, et plus d'une fois il a fallu recourir à une opération laborieuse pour extraire une canule oubliée et devenue le point de départ d'accidents graves.

Malgré les bons résultats que donne la dilatation pratiquée par les voies naturelles associée aux injections, il faut reconnaître cependant que certaines fistules, notamment les petites fistules de dimensions capillaires, résistent au traitement avec une persistance désespérante.

Cependant Venneman (de Louvain) a obtenu de bons effets de la cautérisation de la fistule lacrymale par l'acide lactique. Il introduit chaque jour dans le trajet fistuleux une mèche de gaze à l'acide lactique et applique par-dessus un pansement antiseptique.

Les fistules compliquées de décollements cutanés étendus, de fongosités volumineuses, sont avantageusement modifiées par une cautérisation au thermocautère, mais le plus souvent on n'a recours à l'emploi de la cautérisation, ainsi que nous allons le dire, que pour détruire le sac lui-même.

Traitement des cas rebelles et compliqués. — Lorsque, malgré les moyens qui viennent d'être indiqués, les troubles fonctionnels et les lésions locales persistent, par suite de l'existence d'un rétrécissement infranchissable du canal ou d'une fistule du sac, la seule ressource est de supprimer le passage des larmes par les voies naturelles ou de détruire l'appareil sécréteur.

C'est un fait d'observation que, lorsque les liquides cessent d'arriver en contact avec la muqueuse du sac lacrymal, les phénomènes d'irritation et les troubles fonctionnels disparaissent.

On a tenté d'obtenir la suppression du passage par l'*oblitération des points et conduits lacrymaux.*

L'excision des points lacrymaux à l'aide des ciseaux a été conseillée par Velpeau, mais c'est un moyen infidèle. On se sert aujourd'hui du thermocautère, ou mieux de la pointe fine du galvano-cautère pour cautériser l'orifice des points lacrymaux supérieur et inférieur et provoquer leur oblitération. Mieux vaut encore cautériser les conduits eux-mêmes. Si l'intérieur du sac est accessible par une large fistule, la cautérisation des conduits au point où ils s'ouvrent dans le sac, assurera mieux leur oblitération.

Trop souvent, ces moyens restent impuissants. C'est alors qu'on peut avoir recours à la *cautérisation* du sac, au *curettage* ou enfin à l'*extirpation.*

Pour la *cautérisation* du sac, au préalable, on fait une incision cutanée verticale qui l'ouvre largement. On cautérise alors la muqueuse et les parois avec la

pointe du thermo-cautère ou du galvano-cautère. Panas recommande pour le premier de donner à la pointe la forme représentée figure 239. Après cette cautérisation, la cavité est bourrée avec de la gaze iodoformée.

L'action du thermo-cautère, comme le fait remarquer Panas, est beaucoup moins profonde qu'on pourrait croire et ne détruit pas, en réalité, les parois du sac; elle ne fait guère que déterger la muqueuse. Néanmoins cette cautérisation est généralement efficace; mais elle doit être suivie du rétablissement de la perméabilité du canal nasal à l'aide du cathétérisme.

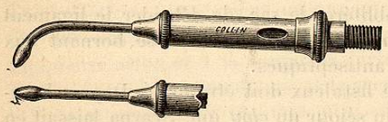

Fig. 239. — Pointes du thermo-cautère.

Les caustiques sont peu employés. Le beurre d'antimoine, en particulier, a été vanté par Sperino; comme pour tous les caustiques liquides, son action est difficile à limiter; on préfère aujourd'hui se servir de la pâte de Canquoin. On introduit par l'orifice fistuleux, ou par une ouverture artificielle de la paroi du sac, une mince flèche du caustique au chlorure de zinc, et l'on attend l'élimination des escarres. Cette cautérisation a l'inconvénient de donner souvent lieu à des douleurs vives; mais elle assure mieux que la cautérisation ignée la destruction complète des parois du sac et la formation ultérieure d'un tissu cicatriciel.

Le *curettage* du sac, préconisé par Mandelstamm, a été modifié par les différents opérateurs.

Tartuferi l'a exécuté avec une curette tranchante introduite par le canalicule supérieur incisé, après section du ligament palpébral interne.

Despagnet le pratique par une incision cutanée qui ouvre la paroi antérieure, il touche la muqueuse avec une solution de sublimé dans la glycérine à 1 pour 200. Avec une curette tranchante, il abrase les fongosités ou les excise avec des ciseaux. Terson (de Toulouse) introduit une curette fenêtrée par le canalicule supérieur incisé.

L'*extirpation* du sac, pratiquée autrefois par Platner (1724), a été reprise par Berlin. Elle est surtout applicable aux cas de mucocèle. Schreiber l'a faite 96 fois, et les résultats ont été le plus souvent satisfaisants. Cependant la dissection des parois du sac est difficile (Panas) surtout au niveau de la gouttière lacrymale.

Le dernier moyen auquel on ait eu recours est l'*extirpation de la glande lacrymale*. Cette méthode a trouvé dans ces dernières années des défenseurs convaincus dans Abadie et de Wecker.

Abadie pratique l'extirpation de la portion orbitaire de la glande. Nous avons indiqué précédemment le manuel opératoire de cette extirpation. Il est certain que l'ablation de la glande lacrymale a donné des résultats dans des cas d'épiphora rebelle. La suppression de cet organe n'entraîne pas, comme on pourrait le craindre, la sécheresse de la conjonctive. L'humectation de cette membrane est suffisamment assurée par les glandes propres qui occupent ses culs-de-sac.

Mais il est bien établi, aujourd'hui, que l'ablation de la *glande lacrymale palpébrale* suffit généralement à assurer le résultat (*Voy.* A. Terson, Thèse de Paris, 1892-1893). De Wecker la croit utile surtout contre le larmoiement simple, mais beaucoup moins efficace dans les cas de dacryocystite. Chibret en a obtenu des

résultats satisfaisants. Panas l'a pratiquée également avec succès. Comme l'ablation de la glande lacrymale palpébrale constitue une opération beaucoup plus simple que celle de la glande orbitaire, c'est à elle qu'il faut donner la préférence, sauf à faire plus tard l'extirpation de la portion orbitaire.

L'extirpation de la glande palpébrale s'exécute de la manière suivante, d'après Panas :

Le malade est chloroformé et la paupière supérieure fortement renversée après qu'on a placé l'extrémité de la plaque de corne dans le cul-de-sac conjonctival vers la commissure externe. Les lobules de la glande font ainsi saillie sous la muqueuse. La conjonctive est alors incisée horizontalement de la commissure vers le cul-de-sac et la glande fait hernie. On la saisit avec une petite érigne et on l'excise avec les ciseaux. On excise ensuite le petit groupe de glandes situé derrière le ligament palpébral externe et qui se prolonge même un peu vers la paupière inférieure. L'hémorragie est ordinairement minime, et l'on ne court pas, en procédant ainsi, le risque de blesser le tendon du releveur de la paupière supérieure.

Les suites de l'ablation sont simples, et la réaction très peu marquée.

On ne songe plus aujourd'hui à recourir à la dernière méthode, c'est-à-dire à la *création d'une voie artificielle* pour donner cours à la sécrétion lacrymale. Ni la perforation de l'unguis, déjà indiquée par Celse et Paul d'Égine, ni la création d'un nouveau canal à travers la branche montante du maxillaire supérieur, imaginée par Saint-Yves, ni la perforation des parois du sinus maxillaire proposée par Laugier, ne paraissent susceptibles de donner des résultats sérieux.

IV. — CORPS ÉTRANGERS ET TUMEURS DU SAC LACRYMAL ET DU CANAL NASAL

Les *corps étrangers* du sac lacrymal et du canal nasal ont été rarement observés. On conçoit à peine l'introduction par les conduits lacrymaux de poils ou de barbes de graminées. Ordinairement, les corps étrangers proviennent des fosses nasales et s'introduisent par l'orifice inférieur du canal nasal. Ce sont des graines d'un petit volume ou même un noyau de cerise (?) qui ont pénétré dans le canal et se sont incrustés de sels calcaires. Ils peuvent être considérés comme des rinolithes. Leur présence détermine des signes de catarrhe et d'obstruction des voies lacrymales. Le diagnostic présente habituellement de véritables difficultés, à moins que les commémoratifs ne soient très nets.

Parmi les corps étrangers, il faut encore ranger les concrétions de *leptothrix buccalis*, dont nous avons parlé à propos des conduits lacrymaux, et les épanchements de sang dans le sac lacrymal signalés par de Graefe. Ces derniers proviennent presque toujours d'un cathétérisme qui a déchiré la muqueuse.

Les concrétions calcaires ou *dacryolithes*, nées dans le sac lacrymal et assimilables à celles des conduits de la glande lacrymale, sont encore plus rares que les corps étrangers.

Les *tumeurs* développées dans le sac lacrymal se présentent presque toujours sous la forme de *polypes*. Desmarres en a observé plusieurs chez des sujets qui avaient porté la canule de Dupuytren pour le traitement d'une fistule lacrymale.

[*E. DELENS.*]

Il s'agissait, dans ces cas, de fongosités ou de végétations, plutôt que de véritables polypes.

Janin, Walther, Desmarres, de Graefe ont aussi observé des polypes du sac lacrymal, nés spontanément de la muqueuse. De Wecker, sans citer d'observations personnelles, signale l'analogie de ces polypes avec les polypes muqueux des fosses nasales. La tumeur, quelquefois nettement pédiculée (de Graefe), d'apparence verruqueuse, peut atteindre le volume d'une petite noisette. Elle remplit la cavité du sac en déterminant d'abord les signes du catarrhe, puis ceux de la tumeur lacrymale. La paroi antérieure du sac est soulevée et donne au doigt une sensation d'empâtement élastique ou quelquefois de dureté véritable (obs. de Walther). La pression n'arrive pas à la faire disparaître, mais amène le reflux d'un peu de pus par les points lacrymaux. Dans quelques cas, on signale la mollesse de la tumeur qui peut la faire confondre avec un lipome, avec une mucocèle ou avec un kyste développé au-devant du sac.

L'incision de la paroi antérieure du sac est le seul moyen d'arriver au diagnostic et constitue le premier temps de l'extirpation qui se fait en saisissant la masse polypeuse mise à nu avec des pinces et en l'excisant avec des ciseaux. L'extirpation peut encore être faite avec le galvano-cautère et, dans ce cas, on doit cautériser le point d'implantation de la tumeur.

Les voies lacrymales étant toujours atteintes de catarrhe, et le canal nasal fréquemment rétréci ou oblitéré, un traitement ultérieur par les injections et la dilatation est nécessaire pour arriver à une guérison complète.

Les *exostoses* qui compriment, dévient ou oblitèrent le canal nasal, ne doivent pas être comptées au nombre des tumeurs des voies lacrymales. Leur histoire se rattache à la pathologie des os de la face, et nous les mentionnons seulement pour le diagnostic.

Il en est de même pour les tumeurs malignes, les *sarcomes* notamment, nés dans les fosses nasales ou dans le sinus maxillaire. Les prolongements de ces néoplasmes viennent parfois faire saillie dans le canal nasal et dans le sac lacrymal. Ils peuvent alors simuler une tumeur lacrymale ou un polype né dans le sac lui-même. Un examen attentif fera découvrir la masse principale dans la fosse nasale du côté correspondant ou dans la cavité du sinus dont les parois sont déjà déformées.

CHAPITRE IV

MALADIES DES MUSCLES DE L'ŒIL

Le globe de l'œil est mis en mouvement par les quatre muscles droits et par les deux obliques. Ces deux groupes de muscles *extrinsèques* sont des muscles à fibres striées et reçoivent leur innervation de paires nerveuses spéciales. De même que les autres muscles de la vie de relation, ils sont atteints de troubles fonctionnels variés : défaut de synergie, paralysies, contractures, spasmes.

L'œil possède, en outre, un muscle *intrinsèque* à fibres lisses, le muscle

ciliaire préposé aux mouvements d'accommodation et susceptible également de paralysies et de contractures.

Dans ce chapitre consacré aux maladies des muscles extrinsèques, nous décrirons successivement :

1° *Le strabisme.* — 2° *Les paralysies.* — 3° *Les contractures.* — 4° *Le nystagmus.*

I

STRABISME

Landolt, art. Strabisme du *Dictionn. encycl. des sciences méd.*, t. XII, p. 223. — Javal et Abadie, *Nouveau Dictionn. de méd. et de chir. prat.*, t. XXXIII, p. 698 et 709. — Panas, Leçons sur le strabisme, etc. Paris, 1875. — Motais, Recherches sur l'anatomie de l'appareil moteur de l'œil. *Archives d'ophtalmologie*, 1885-1886, t. V et VI. — Javal, Manuel du strabisme, 1896.

Dans son sens le plus général, le strabisme n'est qu'un symptôme et ce mot sert à désigner toute déviation, quelle qu'en soit la cause, qui détruit l'harmonie des axes visuels. C'est ainsi qu'on a décrit un strabisme *paralytique* et un strabisme *cicatriciel* dû à des adhérences anormales du globe oculaire.

Mais aujourd'hui on réserve le nom de strabisme à la déviation des axes visuels résultant d'un défaut d'équilibre du globe sans paralysie musculaire. Si, dans quelques cas, les paralysies des muscles de l'œil donnent naissance à un strabisme vrai, c'est par un mécanisme indirect que nous indiquerons plus loin.

Le strabisme vrai est souvent appelé strabisme *simple*, strabisme *fonctionnel* ou encore *concomitant*; ces locutions sont synonymes.

Le strabisme vrai peut être défini : *une déviation du globe oculaire, par défaut de synergie des muscles, sans paralysie et avec perte de la vision binoculaire.*

Le strabisme se manifeste par la déviation en dedans du globe oculaire (*strabisme convergent*) ou la déviation en dehors (*strabisme divergent*). Les déviations en haut ou en bas (*strabisme supérieur ou inférieur*) et les déviations obliques sont exceptionnelles et ne seront pas décrites isolément.

Étiologie. — Henck a observé un cas de strabisme congénital, avec défaut de motilité très prononcé et ptosis. Mais les faits de ce genre sont très rares et coïncident vraisemblablement toujours avec des lésions des centres nerveux et un développement imparfait des muscles.

Toutefois l'influence de l'hérédité sur la production du strabisme est admise aujourd'hui et le strabisme doit être considéré comme la manifestation d'une tare héréditaire nerveuse et un signe de dégénérescence (*strabisme névropathique*).

L'affection n'est en réalité presque jamais congénitale. C'est vers l'âge de quatre à cinq ans qu'on voit habituellement le strabisme se développer. Les statistiques n'ont pas établi si la fréquence du strabisme est plus grande chez les garçons que chez les filles, mais on signale la constitution chétive des sujets qui en sont atteints.

Les convulsions de l'enfance ont été considérées comme une cause de strabisme. Cette opinion, toutefois, n'est pas appuyée par des preuves et le fait que le strabisme apparaît généralement après les deux premières années de l'existence, pendant lesquelles les convulsions sont le plus fréquentes, lui ôte une partie de sa valeur.