4. — *THROMBOSE ET PHLÉBITE DE LA VEINE OPHTALMIQUE*

Cassou, De la phlébite de la veine ophtalmique. Thèse de Paris, 1857. — Gaillard, Contribution à l'étude de la phlébite des veines ophtalmiques. Thèse de Paris, 1886-1887.

La thrombose et la phlébite de la veine ophtalmique n'ont guère été, jusqu'ici, décrites avec les affections chirurgicales de l'orbite. Les chirurgiens ont cependant l'occasion d'observer ces affections; mais elles se présentent à eux, le plus souvent, comme complication d'une autre affection née à la face ou dans l'intérieur du crâne. C'est ce qui explique qu'elles n'aient pas été étudiées isolément (voy. thèse de Lancial, *De la thrombose des sinus de la dure-mère*. Paris, 1888).

Pathogénie et étiologie. — La phlébite de la veine ophtalmique doit être considérée comme de nature infectieuse, mais la bactériologie n'a pas jusqu'ici fait connaître la nature des microbes qui sont le plus propres à la déterminer. Elle est ordinairement consécutive à une phlébite des veines de la face anastomosées avec les branches de la veine ophtalmique, ou à une inflammation des sinus crâniens transmise au tronc de la veine ophtalmique par le sinus caverneux. Lorsque la phlébite semble avoir pris naissance dans l'orbite même, le plus souvent son origine se trouve dans une phlébite des veines choroïdiennes, en connexion avec une irido-choroïdite ancienne.

Dans quelques cas enfin, la phlébite développée dans une des deux orbites se transmet à l'orbite du côté opposé par l'intermédiaire des sinus caverneux et coronaire. Nous avons observé cette complication, toujours mortelle, chez un jeune homme de vingt-quatre ans, à la suite d'un anthrax de la lèvre supérieure.

Les causes occasionnelles de la phlébite de la veine ophtalmique sont : l'érysipèle de la face, l'anthrax de la lèvre supérieure. On l'a vue se développer à la suite d'une injection de morphine pratiquée à la région temporale (de Jaeger), d'un cathétérisme avec rupture du conduit lacrymal (de Graefe).

Mooren pense que le contact des écoulements lochiaux avec les excoriations des paupières chez les nouveau-nés est une cause de phlébite de la veine ophtalmique. Chez les enfants, le développement de l'ostéite tuberculeuse des parois de l'orbite détermine aussi quelquefois cette complication.

En présence d'une phlébite de la veine ophtalmique dont le point de départ reste incertain, il ne faut pas oublier d'explorer les dents et l'oreille moyenne.

Symptômes et diagnostic. — Les symptômes ont avec ceux du phlegmon de l'orbite la plus grande analogie et, dans la description de ce dernier, nous avons dit qu'il est souvent impossible de faire la part de la phlébite.

Mais la thrombose de la veine ophtalmique produit plus rapidement l'exophtalmie et donne lieu à un chémosis œdémateux plus considérable et de coloration moins foncée. En outre, la suppuration n'a, souvent, pas le temps de se produire, les sinus étant envahis, et la mort arrivant rapidement.

Le *pronostic* de la phlébite de la veine ophtalmique est plus ou moins grave suivant la nature de l'infection qui lui a donné naissance. Limitée à l'orbite, elle entraîne toutes les conséquences du phlegmon et peut guérir comme lui. La phlébite des deux orbites doit être considérée comme d'un pronostic mortel, lorsque la propagation se fait par le sinus coronaire.

IV

TUMEURS DE L'ORBITE

Demarquay, Des tumeurs de l'orbite. Thèse d'agrég. de Paris, 1853, et Traité des tumeurs de l'orbite. Paris, 1860. — Chauvel, art. Orbite du *Dict. encycl. des sc. méd.*, 3e série, t. XVI. — Rivington, A case of pulsating tumour of the left orbit., etc. *Medico-chirurg. Transact.*, 1875, t. LVIII, p. 184. — Sattler, *Handbuch der Augenheilkunde von Graefe und Saemisch*, Bd. VI. Leipzig, 1880. — Barbot, Étude sur le sarcome de l'orbite. Thèse de Paris, 1877. — Gacitua, Essai sur les kystes de l'orbite. Thèse de Paris, 1877. — Dufail, Des sarcomes de l'orbite, etc. Thèse de Paris, 1882. — Malpas, Contribution à l'étude clinique des tumeurs de l'orbite. Thèse de Paris, 1887-1888. — Essad (N.), Essai sur la séméiologie de l'exophtalmie. Thèse de Paris, 1892-1893.

Sous ce titre, nous décrirons : 1° les tumeurs développées aux dépens des parois orbitaires; 2° celles qui prennent naissance dans la cavité de l'orbite, indépendamment de l'œil et du nerf optique.

1° Tumeurs des parois orbitaires.

Les parois de l'orbite sont quelquefois le siège de tuméfactions ou de tumeurs qui font une saillie plus ou moins marquée vers la cavité dont elles tendent à chasser le contenu en avant. Au début, les tumeurs sont souvent impossibles à reconnaître autrement que par leurs effets sur le globe de l'œil ou ses annexes. Plus tard, elles deviennent appréciables directement; leur siège et leur forme peuvent être précisés. Mais il est rarement permis d'affirmer, même lorsqu'il s'agit de tumeurs bien limitées, qu'elles ont pris naissance dans les parois de l'orbite plutôt que dans le voisinage.

Nous dirons d'abord quelques mots des tumeurs diffuses des parois, décrites sous les noms de périostose et d'hyperostose. Nous résumerons ensuite ce qu'on sait d'un peu net sur les tumeurs proprement dites désignées sous les noms d'exostoses, de kystes osseux et d'ostéo-sarcomes.

Périostoses. — Leur existence admise par quelques auteurs est contestable. Il est probable, en effet, que les tuméfactions du périoste des parois orbitaires sont toujours des périostites chroniques à marche très lente. La scrofule, la tuberculose et la syphilis sont les causes habituelles de ces tuméfactions. Galezowski a décrit les périostoses syphilitiques. Elles se caractérisent par les douleurs péri-orbitaires quelquefois accompagnées de vomissements, par les paralysies des muscles de l'œil, par la déviation et la saillie du globe. Elles cèdent généralement au traitement antisyphilitique. Mais le diagnostic anatomique ne peut en être établi rigoureusement.

Hyperostoses. — L'hypertrophie des parois de l'orbite est mieux connue anatomiquement. Elle résulte d'un épaississement souvent énorme des différents os qui limitent la cavité. Cet épaississement a pour effet de rétrécir concentriquement la cavité orbitaire. L'œil ne tarde pas à souffrir dans sa nutrition, probablement par compression du nerf optique et de l'artère ophtalmique à

leur passage dans le trou optique, et, par les progrès de l'hyperostose, le globe oculaire arrive à être complètement désorganisé.

L'hyperostose orbitaire n'est que la conséquence d'une hypertrophie générale des os de la face et du crâne décrite par Virchow sous le nom de *léontiasis*, et c'est seulement à cause des conséquences qu'elle entraîne pour l'œil qu'elle doit être mentionnée ici.

La syphilis a été considérée comme une cause de l'hyperostose des os du crâne et de la face. Il ne paraît pas, cependant, que le traitement antisyphilitique ait donné des résultats.

Exostoses. — Les exostoses de l'orbite proviennent soit des parois de la cavité, soit du sinus frontal dans lequel elles ont pris naissance. Ce sont le plus souvent des tumeurs éburnées. Sur 30 observations, Berlin en a compté 19 appartenant à cette variété. Les exostoses exclusivement spongieuses sont plus rares.

Les parois supérieure et interne de l'orbite sont le point de départ le plus habituel de ces tumeurs; elles naissent, en effet, surtout du frontal et de l'ethmoïde. Elles ne se développent ordinairement que d'un seul côté. On ne cite guère que deux observations dans lesquelles la lésion était bilatérale (Cooper, Haynes Walton).

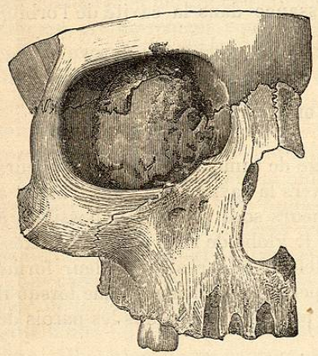

Fig. 254. — Exostose de la paroi interne de l'orbite. (Musée Dupuytren.)

Leur volume varie beaucoup; quelques-unes atteignent celui d'un œuf, et le poids de 40 ou 60 grammes. Elles sont plus ou moins arrondies, avec des bosselures à la surface et ont rarement un pédicule véritable; en règle, elles sont pourvues d'une base large. Le périoste les recouvre lorsqu'elles naissent de la paroi orbitaire. Si elles proviennent du sinus frontal, elles sont enveloppées par la muqueuse de ce dernier, rouge et épaissie et présentant quelquefois une apparence érectile (Panas). On cite quelques faits dans lesquels, par suite de la rupture d'un pédicule préexistant, l'exostose est devenue mobile.

Les exostoses de l'orbite se développent de dix à vingt-cinq ans. Dolbeau et Duplay ont signalé leur analogie avec les exostoses épiphysaires. Leur production ne semble, en effet, se rattacher à aucune diathèse, mais provenir d'un trouble dans le développement des os de la face au moment où s'achève la formation des sinus. Le traumatisme a paru avoir quelquefois une influence, mais seulement pour la forme spongieuse.

La syphilis n'est pour rien dans l'étiologie des exostoses orbitaires.

Le développement des exostoses se faisant avec une grande lenteur, les symptômes sont peu marqués pendant longtemps. Lorsqu'elles ont acquis un certain volume, l'œil se trouve dévié latéralement et repoussé le plus souvent en avant. Il peut alors souffrir dans ses fonctions et on trouve quelques signes de névrite avec stase lorsqu'on pratique l'examen ophtalmoscopique. Mais c'est seulement dans le cas d'exostoses très volumineuses et au bout d'un temps souvent fort long que l'on voit l'œil être atteint dans sa nutrition, la cornée s'ulcérer et même la fonte purulente survenir.

Si des branches nerveuses se trouvent comprimées par la tumeur, il y a des névralgies persistantes. Le plus souvent, la déviation de l'œil et une saillie à la base de l'orbite sont les seuls signes par lesquels se révèle la présence de la tumeur, lorsqu'elle est exactement limitée aux parois orbitaires. Mais souvent, en raison de son siège sur la paroi interne et de ses connexions avec l'ethmoïde, il y a des complications du côté des fosses nasales; on observe un écoulement purulent et quelquefois la tumeur osseuse nécrosée a pu être éliminée par les trajets fistuleux qui se forment.

Les complications du côté de la cavité crânienne, lorsque l'exostose s'est développée dans le sinus frontal ou a envahi cette cavité, sont rares en dehors de l'intervention opératoire. La lenteur dans le développement de la tumeur empêche les phénomènes de compression cérébrale de se produire.

Le *diagnostic* des exostoses de l'orbite peut généralement être établi assez facilement. Des corps étrangers depuis longtemps enclavés dans l'orbite et dont

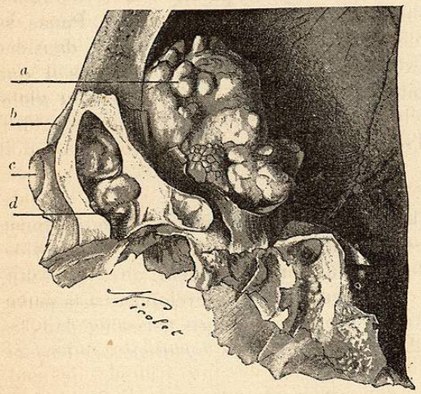

Fig. 255. — Exostose adhérente a l'orbite en *b* et *c*. Gros champignon osseux qui proémine dans le crâne, prolongement de la tumeur en *d* dans le sinus frontal du côté opposé. Toute la partie inférieure du frontal est éburnée et augmentée d'épaisseur. (Panas.)

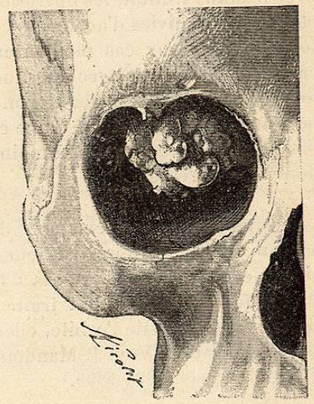

Fig. 256. — Exostose pédiculée du sinus frontal, faisant saillie dans l'orbite et sans communication avec le crâne. (Panas.)

l'existence était ignorée ont cependant donné lieu à des erreurs. Il peut arriver aussi qu'un néoplasme recouvert d'une mince couche osseuse en impose pour une exostose. Dans ce cas, on signale la sensation de crépitation fournie par la pression au niveau de la tumeur; elle ne se rencontre pas dans l'exostose.

Pour reconnaître la variété d'exostose on utilisera la ponction exploratrice avec un fin trocart. La pointe au contact de l'exostose donnera le plus souvent la sensation d'une surface éburnée. Les exostoses spongieuses qui siègent surtout à la paroi externe et sont souvent d'origine traumatique sont beaucoup moins fréquentes que les exostoses éburnées.

Les névralgies orbitaires, l'anesthésie cutanée dans les parties innervées par telle ou telle branche nerveuse, les altérations de l'odorat doivent être soigneusement notées et permettront généralement de se rendre compte du siège d'implantation de la tumeur ou de ses connexions avec les cavités voisines.

Malgré la lenteur habituelle de la marche de l'affection, le pronostic des

exostoses de l'orbite présente toujours une certaine gravité. Cette gravité devient plus grande lorsque se pose la question d'une intervention opératoire par suite du volume excessif de la tumeur. L'œil peut être compromis et la vision détruite par les progrès de la tumeur. Mais ce sont surtout les complications possibles du côté de la cavité crânienne et du cerveau qui aggravent le pronostic, dans le cas d'intervention opératoire.

Les exostoses pédiculées et implantées en un point rapproché de la base de l'orbite peuvent sans doute être enlevées sans danger, mais l'opinion soutenue par Dolbeau sur la pédiculisation habituelle de ces exostoses, et sur leur indépendance de la paroi encéphalique, lorsqu'elles naissent du sinus frontal, a été contredite par les observations. Les exostoses spongieuses, qui sont les plus rares et dont le siège est habituellement la paroi externe, sont les seules qui peuvent être enlevées en totalité sans faire courir de dangers à l'opéré. Dans les cas où l'on a tenté l'ablation d'exostoses de la paroi supérieure, en connexion avec le sinus frontal, les opérations n'ont pas toujours pu être achevées ou bien elles ont été suivies d'accidents cérébraux et de morts par méningite. Panas, se fondant sur deux cas malheureux de sa pratique, conseille de n'agir, dans des cas semblables, qu'avec la plus extrême prudence. Mackenzie pensait que lorsque la vision est abolie, on doit se contenter de l'énucléation du globe oculaire. Berlin est arrivé à une conclusion semblable. Malgré les succès publiés par d'autres observateurs, à moins d'indications bien précises, l'abstention doit donc être la règle.

Kystes osseux. — L'existence des kystes des parois propres de l'orbite admise par un certain nombre d'auteurs est considérée comme douteuse par Berlin. Mac Keate a observé un cas d'hydatides du frontal, souvent cité. Gosselin, Rouge (de Lausanne) ont traité de ces tumeurs; mais, développées à la partie supéro-antérieure de l'orbite, elles avaient probablement pris naissance dans les sinus frontaux. (Voy. J. Mandour, *Étude sur les kystes hydatiques de l'orbite*. Thèse de Paris, 1894-1895.)

Ostéo-sarcome des parois orbitaires. — Les observations anciennes de J.-L. Petit, de Cruveilhier, de Schott, ne peuvent servir à démontrer la réalité de l'ostéo-sarcome des parois orbitaires. Le plus souvent, en effet, les tumeurs malignes qui paraissent s'être développées primitivement dans ces parois proviennent des sinus frontaux, du sinus maxillaire, ou de la cavité crânienne.

2° Tumeurs de la cavité orbitaire.

Parmi les tumeurs de la cavité orbitaire, celles qui se développent aux dépens des vaisseaux ont une physionomie toute spéciale, et leur description mérite d'être donnée à part. Les autres tumeurs nées dans l'orbite, qu'elles soient solides ou liquides, constituent un groupe naturel, malgré la diversité de leur nature.

Elles diffèrent surtout par leur plus ou moins de tendance à la récidive.

Dans un premier chapitre, nous décrirons les *tumeurs non vasculaires*. Un second chapitre sera consacré aux *tumeurs vasculaires*.

Nous terminerons par quelques considérations sur le *Diagnostic des tumeurs de l'orbite* en général.

a. — Tumeurs non vasculaires de l'orbite.

Les *tumeurs non vasculaires de l'orbite* peuvent être divisées en deux groupes principaux : 1° les tumeurs *solides;* 2° les tumeurs *kystiques*.

a. — *TUMEURS SOLIDES DE L'ORBITE*

Les tumeurs solides comprennent toutes les variétés de néoplasmes, depuis le lipome jusqu'au carcinome. Le type sarcome est celui qu'on y rencontre le plus communément.

1° Lipomes. — Le développement de lipomes vrais, dans la loge orbitaire postérieure, est douteux. On trouve cependant un certain nombre d'observations publiées comme des exemples de lipome, mais tantôt il s'agit de tumeurs de tout autre nature, tantôt d'une simple hypertrophie du tissu graisseux. Le plus souvent enfin, on a confondu avec le lipome vrai de l'orbite, les pelotons graisseux qui se développent quelquefois au-dessous des paupières supérieures et font plus ou moins saillie dans le cul-de-sac conjonctival.

Berlin arrive à nier à peu près l'existence du lipome orbitaire. Il est certain que les observations de Dupuytren, de Cornaz, de Bowmann, se rapportent à des tumeurs différentes comme siège ou comme nature. L'observation de Carron du Villards renferme des détails invraisemblables. Celle de Knapp est un exemple d'angiome lipomateux. Gross (*A System of Surgery*, 5e édit., II, p. 318) mentionne à peine les tumeurs graisseuses de l'orbite et ne rapporte aucun fait précis. Panas pense que plusieurs des cas rapportés comme des exemples de lipomes ne sont que des cas de dermoïdes ou d'angiomes transformés.

Il faut donc attendre des observations confirmées par l'examen anatomo-pathologique pour tracer l'histoire du lipome de l'orbite.

La mollesse presque fluctuante, la forme arrondie, l'indolence, la marche très lente, tels sont les caractères qu'on peut, *a priori*, assigner au lipome orbitaire. L'exophtalmie résulterait nécessairement du développement un peu notable de la tumeur; mais, sans doute, la vision serait longtemps conservée.

C'est avec un abcès périostique, ou avec un kyste de l'orbite, que le lipome pourrait être confondu. Il devrait être enlevé, en respectant le globe oculaire, s'il déterminait une protrusion notable de l'œil.

2° Fibromes. — Le fibrome pur de l'orbite est si rare que Berlin, dans sa monographie, le mentionne à peine. De Wecker le range parmi les sarcomes très denses. Chauvel pense également que les tumeurs appelées fibroïdes, fibro-cystiques ne sont que des sarcomes fasciculés.

Demarquay, cependant, avait cru, d'après quelques observations de Verhæge (de Gand), de Critchett, de Mackenzie, de Hoppe et de Dubrueil, pouvoir assigner des caractères cliniques particuliers aux fibromes, tels que l'adhérence au périoste, la marche lente, l'absence de cavité, la dureté, les dimensions moindres que celles des kystes.

De Wecker, dans les premières éditions de son *Traité*, avait aussi signalé l'existence, autour du fibrome, d'une enveloppe de tissu cellulaire condensé.

Mais tous ces caractères sont surtout théoriques, et lorsque les tumeurs

enlevées ont été soumises à l'examen microscopique, elles ont dû généralement être rangées parmi les sarcomes. La nature sarcomateuse de ces prétendus fibromes est encore confirmée par ce fait que les récidives sont fréquentes.

Dans quelques observations, cependant, les tumeurs diagnostiquées fibromes n'étaient peut-être, d'après Chauvel, que des hydrencéphalocèles (observation de Masgana) ou des kystes dermoïdes (observation de Schiess-Gemuseus) à parois très épaisses.

Le périoste, la capsule de Tenon, la gaine du nerf optique, sont les points qui donnent habituellement naissance aux fibro-sarcomes orbitaires.

3° Lymphadénome. — Lymphangiome. — Le lymphome de l'orbite est très rare. On n'en compte guère que sept observations. La première est due à Arnold et Otto Becker (1872). Leber (1878), Osterwald, de Göttingue (1883), Reymond, de Turin (1884), en ont publié chacun un cas. En 1886, Gayet, de Lyon, qui en avait rencontré un nouveau cas, a attiré l'attention sur ce fait que dans toutes ces observations les deux orbites étaient envahies simultanément.

Fig. 257. — Lymphadénomes symétriques des cavités orbitaires, d'après une photographie. (Voy. *Archives d'ophtalmologie*, 1886, t. VI, p. 154.)

La symétrie ou la bilatéralité est en effet un caractère important et presque constant de ces tumeurs. Cependant Foerster (*Zur Kenntniss der Orbital-Geschwülste. Arch. f. Ophtalm.*, 1878, Bd. XXIV, Ab. 2, p. 93) a publié une observation de tumeur lymphatique unilatérale (lymphangiome caverneux).

Les lymphadénomes de l'orbite forment des tumeurs multiples arrondies, mobiles. Elles repoussent et dévient latéralement le globe oculaire. Leur développement paraît se rattacher avant tout à la leucémie.

La bilatéralité de ces tumeurs est presque pathognomonique.

Otto Becker et Reymond ont pratiqué avec succès l'ablation des tumeurs qu'ils ont observées. Mais, le plus souvent, leur multiplicité, et surtout l'existence d'autres manifestations de la leucémie, arrêteront le chirurgien. Dans un cas dont nous avons donné la relation (*Archives d'ophtalmologie*, 1886, p. 154), les tumeurs qui existaient dans les deux orbites disparurent après une attaque de choléra (voyez fig. 257).

4° Enchondrome. — L'histoire de l'enchondrome de l'orbite, à peine ébauchée, se confond avec celle des ostéomes de cette cavité. Les anciennes observations de Mackenzie et d'Anderson ne suffisent pas pour faire admettre l'existence de l'enchondrome orbitaire, et celle de Fano publiée sous le titre de *tumeur ostéo-fibro-cartilagineuse* reste unique jusqu'ici et ne peut être considérée comme un exemple d'enchondrome pur.

5° Tubercules. — Gommes syphilitiques. — Il semble bien qu'en dehors des périostites des parois développées sous l'influence de la tuberculose et de la syphilis, il puisse apparaître dans l'orbite des tumeurs dépendant de ces deux diathèses. Mais leur siège précis, aussi bien que leurs caractères cliniques, sont encore mal connus. Galezowski en 1879 a décrit les syphilomes de l'orbite comme déterminant l'exophtalmie et la compression des nerfs et des vaisseaux. La capsule de Tenon, dans quelques cas très rares, serait le siège d'une induration qui se présenterait sous la forme d'un anneau ou d'une cupule indurée enchâssant le globe oculaire et l'entourant plus ou moins complètement. Cette induration, dans deux cas, a disparu sous l'influence d'un traitement mercuriel et ioduré.

6° Névromes. — Nous mentionnons seulement pour mémoire l'existence des névromes de l'orbite constatés à l'autopsie par Houel sur les branches de la 3e paire, sur celle de la 5e paire et sur le ganglion ophtalmique. Ces névromes constituaient des tumeurs de dimensions trop minimes pour donner lieu à des signes cliniques. Les tumeurs volumineuses décrites sous le nom de névromes plexiformes rentrent dans la classe des fibro-névromes.

Névrome plexiforme. — Cette variété de névrome qui prend naissance dans les enveloppes des branches nerveuses de la 5e paire a été décrite par Verneuil, par Billroth, par Marchand (*Arch. f. path. Anat.* LXX, p. 36, 1877), par Brüns. C'est une tumeur très rare, ordinairement congénitale, à développement lent. Le rameau lacrymal et le rameau zygomatique en sont le siège; il y a presque toujours une tumeur intra-orbitaire et une tumeur de la région temporale ou zygomatique. La masse du néoplasme est indolente à la pression et donne au toucher la sensation d'un paquet de ficelle; le volume de la portion orbitaire est souvent assez considérable pour refouler l'œil en bas et en dedans et pour user les os de la voûte.

Le névrome plexiforme a été à tort considéré comme une variété de sarcome.

Nous renvoyons, pour l'anatomie pathologique de ces tumeurs, à la note histologique de Darier que nous avons reproduite page 395, à propos du cas de névrome plexiforme de la paupière observé par nous. Dans ce fait, la tumeur palpébrale avait un prolongement orbitaire manifeste.

7° Sarcomes. — La grande majorité des tumeurs solides de l'orbite sont des sarcomes. Ce fait, mis en lumière par le travail de Berlin, est aujourd'hui accepté par tous.

Anatomie pathologique. — Le sarcome présente des variétés anatomiques assez nombreuses que nous indiquerons sommairement.

a. *Fibro-sarcome.* — C'est le sarcome à cellules fusiformes qui a été longtemps décrit sous le nom de fibrome, de tumeur fibro-plastique et quelquefois même confondu avec le squirrhe et l'encéphaloïde des anciens. Il peut s'ossifier (*sarcome ossifiant* de Billroth) ou se creuser de cavités kystiques (*fibro-cysto-sarcome*).