des muscles que de la gêne mécanique résultant de la distension des tissus. Les paupières ont une teinte sombre ou rougeâtre par le fait de la gêne circulatoire et des veinules se dessinent à leur surface, surtout à la paupière supérieure.

Il existe un *chémosis* rougeâtre souvent considérable. Il est parfois assez prononcé en bas pour produire le renversement de la paupière inférieure qui est débordée et recouverte par le bourrelet conjonctival.

La cornée reste longtemps intacte. A la longue, cependant, elle perd sa transparence, s'ulcère et peut même se nécroser. Mais ces complications sont en général très tardives. La pupille, quelquefois normale et encore contractile à une époque déjà éloignée du début, finit presque toujours par présenter de la mydriase.

Les *pulsations* dont le globe oculaire est animé au moment de chaque systole artérielle sont visibles pour l'observateur, lorsqu'il examine l'œil de profil. Elles sont surtout appréciables au palper. Les doigts appliqués sur les paupières sont soulevés avec une énergie d'autant plus grande que la pression exercée est plus forte. Une pression soutenue sur tout le globe oculaire réduit en partie l'exophtalmie.

En même temps que le doigt perçoit les battements des parties contenues dans l'orbite, il constate fréquemment l'existence au-dessous de l'arcade orbitaire, de bosselures qui soulèvent la paupière supérieure. Ces bosselures molles, réductibles, éminemment pulsatiles, donnent en outre la sensation du *thrill* qui caractérise l'anévrysme artério-veineux aux membres. En général, il existe à la partie supéro-interne de l'orbite, au-dessous de la poulie du muscle grand oblique une tumeur plus développée que les autres. Elle se continue parfois avec un vaisseau volumineux cylindrique, qui s'élève verticalement, sous la peau du front, et qui donne à un haut degré la sensation du thrill. Ce vaisseau acquiert un volume considérable et ses parois s'hypertrophient. Il a été considéré comme l'artère frontale atteinte de dilatation cirsoïde ou comme la veine préparate hypertrophiée, suivant l'interprétation adoptée par les observateurs.

Dans d'autres cas, on constate des dilatations vasculaires analogues, quoique moins prononcées, à la partie externe de la paupière supérieure et vers la région temporale.

L'auscultation pratiquée sur la base de l'orbite avec un stéthoscope fait entendre un *bruit de souffle* qui est, avec l'exophtalmie et les battements, un des signes fondamentaux de ces tumeurs. Les caractères de ce bruit de souffle varient. Ils n'ont pas toujours été indiqués avec assez de soin dans les observations. Ce souffle est quelquefois donné comme franchement intermittent. Plus souvent, il a les caractères d'un *souffle continu avec redoublement*. Nélaton a beaucoup insisté sur l'importance que présente ce dernier caractère et il s'en est servi pour établir le diagnostic dans les deux cas observés par lui.

Quelquefois, le souffle entendu à l'auscultation est assez fort pour être perçu au niveau de la fosse temporale, à la région frontale et sur toute la surface du crâne; mais, à mesure qu'on s'éloigne de la région orbitaire, le souffle tend à prendre les caractères du souffle intermittent, alors qu'en auscultant sur l'orbite, il est manifestement continu avec renforcement.

Un autre signe perçu par l'auscultation est le *bruit de piaulement*. Mais ce bruit est rare, non constant, ne se produit que par instants, et n'a pas été signalé dans le plus grand nombre des observations.

L'exophtalmie, les battements, le bruit de souffle, phénomènes cardinaux des tumeurs pulsatiles, sont, les deux derniers surtout, sous la dépendance

manifeste de la circulation carotidienne. La compression de la carotide primitive au cou fait en effet cesser les battements et le bruit de souffle et diminue l'exophtalmie. C'est presque toujours la compression de la carotide primitive du côté correspondant à la tumeur qui produit cet effet. Dans quelques cas exceptionnels, et notamment dans une observation célèbre d'exophtalmie double et pulsatile de Velpeau, les effets étaient croisés, la compression d'une des carotides agissant surtout sur l'orbite du côté opposé.

L'examen ophtalmoscopique a permis, dans un certain nombre de cas, de constater des lésions du fond de l'œil. Le plus habituellement, on a trouvé une turgescence de la papille avec congestion veineuse (*Stauungspapille* des Allemands) et quelquefois des hémorragies rétiniennes. Mais ces altérations font souvent défaut.

L'état de la vision est variable, et généralement moins compromis que ne le feraient supposer les lésions orbitaires. Sur 77 observations dans lesquelles l'état de la vue a été noté, Sattler a trouvé 19 fois une acuité normale, et 14 fois seulement une amaurose absolue. On a dit que la compression du globe de l'œil donnait lieu à de l'hypermétropie, mais ce trouble fonctionnel n'a été que rarement constaté.

Les *paralysies des muscles de l'œil* se rencontrent fréquemment, et parmi elles celle de la 6e paire est plus souvent observée. On note aussi des névralgies persistantes dans le front, la région temporale, et dans toute la moitié correspondante du crâne. Enfin les individus atteints de tumeurs pulsatiles de l'orbite présentent quelquefois des troubles cérébraux, des vertiges. On note plus souvent peut-être chez eux une certaine torpeur cérébrale. Ce qui les tourmente le plus, c'est le bruit incessant qu'ils entendent, bruit souvent assez fort pour leur enlever le sommeil. La première malade dont de Wecker a rapporté l'observation ne pouvait trouver un peu de repos qu'en voiture.

Au début, il arrive que les patients se font illusion sur l'origine du bruit qu'ils perçoivent. Un malade de Désormaux avait quité l'hôpital Necker après un séjour de plusieurs semaines, persuadé qu'une machine à vapeur était installée au-dessous de son lit.

Marche. — Durée. — Ainsi que nous l'avons dit à propos du début de l'affection, il y a de très grandes différences dans la rapidité avec laquelle apparaissent les divers symptômes que nous venons d'énumérer. Ils se montrent en général très rapidement dans les cas spontanés, plus tardivement à la suite des traumatismes, car plusieurs mois s'écoulent souvent avant que l'exophtalmie et le souffle soient appréciables.

Il y a de même de grandes inégalités dans l'époque d'apparition des tumeurs pulsatiles signalées au-dessous de l'arcade orbitaire et vers l'angle interne. Ce n'est qu'au bout d'un temps fort long que se montrent les dilatations vasculaires du front ou de la tempe, et bien souvent elles ne se produisent pas.

On observe parfois une aggravation brusque de certains symptômes et des poussées inflammatoires qui augmentent tout à coup l'exophtalmie et la saillie du chémosis. Ces poussées répondent vraisemblablement à des coagulations dans le tronc ou les branches de la veine ophtalmique, et c'est à leur suite qu'on observe les ulcérations de la cornée et la fonte du globe oculaire.

La durée de la maladie est difficile à préciser. Abandonnée à elle-même, l'affection peut persister pendant des années, mais le plus souvent, un traite-

ment actif intervient, ou bien les malades, refusant toute intervention, cessent de se soumettre à l'observation. On connaît mal l'évolution de l'affection abandonnée à elle-même. Ce qu'on sait cependant aujourd'hui, c'est que, en dehors de tout traitement, elle peut guérir. Une observation de Gayet (*Revue de chirurgie*, 1881, p. 502) est instructive à cet égard. D'autre part, on a vu des malades succomber brusquement à des hémorragies. Tel le premier malade de Nélaton, qui mourut brusquement à la suite d'une hémorragie nasale.

Diagnostic. — Nous avons suffisamment insisté sur l'importance des trois symptômes caractéristiques des tumeurs pulsatiles de l'orbite : l'exophtalmie, les battements constatés par le toucher et par la vue, le bruit de souffle.

La constatation de ces signes permet d'arriver facilement à poser le diagnostic de *tumeur pulsatile*.

Mais les difficultés pour établir la nature de la lésion sont encore presque insurmontables. On peut dire que l'anévrysme de l'artère ophtalmique, si tant est qu'il ait été observé, se traduirait par une exophtalmie et des battements peu marqués, par un bruit de souffle franchement intermittent. Dans le cas, où, par suite d'un anévrysme de la carotide interne dans le sinus, ou de l'ophtalmique avant son entrée dans l'orbite, il y aurait obstacle au cours du sang dans le sinus, l'exophtalmie serait, on le comprend, plus considérable, mais le souffle resterait intermittent et les battements peu énergiques.

Lorsque, au contraire, il y a anévrysme artério-veineux par perforation de la carotide interne dans le sinus, on note une exophtalmie qui tend de jour en jour à devenir plus considérable, des battements énergiques et un *bruit de souffle continu avec renforcement*. Le bruit de piaulement nous paraît aussi appartenir en propre à cette lésion.

Les caractères du bruit de souffle ont donc, pour le diagnostic de la lésion, une grande importance.

Le développement de vaisseaux pulsatiles dans la région frontale semble ne s'être rencontré que lorsqu'il existait une communication artério-veineuse.

On n'oubliera pas que des tumeurs malignes ont quelquefois présenté des battements et du souffle, et induit en erreur des chirurgiens distingués. L'observation de Lenoir (*Bulletin de la Soc. de chirurgie*, 1852, t. II) et un fait de Nunneley en sont des exemples frappants.

Pronostic. — Ce que nous avons dit de la marche naturelle encore mal connue de l'affection qui nous occupe rend le pronostic assez difficile à établir. Les tumeurs pulsatiles de l'orbite constituent, à coup sûr, une maladie grave; elles déterminent une difformité des plus apparentes, compromettent plus ou moins la vision, et rendent parfois l'existence insupportable au patient, lorsque le bruit perçu par lui acquiert une certaine intensité. Mais il n'est pas prouvé que, par leur évolution naturelle, elles soient capables d'entraîner la mort. Lorsque celle-ci est survenue, elle a toujours été le résultat d'une complication primitive ou d'un accident dans le cours du traitement.

On n'oubliera pas, d'autre part, que, dans quelques cas, on a vu se produire la guérison spontanée (faits de Gauran, Gayet, Risley, Higgens et de Wecker).

Traitement. — L'existence de cas bien constatés de guérison spontanée, explique qu'on ait songé à appliquer le traitement médical aux tumeurs pulsatiles de l'orbite. Le régime diététique de Valsalva, les saignées, la digitale,

l'iodure de potassium ont donné des guérisons. Sattler en relève 15 dans sa statistique.

La *compression directe*, les applications de glace ont été aussi utilisées et peuvent sans inconvénient être essayées.

La *compression digitale*, qui produit la suspension du bruit de souffle, des pulsations, et la diminution de l'exophtalmie, se trouve tout naturellement indiquée. Il n'est guère de cas où elle n'ait été essayée. Malheureusement, elle provoque des syncopes, des vertiges ou des douleurs vives chez beaucoup de patients, dès qu'elle est un peu prolongée. Le mieux est d'apprendre au malade à la pratiquer lui-même et à faire des séances répétées. Glascott a publié, en 1885, un cas de guérison par l'emploi de la compression digitale faite par le malade lui-même. La compression instrumentale de la carotide primitive est d'une application encore plus difficile que la compression digitale. Sur 27 cas où la compression digitale a été appliquée, Sattler compte 18 insuccès, 4 améliorations et 5 guérisons. Même dans le cas où cette compression échoue, elle a l'avantage de préparer les voies à la ligature de la carotide primitive.

Les *injections coagulantes* ont donné quelques bons résultats. Brainard, Bourguet, Désormeaux ont eu des succès par l'emploi de ce moyen. On a injecté le lactate de fer et le perchlorure; Sattler propose le tannin. Les injections d'ergotine ne paraissent pas avoir donné de résultats encourageants. C'est, comme l'indique Chauvel, à une solution de perchlorure de fer marquant 18 à 20 degrés qu'il est préférable de recourir. On injecte 5 à 6 gouttes chaque fois avec une seringue de Pravaz, après avoir ponctionné une des tumeurs pulsatiles qui soulèvent la paupière et constaté qu'elle fournit du sang.

La *galvano-puncture* avait échoué entre les mains de Pétrequin et de Bourguet, sans doute en raison des imperfections de l'appareil instrumental. L'*électrolyse* telle qu'elle est usitée aujourd'hui constitue au contraire un moyen précieux de déterminer la coagulation du sang dans la tumeur. Martin (de Bordeaux) a publié un beau succès dû à l'emploi de ce moyen, et sa conduite peut être imitée sans danger en s'entourant des précautions nécessaires.

La *ligature de la carotide primitive* est le moyen auquel ont dû recourir, dans la plupart des cas, les chirurgiens. Travers, le premier, la fit en 1805, sur sa malade et obtint la guérison. On constate généralement la cessation immédiate des battements et du souffle à la suite de la ligature, et ils peuvent réapparaître dans les heures qui suivent, sans que le résultat définitif soit compromis. Les accidents immédiats consécutifs à la ligature sont rares. Dans la crainte que la circulation collatérale se rétablisse trop rapidement, on peut lier en même temps la carotide externe à son origine (Nélaton). Quelques chirurgiens ont été amenés à lier successivement les deux carotides, à un intervalle de quelques mois (Busk, Foote). Le professeur Le Fort, dans le cas récent qu'il a publié, a lié les deux carotides avec succès, à un intervalle de moins de deux mois.

On observe parfois la récidive du côté opposé après la ligature de la carotide primitive (observation de Herpin, de Tours).

La ligature de la carotide primitive paraît efficace aussi bien dans les cas spontanés que dans ceux d'origine traumatique, et ce qui légitime son emploi lorsque les autres moyens ont échoué, c'est sa bénignité relative lorsqu'elle est pratiquée pour la cure d'une tumeur pulsatile de l'orbite. En effet, tandis que la mortalité de la ligature de ce vaisseau, en général, est de 41 à 43 pour 100 d'après les statistiques de Pilz et de Wyeth, elle n'est que de 12,7 pour 100,

d'après Sattler, pour les tumeurs de l'orbite. L'analyse des faits publiés depuis le travail de Sattler tendrait encore à abaisser ce chiffre. La proportion des succès est, d'après le même auteur, de 60 pour 100, et il n'y a que 27 pour 100 d'insuccès ou de résultats temporaires.

Lorsque la mort est survenue, elle était due soit à l'infection purulente (deuxième malade de Nélaton), soit à la chute prématurée de la ligature (Hulke, Nunneley, Leber, Blessig), ou encore à un ramollissement de l'hémisphère cérébral correspondant (Coggin).

L'*extirpation* de la tumeur anévrysmale a été tentée par quelques chirurgiens, primitivement et de propos délibéré (Noyes), consécutivement à la ligature de la carotide primitive (Knapp), et, par suite d'une erreur de diagnostic dans un cas rapporté par Rübel. La difficulté et les dangers de l'extirpation empêcheront le plus souvent d'y avoir recours. Noyes et Knapp cependant ont obtenu la guérison de leurs opérés.

En résumé, tant que les phénomènes des tumeurs pulsatiles de l'orbite ne sont pas menaçants, on doit se borner à l'emploi de la compression directe et des moyens médicaux. Si l'intervention chirurgicale devient nécessaire, et s'il existe une tumeur pulsatile bien localisée à la base, on emploiera l'électrolyse. On n'aura recours à la ligature de la carotide primitive qu'en présence d'une aggravation rapide de la maladie et lorsque les autres moyens auront échoué.

DIAGNOSTIC DES TUMEURS DE L'ORBITE

La question du diagnostic des tumeurs de l'orbite est une des plus complexes qui puissent être soumises à la sagacité du chirurgien. En effet, presque toutes les affections inflammatoires se traduisent, dans l'orbite, par des phénomènes qui sont aussi ceux que déterminent les tumeurs. D'autre part, à un moment de leur évolution, la plupart des tumeurs peuvent se compliquer de phénomènes inflammatoires. Que l'on ajoute à cela l'impossibilité d'explorer les parties profondes de l'orbite, la pénétration assez fréquente dans cette cavité de tumeurs nées dans les cavités voisines, et l'on comprendra toutes les difficultés du problème.

Nous rappellerons d'abord quels sont les phénomènes communs à toutes les tumeurs de l'orbite; nous exposerons ensuite les signes différentiels qui peuvent permettre de les reconnaître aux différentes périodes de leur évolution.

Au *début*, les tumeurs de l'orbite ne déterminent que des douleurs vagues dont le siège est apprécié de manières diverses par les patients. Ces douleurs se font sentir tantôt au front, à la tempe, dans toute la moitié correspondante du crâne; d'autres fois, mieux localisées, elles occupent l'œil ou le fond de l'orbite. Dans certains cas elles font complètement défaut. Un peu plus tard, on voit habituellement survenir quelques troubles dans la vision et une gêne des mouvements de l'œil. C'est là la première période.

La *deuxième période* est caractérisée par l'apparition de l'exophtalmie et des conséquences qu'elle entraîne, conséquences presque toutes mécaniques.

La protrusion de l'œil est *directe* lorsque la tumeur occupe le fond de l'orbite ou l'intérieur du cône musculaire. Elle augmente quelquefois à un degré tel que la face antérieure de la cornée dépasse de beaucoup le niveau de l'arcade orbitaire et dans les cas extrêmes les paupières devenant tout à fait insuffisantes

pour recouvrir l'œil, celui-ci franchit la fente palpébrale et se luxe au-devant d'elle. C'est là, toutefois, un accident rare. Mais l'absence de la protection habituelle des paupières entraîne fréquemment des inconvénients sérieux pour la cornée dont la vitalité est compromise. Cette membrane s'ulcère et il en résulte pour le globe de l'œil des accidents de suppuration et une fonte définitive.

La compression des différentes paires nerveuses détermine des paralysies musculaires et l'œil cesse de pouvoir se porter en dehors (paralysie de la 6e paire) ou en dedans (paralysie de la 3e paire). Plus souvent peut-être, il est immobilisé mécaniquement par le tiraillement et l'altération des muscles.

La vue est plus ou moins altérée. Le trouble de la vision résulte parfois seulement de la paralysie de l'accommodation qui accompagne la paralysie de la 3e paire et coïncide avec la mydriase. La vision nette des objets rapprochés n'est plus possible. C'est pour cette raison sans doute qu'on a admis la possibilité d'une hypermétropie par aplatissement antéro-postérieur de l'œil dans les cas de tumeur. Cette hypermétropie n'est pas démontrée, non plus que la myopie acquise qui résulterait de l'allongement par compression périphérique du globe dans les régions équatoriales.

Les altérations du nerf optique résultant soit de la distension extrême, soit de la compression produite par la tumeur, déterminent des troubles plus graves de la vision qui aboutissent parfois à l'atrophie complète et à la cécité. Toutefois cette complication est relativement rare; elle ne se produit qu'au bout d'un temps fort long et dans bien des cas, même avec une exophtalmie très prononcée, on est étonné de voir persister une vision satisfaisante.

Lorsqu'au lieu d'occuper les parties profondes de l'orbite ou l'intérieur du cône musculaire, la tumeur est située latéralement, qu'elle ait ou non son point de départ dans l'une des parois de l'orbite, l'œil n'est plus porté directement en avant; il est dévié en même temps vers la paroi opposée. L'exophtalmie devient *oblique* ou latérale. L'existence d'une exophtalmie oblique est un élément souvent précieux de diagnostic. La déviation du globe oculaire a pour conséquence un trouble nouveau de la vision, c'est la *diplopie*, qui ne se produit pas dans l'exophtalmie directe.

L'exophtalmie directe ou oblique s'accompagne presque toujours de chémosis, c'est-à-dire d'une infiltration de la conjonctive qui forme un bourrelet épais enchâssant la cornée. Le chémosis est d'abord séreux, mais à la longue, par suite de l'exposition prolongée au contact de l'air, la conjonctive s'enflamme, rougit et s'altère. Le chémosis devient alors plus épais, violacé et des ulcérations se forment parfois à sa surface. L'épaisseur du bourrelet chémosique peut devenir assez considérable pour qu'à la partie inférieure il déborde et recouvre complètement la paupière inférieure, constituant une difformité hideuse. Le chémosis est l'indice d'une gêne de la circulation veineuse. On le voit cependant manquer dans des cas où une tumeur volumineuse remplit l'orbite, lorsque cette tumeur s'est développée très lentement.

La *troisième période* est constituée par l'apparition de la tumeur au dehors, c'est-à-dire à la base de l'orbite. Le plus souvent les tumeurs se montrent en dedans et en haut. Les caractères de la tumeur, son siège, sa consistance sont alors directement appréciés. Le toucher peut reconnaître encore des battements, des irrégularités de la surface. Enfin l'auscultation, dans certains cas, révèle des bruits de souffle.

L'envahissement des cavités voisines (sinus, cavité crânienne, et, exception-

nellement, fosses nasales) pourrait constituer une quatrième période dans l'évolution des tumeurs. Mais il n'y a pas intérêt pour le diagnostic à multiplier les divisions.

Lorsque enfin par le développement d'un néoplasme malin la santé générale est déjà altérée, que des signes de généralisation apparaissent, le diagnostic s'est depuis longtemps imposé.

Suivant en cela l'exemple des auteurs du *Compendium de chirurgie*, nous envisagerons la question du diagnostic aux trois périodes admises par eux.

1° *Avant l'apparition de l'exophtalmie*, le diagnostic est à peu près impossible. Les douleurs profondes, les névralgies des régions voisines, la gêne des mouvements, les paralysies précoces des muscles de l'œil, sont des phénomènes qu'on observe aussi bien au début des affections du globe oculaire et des paires nerveuses, qu'au début des affections des parois de l'orbite ou des néoplasmes nés dans sa cavité.

2° *Lorsque l'exophtalmie est apparente*, il y a lieu tout d'abord de s'assurer qu'il y a réellement protrusion du globe de l'œil. Une affection d'ailleurs rare de l'œil, l'*hydrophtalmie*, par l'augmentation de volume du globe peut, en effet, simuler l'exophtalmie. Mais un examen un peu attentif fait reconnaître des altérations des milieux de l'œil, une déformation de la surface de la sclérotique qui présente parfois des bosselures, et une augmentation des dimensions de la chambre antérieure. Les auteurs du *Compendium* ont aussi signalé comme pouvant simuler l'exophtalmie, un état particulier de relâchement des muscles et du nerf optique qui permet au globe de l'œil de se luxer entre les paupières. Dans cet état qu'ils décrivent sous le nom d'*ophtalmoptosis*, l'œil est quelquefois comme pendant sur la joue, mais il peut être facilement remis en place.

L'exophtalmie de la maladie de Basedow ou *goitre exophtalmique* ne doit pas non plus être confondue avec l'exophtalmie des tumeurs. Elle s'en distingue par ce qu'elle est toujours double, et ne s'accompagne pas ordinairement de chémosis. Enfin elle coexiste avec une augmentation de volume du corps thyroïde et des phénomènes cardiaques formant avec l'exophtalmie ce qu'on a a appelé la triade symptomatique.

Dans certains cas d'albuminurie et d'affections cardiaques, on rencontre une infiltration œdémateuse du tissu cellulaire de l'orbite qui produit un certain degré d'exophtalmie. Mais cette exophtalmie est bilatérale et la physionomie du malade ne permet pas généralement de se méprendre sur la cause.

En dehors des néoplasmes, l'exophtalmie vraie peut être causée par l'*emphysème* et par les *phlegmons orbitaires*.

L'emphysème orbitaire se reconnaît à la crépitation que détermine le palper.

Toutes les affections phlegmoneuses de l'orbite, qu'elles siègent dans les parois (périostites, ostéites), dans le tissu cellulaire (phlegmon proprement dit), dans les veines (phlébite de la veine ophtalmique) ou dans la capsule de Tenon (tenonite), ont pour caractère commun de déterminer de l'exophtalmie, mais cette exophtalmie se produit plus rapidement que dans le cas où elle résulte de la présence d'une tumeur ; elle s'accompagne de douleurs plus ou moins vives, souvent de réaction générale.

Enfin, lorsqu'on observe une exophtalmie, il faut songer à la possibilité de la présence d'un épanchement sanguin traumatique ou d'un corps étranger. Les commémoratifs, l'existence d'une ecchymose ou d'une plaie des paupières,

mettront généralement, dans ces cas, sur la voie du diagnostic. L'exploration directe avec le stylet, s'il existe une plaie et un corps étranger, lèvera tous les doutes.

Lorsque toutes les causes d'exophtalmie que nous venons de passer en revue auront été éliminées, on sera en droit d'admettre l'existence d'un néoplasme. On cite cependant des cas où la marche chronique de l'exophtalmie et tous les autres signes éloignaient l'idée d'une affection inflammatoire et devaient faire admettre une tumeur, alors qu'en réalité il s'agissait d'un phlegmon. Tel est le cas souvent cité du maréchal Radetzky, qui, considéré comme atteint d'un néoplasme malin de l'orbite, guérit après ouverture d'un abcès. On cite encore comme exemple des erreurs qui peuvent être commises un cas de Blandin, dans lequel l'agglutination des paupières, et la distension de celles-ci soulevées par un épanchement sanguin, en avaient imposé pour une tumeur de l'orbite.

Lorsque par l'exclusion de ces différentes causes on est arrivé à reconnaître l'existence d'un néoplasme orbitaire, il s'en faut encore que le diagnostic puisse à cette période être précisé. Les tumeurs pulsatiles seules se révèlent déjà par des signes suffisamment certains. Encore ne faut-il pas oublier que quelques tumeurs malignes très vasculaires simulent une tumeur anévrysmale, comme dans le fait déjà cité de Lenoir.

Le *siège* de la tumeur ne peut être toujours reconnu. S'est-elle développée dans l'orbite ou a-t-elle pris naissance dans les cavités voisines ? La solution de cette question restera bien souvent sans réponse. Quelques signes pourtant permettent de la résoudre dans certains cas. Nélaton, dans un cas où l'exophtalmie indiquait une tumeur orbitaire, se fonda sur l'existence de douleurs irradiées sur les branches du nerf maxillaire inférieur pour rejeter l'idée d'une tumeur primitivement née dans l'orbite. Il s'agissait, en effet, d'une tumeur qui, développée dans le crâne, avait envahi la région temporale et l'orbite.

3° *La tumeur apparaît à la base de l'orbite.* — Le plus souvent on voit les tumeurs de l'orbite venir faire saillie à l'angle supéro-interne de l'orbite. L'exophtalmie, qui jusque-là avait été directe, devient alors oblique, l'œil étant refoulé en bas et en dehors. Certaines tumeurs, néanmoins, nées dans l'intérieur du cône musculaire, débordent à peu près également le globe oculaire dans tous les sens et deviennent ainsi appréciables sans que l'exophtalmie cesse d'être directe.

D'une manière générale, l'existence d'une exophtalmie oblique doit faire songer plutôt à une tumeur née des parois, ou provenant d'une des cavités voisines. Il faut remarquer toutefois, avec Panas, que la paroi externe de l'orbite n'étant en rapport direct avec aucune cavité, les tumeurs de cette région sont généralement autochtones.

Nous avons vu que, d'après Gayet, les tumeurs qui se développent simultanément dans les deux orbites seraient toujours des lymphadénomes.

Après avoir constaté le siège de la tumeur, on recherchera s'il existe des battements du globe de l'œil. L'absence bien constatée de ces battements et de bruit de souffle perçu par l'auscultation permettra d'éliminer la grande classe des tumeurs pulsatiles sur les symptômes et le diagnostic différentiel desquelles nous nous sommes suffisamment expliqué.

Après avoir constaté l'absence de pulsations et de bruit de souffle, on devra rechercher si la tumeur est réductible ou non. Parmi les tumeurs réductibles

et non pulsatiles, les dilatations veineuses sont celles qui présentent le plus franchement la réductibilité complète. Nous avons insisté sur leurs autres caractères. Les méningocèles sont rarement réductibles, et si elles présentent des mouvements d'expansion, ceux-ci sont en rapport avec l'inspiration et l'expiration, et non avec les pulsations artérielles.

Quelques tumeurs cancéreuses sont à la fois pulsatiles et partiellement réductibles.

Si la tumeur n'est ni pulsatile, ni réductible, on étudiera avec soin sa consistance. Cette consistance varie depuis la fluctuation complète jusqu'à la dureté osseuse. Le plus grand nombre des tumeurs ont une consistance intermédiaire entre ces deux extrêmes. Elles sont molles ou rénitentes, quelquefois franchement solides.

Les *kystes dermoïdes* et les *kystes hydatiques* sont les plus fréquents parmi les tumeurs fluctuantes. Mais on voit des kystes dermoïdes, par suite de l'épaisseur considérable de leurs parois, présenter une consistance presque solide. On a noté aussi l'induration inflammatoire du tissu cellulaire autour des kystes qui renferment des cysticerques. La fluctuation ou la mollesse n'appartiennent donc pas exclusivement aux tumeurs kystiques. Les lipomes, d'ailleurs extrêmement rares de l'orbite, présenteraient tout particulièrement ce dernier caractère.

La consistance solide et rénitente appartient aux *fibromes* et aux *sarcomes*. Les tumeurs sarcomateuses sont celles, comme nous l'avons vu, qui se rencontrent le plus fréquemment dans l'orbite. Quant à diagnostiquer avant l'ablation la véritable nature des tumeurs de ce genre, c'est un problème clinique jusqu'ici insoluble. La marche rapide de l'affection, l'altération de la santé générale permettront quelquefois de soupçonner la nature maligne de la tumeur. Le mélano-sarcome se révélera par sa coloration noire. Bien rarement l'engorgement des ganglions sera assez précoce pour faire porter le diagnostic de tumeur maligne avant la période d'ulcération.

La ponction exploratrice devra toujours être pratiquée dans les cas de tumeur de consistance fluctuante ou molle. L'évacuation d'un liquide clair, indiquera l'existence d'un kyste séreux ou hydatique. Un liquide grumeleux caractérisera le kyste dermoïde. Le trocart, dans d'autres cas, ne retirera que du pus ou du sang altéré, s'il s'agit d'abcès ou de kystes hématiques.

Les sarcomes ne donneront que quelques gouttes de sang, ou ne fourniront aucun liquide, selon leur degré de vascularisation.

Les tumeurs de consistance osseuse proviennent le plus habituellement des parois. Ce sont des ostéomes ou des chondromes. La ponction faite avec une aiguille renseignera sur leur véritable consistance et quelquefois sur leur point d'implantation.

Lorsque la nature de la tumeur aura été autant que possible précisée, le chirurgien devra, par l'examen des cavités voisines, s'assurer qu'elle est véritablement née dans l'orbite et qu'elle ne provient pas du sinus maxillaire, des sinus frontaux, des fosses nasales, du pharynx ou de la cavité crânienne. L'existence d'une paralysie précoce de l'une des paires nerveuses motrices de l'œil indiquera généralement le début de la tumeur dans les parties profondes et vers le sommet de l'orbite.

NEZ, FOSSES NASALES, PHARYNX NASAL ET SINUS

Par le Dr GÉRARD-MARCHANT
Chirurgien des hôpitaux.

CONSIDÉRATIONS ANATOMIQUES

L'appareil olfactif se compose : 1° *du nez*; 2° *des fosses nasales et de leur arrière-cavité*; 3° *de cavités accessoires ou sinus*, sinus frontaux, maxillaires et sphénoïdaux.

A. — RÉGION DU NEZ

Le nez a la forme d'une pyramide triangulaire dont la base est en arrière, mais sa conformation générale varie suivant les individus, les familles et les races.

Il suffit de savoir que le nez est séparé du front par une dépression plus ou moins accusée (sillon naso-frontal), de la joue par le sillon naso-génien, utilisé en médecine opératoire, et de la lèvre supérieure par le sillon naso-labial.

Le dos du nez commence à la racine, aboutit au lobule, et se continue avec la sous-cloison; il présente un orifice inférieur, celui des narines.

Le nez est soutenu par une charpente fondamentale ostéo-cartilagineuse. Les os propres du nez et les apophyses montantes du maxillaire supérieur en haut, les cartilages en bas, forment ensemble une véritable voûte dont le sommet correspond au dos du nez. Cette voûte est soutenue par un pilier médian ostéo-cartilagineux, qui n'est autre que la cloison médiane des fosses nasales; la destruction de cette cloison (traumatisme, lésions syphilitiques, tuberculeuses, etc.) jointe ou non à d'autres facteurs (rétraction cicatricielle) produit l'effondrement, l'affaissement du nez : il est *cassé*.

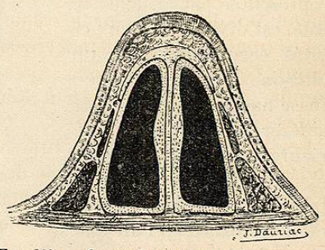

Fig. 260. — Coupe transversale du nez, pratiquée à l'union de la portion cartilagineuse et de la portion osseuse. (Tillaux.)

La portion cartilagineuse est disposée de la façon suivante : les cartilages latéraux font immédiatement suite aux os propres du nez; ils sont symétriquement placés et se réunissent sur la ligne médiane. En bas et en avant sont les cartilages de l'aile du nez qui dessinent le contour de la narine (fig. 260).