et non pulsatiles, les dilatations veineuses sont celles qui présentent le plus franchement la réductibilité complète. Nous avons insisté sur leurs autres caractères. Les méningocèles sont rarement réductibles, et si elles présentent des mouvements d'expansion, ceux-ci sont en rapport avec l'inspiration et l'expiration, et non avec les pulsations artérielles.

Quelques tumeurs cancéreuses sont à la fois pulsatiles et partiellement réductibles.

Si la tumeur n'est ni pulsatile, ni réductible, on étudiera avec soin sa consistance. Cette consistance varie depuis la fluctuation complète jusqu'à la dureté osseuse. Le plus grand nombre des tumeurs ont une consistance intermédiaire entre ces deux extrêmes. Elles sont molles ou rénitentes, quelquefois franchement solides.

Les *kystes dermoïdes* et les *kystes hydatiques* sont les plus fréquents parmi les tumeurs fluctuantes. Mais on voit des kystes dermoïdes, par suite de l'épaisseur considérable de leurs parois, présenter une consistance presque solide. On a noté aussi l'induration inflammatoire du tissu cellulaire autour des kystes qui renferment des cysticerques. La fluctuation ou la mollesse n'appartiennent donc pas exclusivement aux tumeurs kystiques. Les lipomes, d'ailleurs extrêmement rares de l'orbite, présenteraient tout particulièrement ce dernier caractère.

La consistance solide et rénitente appartient aux *fibromes* et aux *sarcomes*. Les tumeurs sarcomateuses sont celles, comme nous l'avons vu, qui se rencontrent le plus fréquemment dans l'orbite. Quant à diagnostiquer avant l'ablation la véritable nature des tumeurs de ce genre, c'est un problème clinique jusqu'ici insoluble. La marche rapide de l'affection, l'altération de la santé générale permettront quelquefois de soupçonner la nature maligne de la tumeur. Le mélano-sarcome se révélera par sa coloration noire. Bien rarement l'engorgement des ganglions sera assez précoce pour faire porter le diagnostic de tumeur maligne avant la période d'ulcération.

La ponction exploratrice devra toujours être pratiquée dans les cas de tumeur de consistance fluctuante ou molle. L'évacuation d'un liquide clair, indiquera l'existence d'un kyste séreux ou hydatique. Un liquide grumeleux caractérisera le kyste dermoïde. Le trocart, dans d'autres cas, ne retirera que du pus ou du sang altéré, s'il s'agit d'abcès ou de kystes hématiques.

Les sarcomes ne donneront que quelques gouttes de sang, ou ne fourniront aucun liquide, selon leur degré de vascularisation.

Les tumeurs de consistance osseuse proviennent le plus habituellement des parois. Ce sont des ostéomes ou des chondromes. La ponction faite avec une aiguille renseignera sur leur véritable consistance et quelquefois sur leur point d'implantation.

Lorsque la nature de la tumeur aura été autant que possible précisée, le chirurgien devra, par l'examen des cavités voisines, s'assurer qu'elle est véritablement née dans l'orbite et qu'elle ne provient pas du sinus maxillaire, des sinus frontaux, des fosses nasales, du pharynx ou de la cavité crânienne. L'existence d'une paralysie précoce de l'une des paires nerveuses motrices de l'œil indiquera généralement le début de la tumeur dans les parties profondes et vers le sommet de l'orbite.

NEZ, FOSSES NASALES, PHARYNX NASAL ET SINUS

Par le Dr GÉRARD-MARCHANT
Chirurgien des hôpitaux.

CONSIDÉRATIONS ANATOMIQUES

L'appareil olfactif se compose : 1° *du nez*; 2° *des fosses nasales et de leur arrière-cavité*; 3° *de cavités accessoires ou sinus*, sinus frontaux, maxillaires et sphénoïdaux.

A. — RÉGION DU NEZ

Le nez a la forme d'une pyramide triangulaire dont la base est en arrière, mais sa conformation générale varie suivant les individus, les familles et les races.

Il suffit de savoir que le nez est séparé du front par une dépression plus ou moins accusée (sillon naso-frontal), de la joue par le sillon naso-génien, utilisé en médecine opératoire, et de la lèvre supérieure par le sillon naso-labial.

Le dos du nez commence à la racine, aboutit au lobule, et se continue avec la sous-cloison; il présente un orifice inférieur, celui des narines.

Le nez est soutenu par une charpente fondamentale ostéo-cartilagineuse. Les os propres du nez et les apophyses montantes du maxillaire supérieur en haut, les cartilages en bas, forment ensemble une véritable voûte dont le sommet correspond au dos du nez. Cette voûte est soutenue par un pilier médian ostéo-cartilagineux, qui n'est autre que la cloison médiane des fosses nasales; la destruction de cette cloison (traumatisme, lésions syphilitiques, tuberculeuses, etc.) jointe ou non à d'autres facteurs (rétraction cicatricielle) produit l'effondrement, l'affaissement du nez : il est *cassé*.

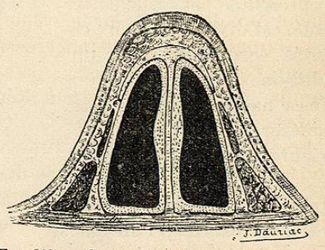

Fig. 260. — Coupe transversale du nez, pratiquée à l'union de la portion cartilagineuse et de la portion osseuse. (Tillaux.)

La portion cartilagineuse est disposée de la façon suivante : les cartilages latéraux font immédiatement suite aux os propres du nez; ils sont symétriquement placés et se réunissent sur la ligne médiane. En bas et en avant sont les cartilages de l'aile du nez qui dessinent le contour de la narine (fig. 260).

Peau, couche sous-cutanée, couche fibro-musculaire, couche ostéo-cartilagineuse, couche muqueuse, tels sont les différents plans qu'on rencontre en pénétrant de dehors en dedans.

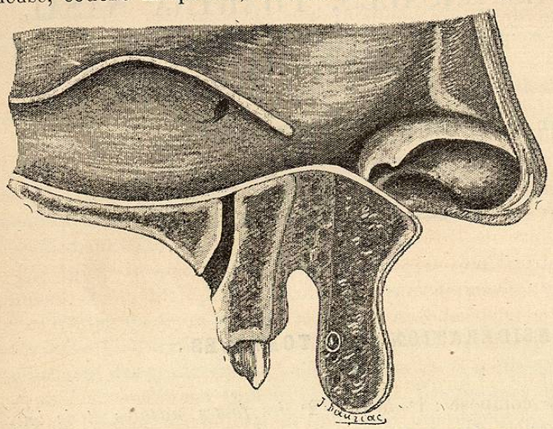

Fig. 261. — Limites de la narine et rapports précis de l'orifice inférieur du canal nasal. (Tillaux.)

Les narines mettent en communication l'air extérieur avec les fosses nasales, ce n'est pas une simple ouverture, mais bien une région tapissée par le revêtement cutané (poils ou vibrisses, glandes sébacées) qui s'est réfléchi au niveau du bord libre de la narine.

Sur la figure 261, empruntée à Tillaux, on peut voir la paroi externe de la narine limitée par deux bords, l'un supérieur, l'autre inférieur, se continuant en avant dans l'intérieur du lobule.

B. — FOSSES NASALES

La coupe (fig. 262) permet de voir les rapports généraux des fosses nasales avec le crâne, les cavités orbitaires et les cellules ethmoïdales en haut, de chaque côté avec les sinus maxillaires, et enfin en bas avec la voûte palatine.

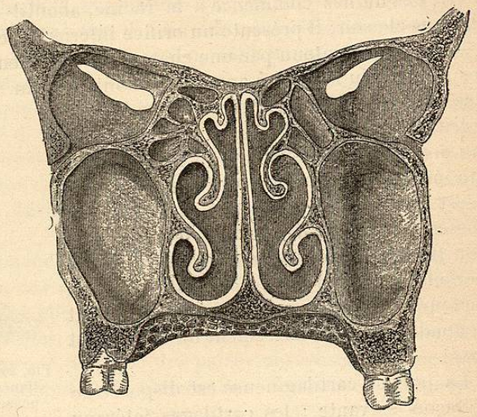

Fig. 262. — Coupe transversale des fosses nasales au niveau de l'ethmoïde. (Tillaux.)

La pyramide triangulaire, représentée par la cavité nasale, est divisée en deux cavités secondaires par une cloison médiane. Chaque fosse nasale présente à considérer : 1° une paroi inférieure; 2° une paroi supérieure ; 3° une paroi interne ; 4° une paroi externe, et deux orifices, l'un antérieur, l'autre postérieur.

1° Paroi inférieure. — Le plancher des fosses nasales est formé en avant par l'apophyse palatine du maxillaire supérieur et, en arrière, par la lame horizontale

du palatin. Cette paroi inférieure a la forme d'une gouttière, à pente légère d'avant en arrière, longue de 5 centimètres environ et large de 12 à 15 millimètres (fig. 261).

2° Voute des fosses nasales. — Cette paroi supérieure est étroite (2 à 3 millimètres); elle comprend trois parties : la première, oblique en arrière et en haut, est formée par les os propres du nez (*portion nasale*) ; la deuxième, horizontale, est constituée par la lame criblée de l'ethmoïde (*portion ethmoïdale*) ; la troisième, ou postérieure, répond au corps du sphénoïde et renferme le sinus sphénoïdal ; elle est d'abord verticale, puis horizontale (fig. 264 et 268).

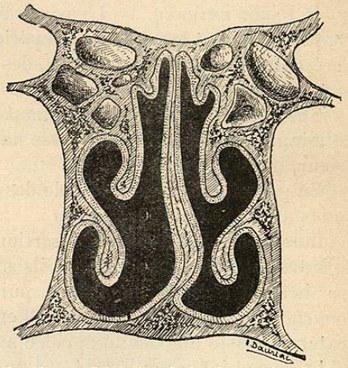

Fig. 263. — Déviation de la cloison des fosses nasales. (Tillaux.)

3° Paroi interne. — Elle est formée par les faces latérales de la cloison des fosses nasales. Cette cloison a un squelette osseux, formé par le vomer en bas et la lame perpendiculaire de l'ethmoïde en haut ; l'espace angulaire que ces os déterminent est comblé par le cartilage de la cloison, appelé encore cartilage quadrangulaire (fig. 264).

La cloison médiane est rarement verticale ;

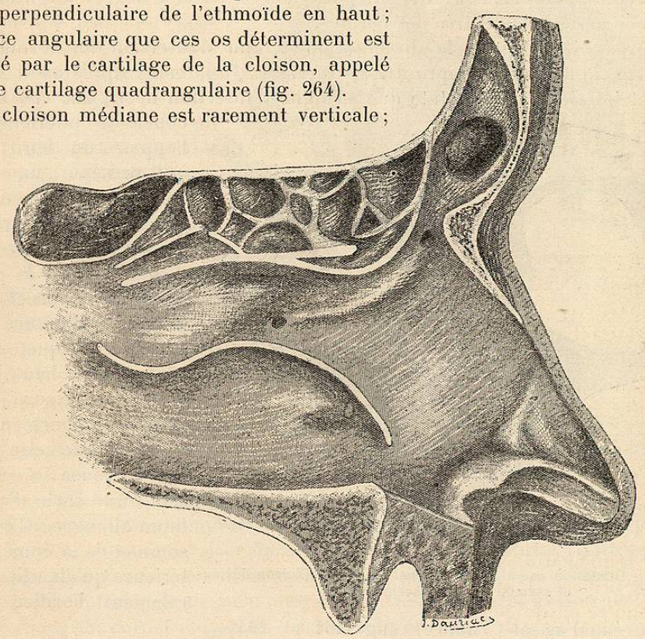

Fig. 264. — Paroi externe des fosses nasales. Direction de la ligne d'insertion des cornets à la paroi. (Tillaux.)

elle est plus souvent déviée, et, dans quelques cas, à ce point que la paroi interne et la paroi externe arrivent à se toucher (fig. 263 et 265).

La muqueuse pituitaire tapisse ses deux faces, mais lui adhère faiblement.

4° Paroi externe. — La paroi externe ou latérale, dans la constitution de laquelle entrent le maxillaire supérieur, l'os unguis, le palatin et le sphénoïde, présente des saillies ou cornets, des dépressions ou méats, et des orifices qui en rendent l'étude complexe.

Sur la figure 262, on voit de haut en bas trois saillies faisant relief en dedans, diminuant la capacité de la fosse nasale ; elles sont formées par le cornet supérieur, moyen et inférieur.

En pathologie nasale, le rôle des cornets est si important que nous devons nous arrêter à leur description

Indépendamment de leur insertion sur la paroi externe, les cornets présentent d'autres caractères communs : ils sont enroulés en volute, de telle façon qu'ils se dirigent d'abord en dedans, puis en bas, formant par l'ensemble de leur courbe une concavité regardant en dehors. Entre chaque cornet et la paroi externe, existe une cavité appelée méat.

Le cornet inférieur, formé par un os spécial, présente un bord libre qui descend plus ou moins bas vers le plancher des fosses nasales (1 centimètre 1/2 environ). Renflé à sa partie moyenne, il se termine en avant et en arrière par une extrémité pointue ; son extrémité antérieure se trouve située à 2 centimètres environ en arrière de l'entrée des narines.

Tillaux a bien montré la direction de la ligne d'insertion des cornets à la paroi, dans la figure 264 empruntée à son *Traité d'anatomie*. Après avoir coupé le cornet inférieur, on constate que sa ligne d'insertion décrit une courbure à concavité inférieure, à l'opposé du bord libre qui présente une convexité dans le même sens; la partie la plus prononcée de la courbe correspond environ à la partie moyenne du cornet. L'extrémité postérieure se recourbe quelquefois légèrement en haut; l'extrémité antérieure se recourbe toujours en bas, en sorte que cette ligne est sinueuse et représente une sorte d'*S* italique allongée. C'est au sommet de la courbe antérieure qu'aboutit généralement l'orifice inférieur du canal nasal (Tillaux) (fig. 261 et 264).

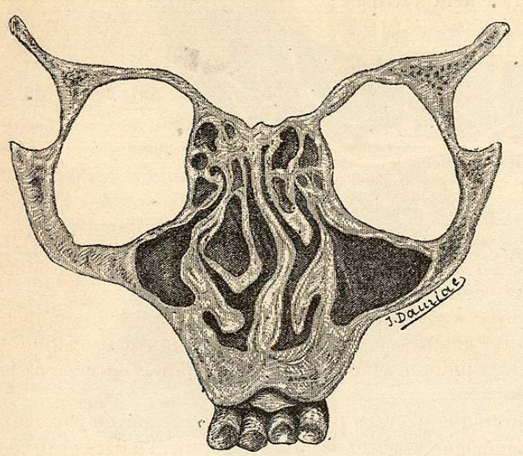

Fig. 265. — Dilatation ampullaire du cornet moyen. — Cloison déviée et asymétrique. (Zuckerkandl.)

Le cornet moyen, émanation de l'ethmoïde (cornet inférieur de l'ethmoïde), a une ligne d'insertion différente de la précédente; à sa partie antérieure, cette ligne se dirige presque verticalement en haut, de façon qu'il existe une large surface entre la partie correspondante des deux cornets (fig. 264).

Le cornet moyen est beaucoup plus rapproché de la cloison que le cornet inférieur; l'espace qui le sépare de la cloison s'appelle la *fente olfactive* (fig. 262, 263).

Le cornet moyen offre des variations de forme et de volume ; on y rencontre des sillons, des fissures.

Sur la figure 265, empruntée à Moldenhauer, on voit une dilatation ampullaire de l'extrémité antérieure du cornet moyen. Cette disposition « assez fréquente » peut être suffisamment développée pour refouler les parois nasales interne et externe avec lesquelles elle est en contact, et venir comme une énorme tumeur faire saillie jusque dans le voisinage du vestibule : de là sa confusion possible avec un néoplasme.

Le cornet supérieur (cornet moyen de l'ethmoïde) [1], dépendance, lui aussi, de l'ethmoïde, se confond en avant avec le cornet moyen; sa portion moyenne et postérieure sont seules libres, sa direction est oblique de haut en bas et d'avant en arrière, et il se termine, après un court trajet, en avant du corps du sphénoïde.

Les *méats* sont les espaces qui séparent les cornets; ils sont distingués en supérieur, moyen et inférieur ; ils présentent un grand intérêt à cause des orifices qui viennent s'y ouvrir.

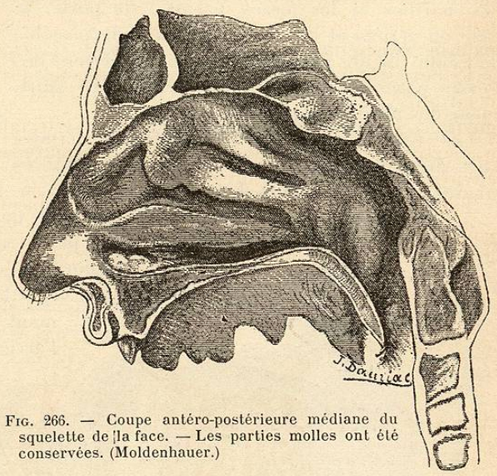

Fig. 266. — Coupe antéro-postérieure médiane du squelette de la face. — Les parties molles ont été conservées. (Moldenhauer.)

Sur la figure 264, on voit l'ouverture du sinus sphénoïdal au-dessus du méat supérieur. Les cellules ethmoïdales s'ouvrent, les postérieures dans le *méat supérieur*, et les *antérieures* dans le méat moyen.

Le méat moyen est celui qui intéresse le plus le chirurgien, puisque le sinus frontal et le sinus maxillaire viennent s'ouvrir à son niveau.

Sur une pièce fraîche, avec conservation de la pituitaire (fig. 266), on aperçoit au-dessous de l'extrémité antérieure du cornet moyen, un canal ou plutôt une gouttière, nommée infundibulum, et qui fait communiquer largement le sinus frontal avec le méat moyen.

Le sinus maxillaire communique, d'autre part, avec ce méat moyen par deux orifices : l'un, supérieur, situé dans la paroi de l'infundibulum; l'autre, postéro-inférieur, répond au centre de ce méat moyen (fig. 264).

La partie antérieure du méat moyen est très largement évasée par suite de l'écartement du cornet moyen et du cornet inférieur; il en résulte qu'un instrument introduit dans les fosses nasales s'engagera fatalement dans ce méat

[1] On peut voir parfois un quatrième et un cinquième cornet (troisième et quatrième cornet ethmoïdal), émanés, comme le moyen et le supérieur, des masses latérales de l'ethmoïde. Ces cornets, plus ou moins bien marqués, n'ont pas d'importance pratique.

moyen, si l'on ne prend pas la précaution de le faire cheminer immédiatement au-dessus du plancher des fosses nasales (fig. 264).

Dans le méat inférieur, le plus large des trois, s'ouvre le canal nasal, dans un point que nous avons déjà fixé (fig. 261 et 264).

5° Orifices des fosses nasales. — La meilleure comparaison que l'on puisse donner des *orifices antérieurs des narines* est celle d'un cœur de carte à jouer, séparé en deux par une cloison médiane. Chaque orifice représente un ovale (fig. 260) dont la petite extrémité est en avant et la grosse extrémité en arrière; il regarde directement en bas, d'où la nécessité, pour explorer les narines et les fosses nasales, de porter la tête en arrière et de relever autant que possible le lobule du nez (Tillaux). L'orifice antérieur des fosses nasales est représenté par l'orifice supérieur des narines (fig. 261 et 264).

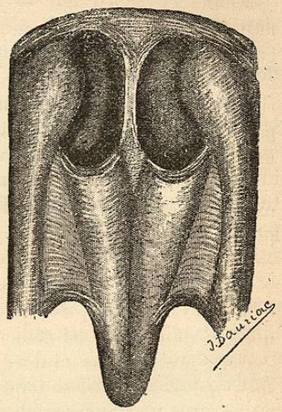

Fig. 267. — Orifices postérieurs des fosses nasales. (Grandeur naturelle. Adulte.)

Les *orifices postérieurs* des fosses nasales (fig. 267) ont la forme de deux rectangles dont les angles seraient arrondis. Leurs limites sont : en dehors, l'aile interne de l'apophyse ptérygoïde ; en dedans, une cloison commune, médiane, formée par le bord postérieur et tranchant du vomer; son bord inférieur est marqué par l'union du voile du palais et de la voûte palatine; supérieurement, il a pour limite la voûte de l'arrière-cavité des fosses nasales. Le grand diamètre de l'ellipse est vertical et il mesure chez l'adulte

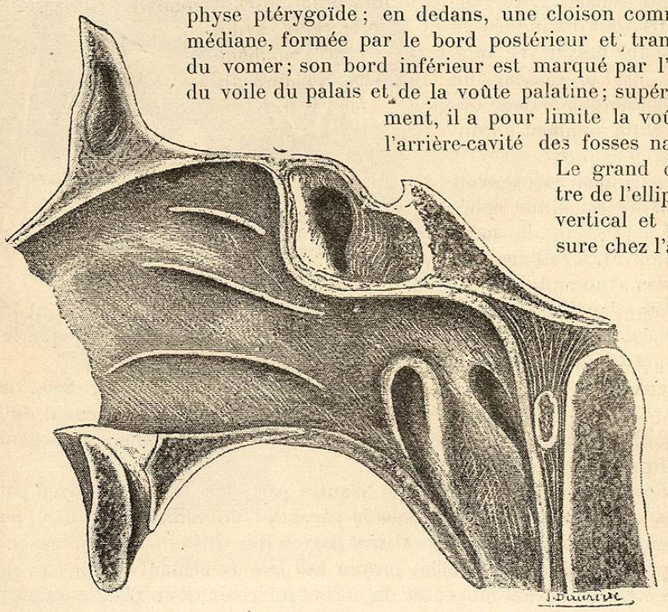

Fig. 268. — Coupe antéro-postérieure destinée à montrer l'arrière-cavité des fosses nasales. (Tillaux.)

2 à 2 centimètres 1/2, tandis que le diamètre horizontal n'en mesure guère que la moitié; comme on le voit sur cette figure 267, empruntée à Tillaux, le diamètre horizontal est rétréci par la saillie en dedans de la trompe d'Eustache.

Muqueuse pituitaire. — Au point de vue embryologique et physiologique, la muqueuse pituitaire comprend deux portions : l'une supérieure ou olfactive ; l'autre, respiratoire, occupe le reste de la cavité des fosses nasales.

L'anatomie consacre cette division : la muqueuse *olfactive* est mince, peu riche en vaisseaux; elle est tapissée d'un épithélium à cils vibratiles, qui alterne par places avec un épithélium sans cils vibratiles. C'est dans cette région (du méat supérieur) qu'on trouve les expansions terminales des nerfs olfactifs.

La muqueuse respiratoire (méats inférieur et moyen) se distingue par son extrême épaisseur, pouvant atteindre 4 millimètres, par l'existence d'un riche plexus veineux; sur le cornet inférieur la muqueuse prend l'aspect d'un tissu caverneux, tant sa richesse vasculaire est grande.

Il n'existe pas sur la muqueuse de papilles; elle est revêtue d'un épithélium cylindro-vibratile qui quelquefois est stratifié; elle renferme un très grand nombre de glandes acineuses.

Cette muqueuse se continue avec le revêtement interne des narines, qui, par ses papilles vasculaires, son épithélium pavimenteux stratifié, a tous les caractères de la peau.

La muqueuse pituitaire envoie des prolongements dans le canal nasal et dans le sinus; elle se continue avec la muqueuse du pharynx nasal (fig. 268).

C. — PHARYNX NASAL

Le pharynx nasal ou arrière-cavité des fosses nasales (fig. 268) est limité en haut et en arrière par l'apophyse basilaire très obliquement inclinée, en bas par le voile du palais, sur les côtés par les ailes internes des apophyses ptérygoïdes et des parties molles (trompe d'Eustache et fossette de Rosenmüller). Cet espace, irrégulièrement cubique, a, dans le sens de la largeur, 35 millimètres, 18 millimètres en hauteur et 2 centimètres d'avant en arrière (Luschka). Ainsi une tumeur du volume d'une noix ne pourra se développer sans produire des phénomènes de voisinage.

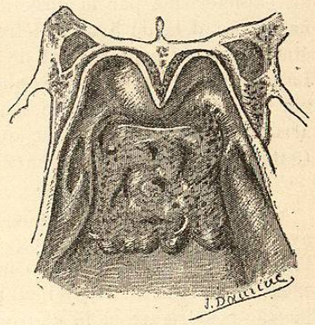

Fig. 269. — Pharynx nasal. (D'après Luschka.)

Nous voyons, dans ce dessin emprunté à Luschka (fig. 269), que la caractéristique de la muqueuse du pharynx nasal est la présence à sa paroi postérieure d'un tissu mou, glandulaire, lymphatique, constitué par la *tonsille pharyngienne* et la *bourse pharyngienne*, qui ne serait pas un organe à part, comme le veulent Luschka, Tornwaldt, Megevand, mais un simple enfoncement de la muqueuse (*recessus pharyngien médian* de Ganghofner).

D. — SINUS DE LA FACE OU CAVITÉS ACCESSOIRES DU NEZ

Cathétérisme. — Nous connaissons les rapports généraux des sinus maxil-