laire, frontal et sphénoïdal, et la situation précise de leur orifice dans les fosses nasales. Les autres détails anatomiques seront rappelés en faisant la pathologie des sinus; nous exposerons seulement ici les recherches de Hansberg [1] de Dortmund, sur le *sondage des cavités accessoires du nez*; ce travail, basé sur l'examen de 80 crânes, tend à démontrer que le cathétérisme des sinus est plus facile qu'on ne le croit généralement, et que cette exploration indiquée dans un grand nombre de cas, devient un précieux moyen de diagnostic.

Pour le *cathétérisme du sinus maxillaire*, Hansberg conseille l'emploi d'une sonde longue de 15 centimètres, et offrant une épaisseur de 1/2 ou de 1 millimètre. Son extrémité doit former avec le reste de la tige un angle de 110 degrés sur une longueur de 6 millimètres au plus. A la faveur d'un bon éclairage et après cocaïnisation préalable de la muqueuse, l'instrument est introduit dans le nez de manière que sa pointe (qui est boutonnée) soit dirigée en haut et conduite, sans la moindre violence, entre le cornet moyen et la paroi nasale externe. Dès que la pointe de la sonde a atteint la partie moyenne du cornet (fig. 264), on la porte en dehors et l'on pénètre généralement sans difficulté dans l'hiatus semilunaire.

Sinus frontal. — Dans la moitié des cas, l'extrémité antérieure du cornet moyen masque l'orifice de cette cavité (fig. 266), et devra être préalablement réséqué. Hansberg se sert encore d'une sonde boutonnée ayant de 1/2 à 1 millimètre d'épaisseur, dont l'extrémité, sur une longueur de 3 centimètres, fait un angle de 125 degrés avec le reste de la tige, et regarde en avant par sa concavité. La portion coudée et recourbée de la sonde étant dirigée en haut, on la pousse entre la paroi externe de la fosse nasale et l'extrémité antérieure du cornet moyen, en la faisant cheminer obliquement en haut et en avant. En cas d'arrêt, il faut modifier l'obliquité de sa portion terminale. On est averti de la réussite du cathétérisme par la direction de la sonde et sa pénétration dans la fosse nasale au delà de 5 centimètres, à partir de l'orifice de la narine, cet orifice étant généralement distant de cette longueur du plancher au sinus frontal. La lumière du canal naso-frontal peut d'ailleurs être considérablement rétrécie par la présence de cellules ethmoïdales qui font saillie soit en avant, soit en arrière, soit latéralement, ce qui rend le cathétérisme quelquefois impossible. Cette manœuvre tend d'ailleurs à être abandonnée.

Sinus sphénoïdal. — Sonde de 1 millimètre ou 1/2 millimètre d'épaisseur, ayant 15 centimètres de long et recourbée vers son extrémité. La pointe de l'instrument étant dirigée en haut et en arrière, on devra le pousser obliquement entre le cornet moyen au point de réunion entre sa moitié antérieure et sa moitié postérieure et la cloison, jusqu'à ce que l'on vienne buter contre la paroi antérieure du sinus sphénoïdal. Alors la pointe de la sonde, étant légèrement portée en dehors, s'engagera facilement dans l'orifice du sinus. Zuckerkandl conseille pour cette opération de pousser la sonde suivant le prolongement du cornet moyen; mais, comme le remarque Hansberg judicieusement (voy. fig. 268), cette manœuvre est fausse, puisque le plancher du sinus est placé sur un niveau supérieur à celui du cornet.

[1] Hansberg, *Die Sondirung der Nebenhölen der Nase. Monatschrift für Ohrenheilkunde*, 1890, p. 3, et *Journal de laryngol. et de rhinol.*, t. III, n° 4, août 1890.

TECHNIQUE DES PRINCIPAUX MOYENS DE DIAGNOSTIC ET DE TRAITEMENT DES MALADIES DES FOSSES NASALES [1]

I. — MOYENS DE DIAGNOSTIC — PROCÉDÉS D'EXPLORATION DES FOSSES NASALES

Avant de recourir aux moyens d'exploration, il faudra faire une inspection rapide des fosses nasales. On remarquera tout d'abord si le malade ne présente pas la physionomie caractéristique de la *sténose nasale*; on procédera ensuite à l'examen extérieur du nez, en constatant s'il existe une *affection de la peau*, s'il y a de la *rougeur* et du *gonflement* du bout ou des ailes, si le nez est *pincé* ou *aplati*, s'il est *dévié* en totalité ou en partie; on se rendra compte par la palpation de l'*état* des portions osseuses et cartilagineuses.

Puis, on constatera le *degré de perméabilité* des deux narines (tant pendant l'inspiration que pendant l'expiration), en disant au malade de fermer la bouche et d'aspirer lentement, puis de souffler brusquement, en ayant soin d'obturer complètement avec le doigt, tantôt une narine, tantôt l'autre.

A. **Rhinoscopie antérieure.** — On a donné le nom de *rhinoscopie* à l'examen des fosses nasales.

Pour être complet, cet examen doit se pratiquer de deux façons : d'abord par les narines d'avant en arrière, c'est la *rhinoscopie antérieure*, ensuite par le pharynx d'arrière en avant, c'est la *pharyngoscopie* ou la *rhinoscopie postérieure*.

Pour bien faire la *rhinoscopie*, il faut avoir à sa disposition une source lumineuse, qui donne une lumière blanche, la plus blanche possible, et se servir d'instruments spéciaux, qui permettent d'obtenir une dilatation suffisante de l'orifice des narines.

Éclairage. — Pour bien voir la cavité des fosses nasales, il faut un éclairage assez puissant et à lumière blanche. La lumière du jour étant insuffisante, celle du soleil faisant souvent défaut, et ayant de plus le désagrément de donner une sensation de chaleur très pénible, pour peu que l'examen se prolonge, nous conseillons de prendre l'habitude d'avoir recours à une lumière artificielle, bec Auer, lumière électrique et, à leur défaut, lampe à huile.

L'éclairage direct semble rentrer en faveur, grâce au perfectionnement des lampes électriques. Le *photophore frontal* de Hélot (de Rouen) est le premier des appareils de ce genre qui ait été inventé (1883) et l'un des meilleurs encore. Il se compose essentiellement d'une petite lampe à incandescence, enfermée dans un cylindre métallique entre un réflecteur et une lentille plan-convexe. La lentille est mobile d'arrière en avant pour faire varier la convergence des rayons lumineux, et l'appareil possède une articulation à noix qui lui permet de prendre toutes les positions nécessaires. Il se fixe sur la tête à l'aide d'un bandeau frontal et permet au médecin de se servir des miroirs laryngoscopiques habituels et de se rapprocher de son malade autant qu'il est nécessaire.

[1] Consulter S. Duplay, *Technique des principaux moyens de diagnostic et de traitement des maladies des oreilles et des fosses nasales*, Paris, 1889.

Les photophores électriques allemands sont petits, légers, et ont l'avantage de se placer à la racine du nez, ce qui donne un meilleur éclairage en ramenant la lampe dans le plan des rayons visuels, mais non pas encore dans leur axe. (fig. 270.)

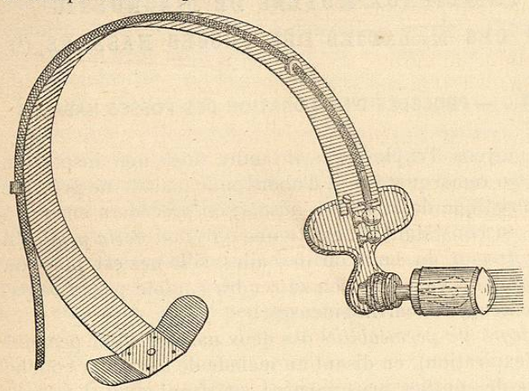

Fig. 270. — Photophore électrique de Stein.

A ces méthodes diverses qui, nous devons l'avouer, sont très pratiques, il faut préférer l'éclairage réfléchi, qui supprime l'angle nuisible que fait le rayon lumineux avec le rayon visuel (Lermoyez). Dans ce but, on se sert d'un miroir concave de 16 à 18 centimètres de foyer et de 5 centimètres de rayon, percé à son centre d'un trou de 8 à 10 millimètres de diamètre. Ce miroir peut être monté sur une tige destinée à être tenue à la main, ou bien maintenu à l'aide d'une monture de lunettes ; un mode plus pratique encore consiste à le fixer avec un *ressort* embrassant la demi-circonférence supérieure de la tête et prenant point d'appui sur le front et l'occiput. Toutefois, le plus répandu de tous les modes de fixation est le *bandeau frontal*, formé d'un ruban non élastique. Il est muni, au-devant du front, d'une plaque métallique à laquelle le miroir s'adapte par une articulation à noix, qui permet de varier son inclinaison dans tous les sens (fig. 271).

L'application de la lampe à incandescence à l'éclairage réfléchi nous a procuré un excellent appareil. Au lieu de réfléchir avec le miroir frontal la lumière d'une lampe de 110 volts placée à une certaine distance, Reiner (de Vienne) a

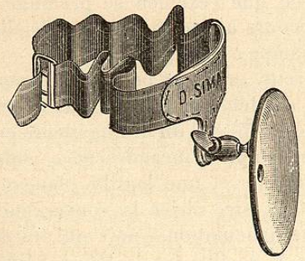

Fig. 271. — Miroir avec bandeau frontal.

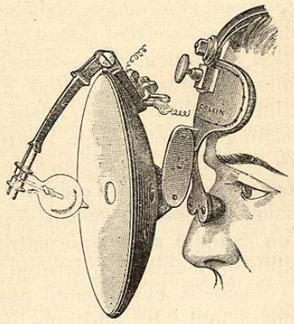

Fig. 272. — Miroir de Clar.

utilisé d'une façon fort ingénieuse les petites lampes du photophore (6 à 10 volts) dans la construction du *miroir de Clar*. C'est un miroir sphérique de 10 centimètres d'amplitude, de 6 centimètres de rayon ; il se fixe au-devant de la figure

à l'aide d'un bandeau frontal ou d'un ressort fronto-occipital ; deux orifices latéraux permettent la vision binoculaire ; au foyer se trouve une petite lampe à incandescence, invisible pour l'observateur, et dont les rayons, se réfléchissant sur la surface concave, vont faire une image à une distance qu'on peut régler à volonté, grâce à une charnière qui permet à la lampe un déplacement assez étendu le long de l'axe optique du miroir.

Théoriquement, ce miroir est très supérieur au photophore, car il a pour principe l'éclairage réfléchi et non l'éclairage direct. Chacune des pupilles devenant une source lumineuse, il peut également bien servir à la vision binoculaire et à la vision monoculaire. Pratiquement, il donne un éclairage presque aussi intense que la lumière solaire directe et bien supérieur à celui du bec Auer. Peut-être est-il un peu plus lourd que les photophores ; mais au moins son amplitude lui donne l'avantage de mettre la figure à l'abri des crachats des malades. C'est, à mon avis, conclut Lermoyez, le meilleur appareil d'éclairage qui ait encore été employé (fig. 272).

Spéculums. — Les instruments spéciaux destinés à donner une ouverture convenable de l'orifice antérieur des fosses nasales ont reçu le nom de *speculum nasi*; on en trouve deux types principaux : *a.* les *spéculums tubulaires*; *b.* les *spéculums à valves*.

Les *spéculums tubulaires* (fig. 273) sont peu employés. Chez les *nourrissons*, dont les orifices narinaux sont des trous arrondis à bords peu souples, le spé-

Fig. 273. — Spéculum plein en caoutchouc durci.

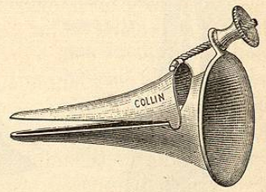

Fig. 274. — Spéculum nasi du professeur Duplay.

culum tubulaire est préférable au spéculum à valves, qui pourrait les blesser ; un simple spéculum d'oreille donne, à cet âge, une vue suffisante des fosses nasales. Le spéculum de Zaufal est réservé à l'exploration du pharynx nasal par la rhinoscopie antérieure.

Les *spéculums à valves* sont les plus usités. On se sert de spéculums *bivalves*. Leurs valves sont généralement creusées en gouttières ; il est préférable qu'elles soient pleines et non fenêtrées.

Deux modèles principaux doivent être signalés parmi les meilleurs.

Le *spéculum de Duplay* (fig. 274), léger, peu encombrant, est de tous le plus recommandable. Analogue au spéculum vaginal de Cusco, il est formé de deux valves concaves ; l'une est fixe, l'autre mobile ; on les écarte à l'aide d'une vis. Fermé, cet instrument a la forme conique qui facilite son introduction. L'écartement des valves a lieu par un mouvement angulaire, accentué à leur extrémité, presque nul à leur base, qui répond à la partie sensible de l'orifice des narines.

Ce spéculum est cependant passible d'un reproche ; comme il forme à sa base un anneau fermé, il en résulte que, quand un instrument, un polypotome par

exemple, a été introduit à travers lui dans le nez, on ne peut l'en dégager, car il est retenu par le manche et devient alors un *impedimentum* pour l'opérateur. Parfait pour l'exploration du nez, c'est donc un spéculum médiocre pour les opérations.

La grande supériorité, au point de vue opératoire, du *spéculum de Chiari* (fig. 275) sur celui de Duplay est due à ce que ses valves, étant indépendantes, laissent entre elles une fente qui permet de le dégager du polypotome une fois mis en place ; il a, en outre, l'avantage de pouvoir être introduit et manœuvré d'une seule main. Par contre, il dilate moins bien les narines que le spéculum de Duplay.

Tout récemment, Vacher (d'Orléans) a eu l'idée de modifier le spéculum de Duplay en supprimant une des deux articulations et en pratiquant une fente sur la partie correspondante de l'anneau ; cet instrument présente donc les avantages réunis des deux spéculums précédents (fig. 276).

Quant aux spéculums auto-fixateurs, si nous éludons les instruments volumineux et encombrants, qui sont

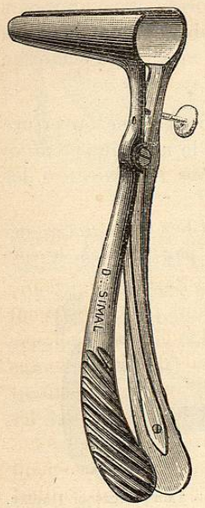

Fig. 275. — Spéculum de Chiari.

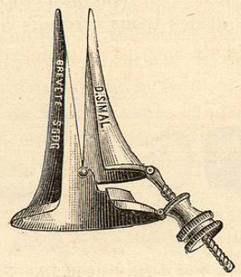

Fig. 276. — Spéculum de Vacher (d'Orléans).

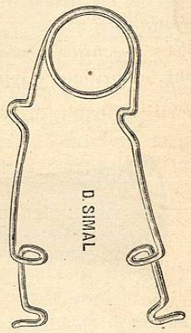

Fig. 277. — Spéculum nasal de Palmer.

d'ailleurs peu employés, il nous reste à signaler le spéculum à ressort de Palmer, qui a la forme d'un blépharostat (fig. 277).

De plus, il faut avoir sous la main des *sondes* ou des *stylets mousses*, des *pinceaux* et des *pinces*.

Les *sondes ou stylets* doivent toujours être mousses ; il en existe plusieurs variétés ; nous préférons les stylets coudés (fig. 278), parce que, pendant l'exploration, la main qui tient l'instrument ne se trouve jamais interposée entre le miroir frontal et le spéculum.

Les *pinceaux* sont en blaireau, la monture est une tige en métal, ou en baleine, droite ou coudée. Le docteur Ruault a imaginé un pinceau très commode ; cet instrument se compose du pinceau proprement dit, à monture métallique plate et relié à la tige également métallique par un pas de vis (fig. 279). La mèche, malgré sa forme aplatie, peut être imbibée d'une quantité de liquide assez notable. « Le grand avantage de ce pinceau plat est de pouvoir être aisément

introduit dans les fosses nasales étroites, entre le cornet inférieur et la cloison.... La longueur de la tige permet d'arriver sur la face supérieure du voile, tous se montant sur la même tige, etc. [1]. »

Il existe des pinces de différents modèles. La meilleure pince à employer pour

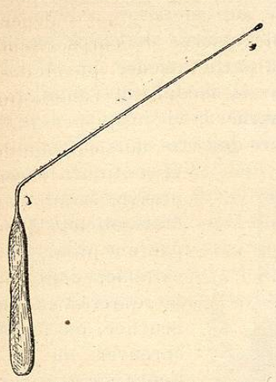

Fig. 278. — Stylet mousse coudé.

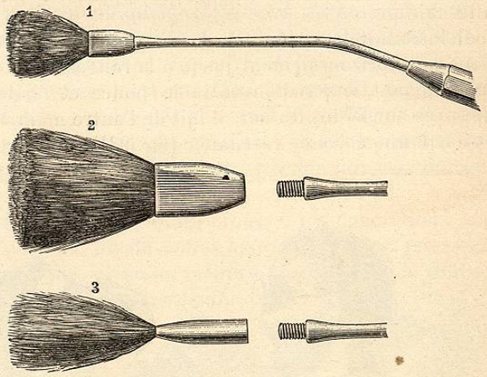

Fig. 279. — Pinceau nasal du docteur Ruault.

le nettoyage et le pansement du nez est la pince de Lubet-Barbon (fig. 280) ; ses mors fins n'obstruent pas le champ visuel, pénètrent dans les fentes étroites et ne présentent pas à leur extrémité les cuillers qui, dans les autres modèles, accrochent souvent par deux saillies les tampons qu'on veut laisser dans le nez et les ramènent involontairement avec elles.

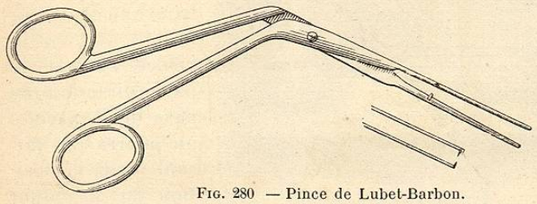

Fig. 280 — Pince de Lubet-Barbon.

Situation respective du chirurgien et du malade. — Examen par la rhinoscopie antérieure. — Nous supposons que l'examen se fait assis et que le chirurgien a le miroir frontal placé devant l'œil droit.

Une lampe est posée à une distance convenable, sur un petit guéridon ou une tablette, ou mieux sur un pivot spécial, qui permet de l'élever ou de l'abaisser à volonté. Le chirurgien s'assied, ayant devant lui et un peu à droite la lumière au niveau de ses yeux ; après avoir assujetti le miroir sur son front, il place sa main gauche en avant, à peu près à la distance et à la hauteur auxquelles se trouvera tout à l'heure le nez du malade, et cherche, par diverses manœuvres (avancer ou reculer la chaise, incliner plus ou moins le miroir, etc.), à obtenir sur la paume de la main un rond lumineux de la dimension d'une pièce de 2 francs environ ; avec un peu d'habitude, on arrive très rapidement à ce résultat. Alors, ayant écarté les genoux, il fait asseoir le malade en face de lui,

[1] Ruault, *Archives de laryngologie et de rhinologie*, t. III, p. 182.

en le priant d'avancer, les jambes rapprochées, jusqu'à ce qu'il touche presque sa chaise; il lui recommande de tenir le corps droit et la tête immobile, sans l'incliner dans aucun sens.

Relevant avec le pouce le bout du nez du malade, il constate l'état du vestibule et reconnaît en même temps s'il y a quelques modifications à apporter à l'éclairage.

Il introduit le spéculum, la vis tournée du côté externe du corps, en le poussant horizontalement jusqu'à la rencontre de la partie osseuse, puis d'une main tenant le pavillon entre le pouce et l'index, le médius et l'annulaire appuyés sur le dos du nez, il fait de l'autre main tourner la vis jusqu'à ce qu'il éprouve une certaine résistance (fig. 281); l'ouverture doit être alors suffisante, et continuer la manœuvre serait une faute, attendu que, par une dilatation extrême, dont on ne retirerait aucun bénéfice, on ferait éprouver au patient une douleur assez vive.

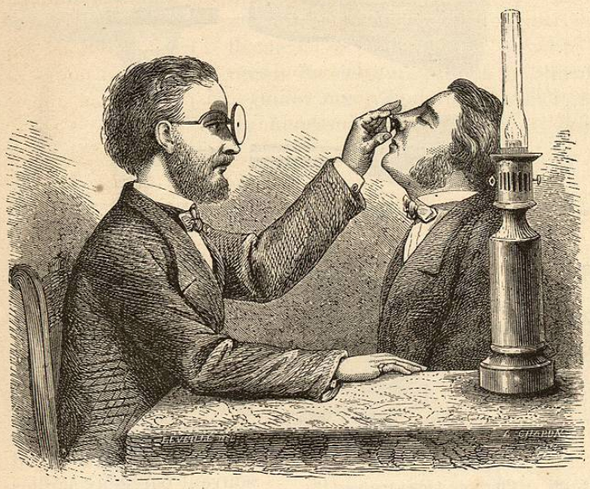

Fig. 281. — Exploration des fosses nasales à l'aide du spéculum nasi. (Duplay.)

Regardant alors par le trou qui se trouve au centre du miroir, le rayon visuel suivant la même direction que l'axe de la narine, on pourra (en faisant varier la position du spéculum et exécuter au malade de légers mouvements de tête), examiner environ les deux tiers antérieurs des fosses nasales, et quelquefois la paroi du pharynx.

Après avoir aperçu, dans la position que nous venons de décrire, la *partie antérieure de la cloison*, *l'extrémité antérieure et la face convexe du cornet inférieur*, on relève le pavillon du spéculum, et on voit le *plancher* dans presque toute son étendue, le *méat inférieur*, le *bord inférieur* et la *face externe du cornet inférieur*. On dit ensuite au malade de relever la tête, comme s'il voulait regarder au plafond, et on découvre la *partie moyenne de la cloison* jusqu'à la fente olfactive, en haut la *partie antérieure de la voûte*, le bord antérieur, la *face interne du cornet moyen* ainsi que son *angle* et l'entrée du *méat moyen*.

On examine en même temps les sécrétions, la coloration de la muqueuse, qui, légèrement rosacée dans la partie supérieure, devient de plus en plus colorée, en descendant vers le plancher, surtout sur le cornet inférieur; en touchant la muqueuse avec la pointe coudée d'un stylet, on se rendra compte de sa sensibilité, de son élasticité, de sa consistance et de son épaisseur.

Les parties que nous venons d'énumérer sont toujours faciles à voir, lorsque

les fosses nasales sont normalement conformées, mais on rencontre assez fréquemment des *obstacles anatomiques* ou *pathologiques*, qui rendent difficile, ou empêchent un examen complet. Parmi les plus fréquents nous indiquerons : les *déviations et les crêtes osseuses de la cloison*, la *tuméfaction du cornet inférieur*, qui est parfois si considérable qu'elle bouche complètement la cavité nasale; les sécrétions qui se présentent quelquefois sous forme de masses jaunes, verdâtres, épaisses, ou de croûtes pouvant atteindre la grosseur d'une noisette, les *tumeurs*, les *corps étrangers*, etc.

Si la *tuméfaction du cornet inférieur* n'est pas bien prononcée, on pourra l'aplatir en introduisant le *spéculum plein* décrit plus haut (fig. 273), et on continuera l'exploration avec ce spéculum. Souvent aussi on s'en rendra maître en touchant le cornet, pendant quatre ou cinq minutes, avec un pinceau imbibé d'une solution forte de chlorhydrate de cocaïne.

Avec la *pince de Lubet-Barbon*, on enlèvera les croûtes, les concrétions, on abstergera la cavité avec un pinceau, ou du coton hydrophile qu'on poussera dans la cavité, au moyen d'un stylet, et qu'on retirera ensuite avec la pince; enfin, on pourra compléter le nettoyage par une bonne irrigation.

B. **Pharyngoscopie. — Rhinoscopie postérieure.** — L'éclairage est le même que pour la rhinoscopie antérieure, mais c'est surtout ici que l'intensité de la lumière a une grande importance.

Les instruments nécessaires sont : *un bon abaisse-langue*, *les miroirs rhinoscopiques*, *un crochet palatin*, *des stylets*, *des sondes et crochets*.

Un bon *abaisse-langue* doit remplir les conditions suivantes : *a.* être coudé, pour que la main qui le tient s'efface en bas, sans gêner les regards; *b.* être lisse et ne pas présenter sur sa face linguale de rainures difficiles à nettoyer; *c.* avoir un manche qui soit bien en main; *d.* être fait d'acier ou de tout autre métal rigide; *e.* et surtout ne pas posséder un manche de bois, qui ne supporterait pas d'être stérilisé à chaud. L'abaisse-langue le plus pratique est l'abaisse-langue de de Saint-Germain (fig. 282).

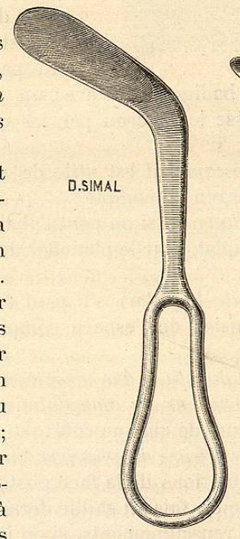

Fig. 282. — Abaisse-langue de de Saint-Germain.

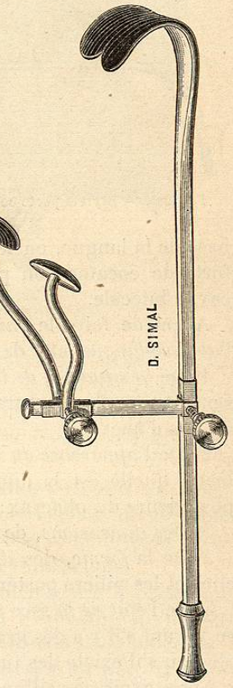

Fig. 283. — Releveur du voile de Wurtz-Schmidt.

Les *miroirs rhinoscopiques* sont faits sur le modèle des miroirs laryngiens, mais ils sont plus petits, et sont aussi de différentes dimensions : celui dont on peut faire le plus fréquent usage a la dimension d'une pièce de 50 centimes.

Les *crochets palatins*, très utiles en théorie, ont le grave inconvénient de nécessiter la présence d'un aide qui tiendra plus ou moins bien l'abaisse-langue, tandis que l'opérateur aura besoin de ses deux mains pour tenir d'une part le crochet, d'autre part le miroir. De là l'idée de construire un releveur qui, se maintenant seul en place, laisse au médecin la liberté de ses deux mains.

Des différents instruments construits dans ce but, le *releveur du voile* de Schmidt (fig. 283) est certainement le plus commode. Il est formé d'une tige terminée par un crochet palatin très recourbé et échancré en son milieu pour loger le bord postérieur de la cloison. Sur cette tige glisse à angle droit une autre tige verticale, portant elle-même deux plaques métalliques destinées à s'appuyer sur les fosses canines; deux vis de pression permettent de fixer l'instrument dans une situation appropriée à chaque malade.

Les *stylets* ou *crochets pharyngiens*, *porte-pinceau* ou *porte-coton* (fig. 284 A, B), sont courbes à leur extrémité, de façon à pouvoir toucher la voûte du pharynx, en passant derrière le voile du palais.

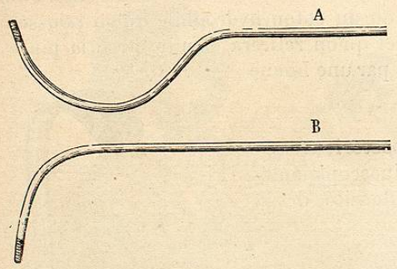

Fig. 284. — Stylets porte-coton ou porte-pinceau.

La *rhinoscopie postérieure* est quelquefois assez difficile à pratiquer, et, pour obtenir un résultat satisfaisant, il faut beaucoup de persévérance et une grande patience, tant de la part du chirurgien que de la part du malade. Dans certains cas on est obligé d'anesthésier le voile du palais, le pharynx buccal et la base de la langue, en les badigeonnant avec un pinceau imbibé d'une solution forte de cocaïne; on passe le pinceau par les narines, et directement par la cavité buccale.

Avant de faire la *rhinoscopie*, il est utile de regarder la gorge, à l'aide de l'*abaisse-langue*, afin de se rendre compte :

1° De *la situation de la langue*; si on peut l'abaisser sans produire de vomissements, si elle demeure aplatie sur le plancher de la bouche, ou si elle se relève en dos d'âne;

2° De l'*apparence du voile du palais*, s'il peut être maintenu dans le relâchement, quelle est la dimension de l'espace compris entre le voile et la partie postérieure du pharynx;

3° Des *dimensions*, de la *direction*, des *caractères généraux de la luette*;

4° De la *forme*, des *dimensions des amygdales*, et de l'*espace* qui existe entre elles et les piliers postérieurs de chaque côté;

5° De l'*état de la face postérieure du pharynx* et des *plis salpingo-pharyngiens*, en voyant s'il y a des granulations de la face postérieure, de la tuméfaction des plis, ou s'il existe des tumeurs faisant saillie derrière le voile, dans le pharynx.

Après avoir recueilli ces renseignements, si on juge la rhinoscopie praticable, voici comment on procède :

Les dispositions générales sont les mêmes que pour la rhinoscopie antérieure.

Le malade ouvre la bouche en évitant de faire des efforts et ayant soin de relever la lèvre supérieure; avec l'abaisse-langue, tenu de la main gauche, on déprime la langue et on tâche en même temps d'attirer la base en avant, pour

augmenter autant que possible, ainsi que nous l'avons dit, l'espace compris entre le voile et la base de la langue; de la main droite on tient le miroir comme on tiendrait un porte-plume, et après l'avoir échauffé en le plongeant dans de l'eau très chaude, ou en le présentant à la flamme d'une lampe à alcool, (les rayons lumineux réfléchis par le miroir frontal étant concentrés au fond de la gorge), on le porte entre le voile du palais et la paroi postérieure du pharynx, aussi près que possible de cette paroi, en faisant attention de ne toucher ni la luette, ni le voile du palais, ni la langue, ni les parois du pharynx; alors on dit au malade d'émettre par le nez le son *hun*, et on obtiendra très souvent ainsi un relâchement plus complet du voile du palais.

Le miroir rhinoscopique est trop petit pour qu'on puisse en même temps voir la partie postérieure des fosses nasales et toute la voûte, et les parois du pharynx, mais en le manœuvrant de droite à gauche, et inversement en variant son inclinaison, on arrivera à voir tous les détails de ces deux régions et à se faire une idée de leur ensemble (fig. 285).

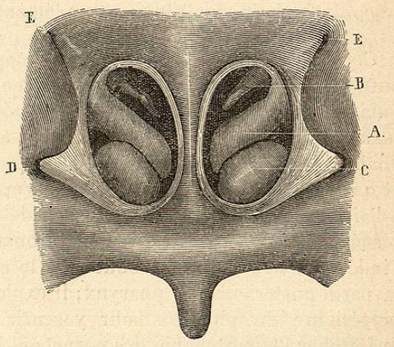

Fig. 285. — Image rhinoscopique de l'arrière-cavité des fosses nasales.

On examinera : 1° la *surface postérieure de la luette*, le *bord postérieur du voile*, le *bourrelet élévateur;* 2° la *cloison :* on verra si la *muqueuse est épaissie de chaque côté;* 3° les *cornets :* on constatera si l'*inférieur et le moyen* sont anormalement développés, s'il y a *hypertrophie*, et si cette hypertrophie est *lisse* ou *muriforme;* le *supérieur* est-il visible en totalité ou en partie; 4° les *faces latérales du pharynx nasal*, l'*orifice* et le *bourrelet de la trompe*, les plis *salpingo-pharyngiens*, la fossette de *Rosenmüller;* 5° les faces supérieure et postérieure du *pharynx nasal*, l'état de la *tonsille pharyngienne*, de la *bourse pharyngée*, quand elle existe.

Si l'examen est rendu difficile par le développement de la luette ou par les contractions du pharynx et du voile du palais, on aura recours au crochet palatin ou mieux au releveur du voile.

Pour se servir du crochet palatin, il faut confier l'abaisse-langue à un aide, ou habituer le malade à abaisser lui-même sa langue. En se servant du crochet de Voltolini, introduit derrière la luette pour attirer à soi le voile du palais, on arrive, quelquefois en fatiguant le malade, à pratiquer la rhinoscopie.

Quant au releveur de Schmidt, il est généralement bien toléré à condition que le voile du palais soit convenablement anesthésié, c'est-à-dire qu'il soit cocaïnisé sur sa face postérieure. On commence, après mensuration préalable, par fixer les deux plaques sur la tige verticale à un niveau tel que, lorsque l'instrument sera placé, elles viennent s'appuyer exactement sur les fosses canines; la vis qui commande la glissière horizontale, doit, au contraire, être desserrée, pour avoir du jeu. Introduisant alors l'abaisse-langue de la main gauche, on saisit de la main droite le releveur par son extrémité, le pouce étant placé sur le bouton qui termine la tige, et l'index maintenant la glissière à son maximum d'écartement; on conduit ainsi l'instrument de champ jusqu'à la