faible au début de l'opération, doit augmenter peu à peu d'intensité. Si l'on ne veut pas produire de vives douleurs, il ne faut pas dépasser 20 milliampères du galvanomètre de Chardin, ou 15 milliampères de celui de Gaiffe. Lorsqu'on a terminé la séance, qui dure en moyenne dix minutes, on doit supprimer graduellement le courant par le collecteur avant de retirer les aiguilles.

Lorsque l'eschare est tombée et que la cicatrisation est faite, on recommence l'opération autant de fois qu'il est nécessaire.

9° **Anesthésie.** — Pour les opérations du nez et du naso-pharynx, on emploie, suivant l'importance de ces opérations, l'anesthésie totale ou l'anesthésie localisée.

L'*anesthésie totale*, comme pour toutes les grandes opérations, est obtenue par l'administration du chloroforme. Dans un travail sur l'obstruction nasale, *dans ses rapports avec la chloroformisation* (1), J. Freak W. Silk a insisté sur la nécessité de maintenir la bouche ouverte dès le début de la chloroformisation, pour s'opposer aux phénomènes asphyxiques qui peuvent résulter de l'accumulation des liquides dans l'intérieur de la cavité buccale.

Calmettes et Lubet-Barbon, surtout dans l'opération des végétations adénoïdes, préconisent l'emploi du bromure d'éthyle à la place de la chloroformisation. C'est Moritz Schmidt qui le premier employa tout d'abord ce mode d'anesthésie.

Pour anesthésier la muqueuse des fosses nasales ou du naso-pharynx, on se sert généralement d'une solution de chlorhydrate de cocaïne; mais, pour que la solution remplisse le but, il faut qu'elle soit concentrée et mise pendant quatre ou cinq minutes en contact avec la muqueuse; voici la formule dont nous nous servons toujours :

Chlorhydrate de cocaïne	1 gramme.
Glycérine neutre.	2 —
Eau distillée	4 —

On badigeonne la muqueuse avec le stylet muni de son bourdonnet de coton, soit avec un pinceau. Nous préférons l'emploi du pinceau qui permet un attouchement plus complet et plus uniforme de la muqueuse. Rosenberg conseille de se servir, à la place de la cocaïne, d'une solution *alcoolique de menthol* à 40 ou 50 pour 100.

D'autres ont proposé de faire usage d'une solution composée de 1 *gramme d'antipyrine* pour 10 grammes d'eau.

Nous employons la *cocaïne*, qui nous a donné toujours les meilleurs résultats et n'a jamais, entre nos mains, occasionné le moindre accident.

Nous rappellerons ici que la cocaïne a pour effet de produire une déplétion sanguine du tissu érectile sous-muqueux, et par conséquent une diminution de volume de la muqueuse.

(1) *Journal of laryngologie*, 1889, n° 7.

PREMIÈRE PARTIE

MALADIES DU NEZ

CHAPITRE PREMIER

LÉSIONS TRAUMATIQUES DU NEZ

EGOUEST, Traité de chirurgie d'armée, 1872. — LARREY, Clin. chirurgicale. — BÉRENGER-FÉRAUD, *Gazette des hôpitaux*, 1870. — G. MARTIN, Thèse de doct., Paris, 1873.

I

CONTUSIONS DU NEZ

Par le fait de sa proéminence, le nez est sujet à des contusions fréquentes, résultant de coups directs ou de chutes sur la face. Celles qui portent sur la racine de l'organe s'accompagnent d'une ecchymose, plus rarement d'un épanchement sanguin, qui siège au point contus et qui peut empiéter sur les parties internes des paupières; celles de la partie inférieure donnent rarement lieu à une ecchymose étendue, car la texture serrée des tissus ne permet pas une extravasation sanguine abondante. Par contre, la vascularité et la friabilité de la pituitaire expliquent la constance des épistaxis, peu sérieuses toutefois, que l'on constate dans les contusions.

Lorsque le corps vulnérant a une grande force, on peut observer en même temps des symptômes de commotion cérébrale, car la forme en voûte des os nasaux permet la transmission directe du choc à l'étage antérieur de la base du crâne; c'est dans les mêmes conditions que peut se produire une fracture de la lame criblée de l'ethmoïde; mais dans ces cas la contusion du nez n'a qu'une importance accessoire.

Quant aux hématomes de la cloison qui succèdent à des contusions de la partie inférieure du nez, nous les laissons de côté en ce moment; comme ils sont dus le plus souvent, sinon exclusivement, à une fracture du cartilage, nous les retrouverons quand nous nous occuperons de ces lésions.

II

PLAIES

Comme dans tous les organes, les plaies du nez peuvent être produites par des instruments piquants, tranchants ou contondants. Elles peuvent n'inté-

resser que les parties molles, ou bien à la fois les parties molles et le squelette, ou bien encore les parties molles, le squelette et la pituitaire : ces dernières constituent les plaies pénétrantes. La pénétration peut même être plus profonde et l'instrument vulnérant produire des lésions variables, sur lesquelles nous n'avons pas à nous arrêter, dans les cavités voisines des fosses nasales : l'orbite, les sinus de la face, la cavité crânienne.

Les plaies par *instruments piquants* présentent, en général, très peu de gravité; nous ferons cependant remarquer que lorsque ces plaies sont pénétrantes, elles donnent lieu plus fréquemment que les autres à de l'emphysème sous-cutané. Cet emphysème ne peut se produire que dans les plaies de la partie supérieure du nez, là où il existe un tissu cellulaire assez lâche; comme dans les fractures, on le voit apparaître de très bonne heure, lorsque le malade se mouche, en même temps qu'il éprouve la sensation d'un sillon de feu au niveau de la racine du nez; il reste, en général, limité à cette partie et aux paupières, et n'atteint qu'exceptionnellement les régions voisines de la face. Il disparaît spontanément et dans un temps assez court; ce n'est donc que dans des cas très rares que l'on sera obligé de diriger contre cette complication une thérapeutique spéciale, des mouchetures par exemple, aidées de la compression.

Les plaies superficielles par *instruments tranchants* offrent peu d'intérêt; une suture fine suffira lorsqu'il y aura un lambeau un peu étendu, suture plus nécessaire encore, si le bord libre des narines se trouve sectionné.

Les *plaies pénétrantes* sont plus importantes ; elles peuvent être verticales ou transversales, et parmi ces dernières, il faut distinguer les sections incomplètes ou totales de l'organe. Les plaies verticales du dos du nez se réunissent seules : le moindre agglutinatif maintiendra juxtaposés les bords de la solution de continuité; celles qui intéressent la partie inférieure, les ailes du nez, doivent, au contraire, être suturées soigneusement, car l'élasticité des cartilages tend à en éloigner sans cesse les bords.

La même suture sera suffisante dans les plaies transversales siégeant sur un ou sur les deux côtés du nez, qui retombe alors sur la lèvre, et qui n'est maintenu dans sa position que par la cloison ou la sous-cloison. La section est parfois encore plus complète et l'organe ne se trouve retenu que par un mince pédicule; on n'en doit pas moins essayer la réunion par une suture soignée, et Bérenger-Féraud a recueilli 50 observations dans lesquelles cette tentative a été suivie de succès. On connaît, du reste, l'exemple remarquable que rapporte Larrey, dans sa clinique chirurgicale, dans lequel la section intéressait aussi les os sous-jacents : un coup de sabre divise transversalement la moitié inférieure du nez, les deux points correspondants des joues et de la lèvre supérieure et les deux os maxillaires jusqu'au palais; une première suture lâche; Larrey fait alors une suture secondaire des os et des parties molles, et obtient la guérison complète en quarante-cinq jours.

Le nez peut enfin être complètement *sectionné*, et une partie plus ou moins grande de l'organe peut se trouver tout à fait *détachée*. 27 succès rapportés par G. Martin prouvent que, même dans ce cas, on doit tenter la réunion primitive. La réapplication, du reste, n'a pas besoin d'être immédiate, et l'on a vu ces *greffes* réussir après une heure d'attente (Galin, Hoffacker); d'après ce dernier auteur, ce retard serait même avantageux, car il permettrait d'obtenir une hémostase assez complète pour ne pas être gêné par les caillots. La partie détachée est conservée dans un liquide antiseptique tiède, pendant que l'on

nettoie la surface saignante; on fait la suture, soit des parties molles seules (employée dans la plupart des cas), soit la suture des cartilages et de la peau, recommandée par quelques chirurgiens; des tampons de gaze antiseptique, introduits dans la narine, maintiennent la partie détachée et tendent à lui conserver sa forme. Il faut savoir qu'après l'intervention le nez reste froid et pâle, qu'il ne reprend son aspect normal que douze heures (Immisch), ou même deux ou trois jours après (Holmes Coote); il ne faut donc pas se hâter, croyant à un insuccès, d'enlever l'extrémité de l'organe que l'on a *greffée*.

Les plaies par *instruments contondants*, ou par *projectiles de guerre* offrent peu de particularités intéressantes à signaler; les lésions superficielles que ces corps produisent rappellent celles qui succèdent à des plaies par instruments tranchants; quant aux lésions profondes produites, par exemple, par des balles qui perforent le nez, elles s'accompagnent de désordres du côté de l'encéphale ou de l'orbite, qui prennent alors une importance prépondérante. Dans certains cas, lorsque les balles sont de petit calibre, ou lorsqu'elles arrivent au bout de leur course, elles peuvent perforer seulement une des parois des fosses nasales et s'enclaver dans les méats ou dans les sinus, constituant ainsi de véritables corps étrangers.

Les observations de ce genre sont assez nombreuses dans les traités de chirurgie militaire. Legouest rapporte, par exemple, l'histoire d'un officier blessé par une balle qui avait fracturé la paroi interne de l'orbite et s'était logée dans un des sinus supérieurs; pendant dix-huit ans le malade éprouva de violentes céphalalgies et une sensation de déplacement du projectile lorsqu'il renversait la tête ou l'inclinait en avant; un jour il cracha la balle, tombée dans sa bouche. Dans un autre cas, rapporté par le même auteur, c'est un général qui s'éveille pendant la nuit en sentant tomber dans sa bouche une balle qui, treize ans auparavant, lui avait crevé un œil et s'était logée dans un sinus. Lemaître [1] cite aussi l'observation d'un homme qui avait depuis quatre ans un écoulement fétide par le nez et chez lequel on put extraire un corps noirâtre de 3 centimètres de long, à cheval sur la partie supérieure de la cloison; c'était un fragment de chemise d'obus qu'il avait reçu quatre ans avant, et qui n'avait alors donné lieu qu'à une légère épistaxis, sans la moindre plaie.

Ces cas nous amènent à dire quelques mots sur une variété de corps étrangers des fosses nasales, consécutifs à des plaies pénétrantes, produites par des instruments qui se sont cassés dans les téguments et qui y restent inclus. Ce sont presque toujours des lames de couteau, qui peuvent avoir jusqu'à 6 centimètres de long sur 15 millimètres de large; dans le cas de Legouest, c'est un crayon de charpentier, long de 6 centimètres sur 1 centimètre de côté. Bérenger-Féraud [2] a recueilli plusieurs observations de ce genre. Dans toutes, il s'agit d'individus qui ont été frappés en état d'ivresse, et qui n'ont gardé aucun souvenir de leur accident; la plaie produite par l'instrument vulnérant se cicatrise, et ce n'est que longtemps après (six mois) (Legouest) [3], quatre ans (Molinier) [4], quarante-deux ans (Rodolfi) [5], que le malade atteint, soit d'un écoulement purulent persistant par une fosse nasale, soit d'une obstruction

(1) Lemaitre, Société anatomique, oct. 1874.
(2) Bérenger-Féraud, *Bulletin thérapeutique*, 1888.
(3) Legouest, *Bulletin thérapeutique*, t. LXIV.
(4) Molinier, *Mémoires de méd. milit.*, 1854.
(5) Rodolfi, *Bulletin thérapeutique*, t. LXVI.

d'une narine, soit d'une inflammation chronique d'une région lacrymale (Bérenger-Féraud), se présente au chirurgien. L'examen des fosses nasales avec le miroir rhinoscopique et avec le stylet, l'existence d'une cicatrice dans le voisinage du nez, permettent le plus souvent d'établir le diagnostic complet; il faut savoir cependant que ce diagnostic est parfois difficile, car, étant données les circonstances dans lesquelles se passe l'accident, les commémoratifs sont souvent nuls et la cicatrice peut siéger assez loin du nez (région temporale, arcade zygomatique) et même du côté opposé à la fosse nasale malade (cas de Bérenger-Féraud).

Nous n'insistons pas sur le traitement de ces accidents, car les procédés d'extraction varient avec chaque cas particulier; quelquefois une pince suffira pour saisir le corps vulnérant et le dégager; d'autres fois l'extraction par les fosses nasales sera impossible, et il faudra se créer une voie artificielle au point où l'on sentira le corps étranger.

III

FRACTURES DU NEZ

Nous réunirons dans un même chapitre, les *fractures des os propres du nez* et *celles de la cloison ostéo-cartilagineuse des fosses nasales*; si leur symptomatologie, en effet, nécessite une description spéciale, toutes présentent les mêmes indications thérapeutiques et peuvent être justiciables des mêmes appareils.

Fractures des os propres. — Malgaigne, Traité des fractures. — Hamilton, Traité des fractures. — Poinsot, *Dict. de méd. et de chir. prat.* — Spillmann, *Dict. encycl. des sciences méd.*

Fractures de la cloison. — Jarjavay, *Bulletin thérapeutique*, 1867. — Casabianca, Thèse de doct., Paris, 1876. — Mollière, *Lyon médical*, août 1888.

Traitement. — Chevallet, Thèse de Lyon, 1889, n° 472.

1° *FRACTURES DES OS PROPRES*

Étiologie. — Les fractures des os nasaux sont relativement rares; si le nez, par sa proéminence, semble plus exposé aux divers traumatismes, il ne faut pas oublier que les os propres sont protégés par la saillie du front et par celle de la portion cartilagineuse; leur disposition en voûte accroît encore la résistance qu'ils offrent aux corps vulnérants.

Elles sont plus fréquentes chez l'homme que chez la femme, et n'auraient jamais été observées dans le jeune âge (Malgaigne).

Elles sont toujours le résultat de causes directes, et succèdent à des coups ou des chutes portant directement sur les os; aussi est-il fréquent de les voir s'accompagner de lésions des téguments plus ou moins étendues.

Anatomie pathologique. — La solution de continuité intéresse presque toujours les deux os propres du nez; les fractures unilatérales, admises par J.-L. Petit, sont regardées comme très rares par Duverney.

Le trait de fracture, suivant la direction primitive du corps vulnérant, se rouve vertical, transversal ou oblique.

Au point de vue du déplacement, il y a lieu de distinguer les fractures simples et les fractures comminutives. Dans les premières, il arrive parfois qu'il ne se produit aucun déplacement; les fragments, maintenus par le périoste, les parties molles et la pituitaire, restent en contact immédiat. Lorsque le déplacement se produit et que le trait de fracture est vertical, l'un des fragments glisse sous l'autre, qui chevauche et fait une saillie appréciable au doigt; lorsque la solution de continuité est transversale ou oblique, le fragment inférieur subit un certain degré d'enfoncement tandis que le supérieur, retenu par son union intime avec le frontal, reste dans sa situation normale (fig. 286). Ces déplacements sont plus fréquents dans les fractures comminutives; dans ces cas, la multiplicité des fragments est parfois très grande, comme dans l'observation de Marchetti où les os étaient réduits en un nombre considérable d'aiguilles dont quelques-unes étaient grosses comme des grains de millet; dans ces conditions, la racine du nez est absolument aplatie et, quoique plusieurs fragments puissent faire saillie en avant, l'ensemble se trouve enfoncé.

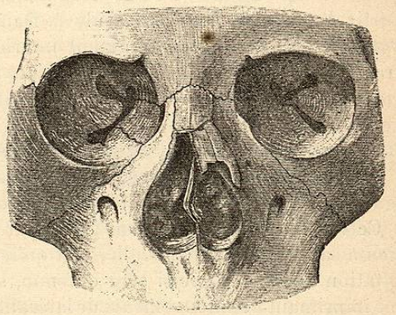

Fig. 286. — Fracture des os du nez avec déplacement (Kœnig.)

Nous ne faisons que signaler : les lésions fréquentes des parties molles et de la pituitaire, qui accompagnent les fractures des os nasaux; la possibilité de plaies profondes ayant pour siège surtout la muqueuse, pouvant communiquer avec le foyer de la fracture, qui se trouve ainsi transformée en fracture ouverte. Il est plus important d'indiquer la coexistence possible (surtout dans les fractures comminutives, dues à des chocs violents), d'une fracture de la lame criblée de l'ethmoïde; cette complication, toujours grave, a été observée deux fois par Nélaton, et donne lieu aux symptômes particuliers qu'on connaît. On peut encore constater parfois la fracture concomitante de l'unguis ou de l'apophyse montante du maxillaire supérieur; dans ces cas, la formation du cal peut amener un rétrécissement du canal nasal, et il en résulte des tumeurs lacrymales ou des dacryocystites très rebelles; Boyer et les auteurs du *Compendium* en rapportent des exemples.

Symptômes. — Nous prendrons, comme type de description, la fracture la plus fréquente, c'est-à-dire celle qui s'accompagne d'une déchirure complète de la pituitaire, la *fracture ouverte*.

L'examen du malade permet de constater tout d'abord la contusion des parties molles, l'existence de plaies superficielles, d'une ecchymose ou d'un épanchement sanguin plus ou moins volumineux, qui n'ont d'autre importance que de rendre l'exploration directe plus difficile.

Deux symptômes fonctionnels sont spéciaux à ces fractures, l'*épistaxis*, l'*emphysème*. L'épistaxis est constante et en général assez abondante; il est rare cependant que, par sa persistance, elle devienne grave, et ce n'est qu'à titre exceptionnel qu'on peut citer l'épistaxis mortelle rapportée par Mossi.

La rupture complète de la pituitaire permet aussi la production de l'emphy-

sème. Celui-ci apparaît rapidement, et au moment où le malade se mouche. Il reste le plus souvent limité à la racine du nez et à la partie inférieure du front; mais il peut s'étendre encore aux paupières, produire l'occlusion complète des yeux (Duplay), et, plus exceptionnellement, envahir toute la face et le cou (Poinsot).

Lorsque le gonflement ne sera pas trop considérable, l'examen direct de la région permettra de se rendre compte de la *déformation*. Dans les fractures verticales, on pourra avec l'ongle constater le chevauchement d'un des fragments latéraux : il se traduira par une rainure verticale, plus ou moins régulière, due à la dépression de l'un des fragments, rainure limitée d'un côté par la saillie verticale aussi du fragment soulevé. Dans les fractures transversales, on observera l'enfoncement du fragment inférieur, limité en haut par l'arête vive du fragment supérieur adhérent encore au frontal. L'examen rhinoscopique antérieur, lorsqu'il sera possible, fera constater du côté de la muqueuse des déplacements inverses, c'est-à-dire la saillie verticale ou transversale de l'un des fragments, qui obturera, en partie, la fosse nasale correspondante.

Il est inutile d'ajouter que, dans cet examen, on provoquera une *douleur*, dont le maximum répondra à la solution de continuité des os.

Cette palpation sera souvent gênée par l'emphysème sous-cutané, qui donnera lieu à sa crépitation particulière, et qu'il ne faudra pas confondre avec la crépitation osseuse. Celle-ci sera obtenue, soit en saisissant la racine du nez et en lui imprimant des mouvements de latéralité, soit en pressant sur le dos de l'organe comme pour enfoncer les fragments; mais il faut être très prudent dans ces recherches, sous peine de voir augmenter la déformation déjà existante et les difficultés de la réduction.

Dans les *fractures simples*, les symptômes sont réduits à leur minimum, surtout lorsqu'il n'y a pas de déplacement. On n'observe alors qu'une épistaxis légère due à la déchirure superficielle de la pituitaire; il n'y a pas d'emphysème, pas de déformation, quelquefois pas de crépitation, et le seul signe précis de la fracture est une douleur vive, exactement localisée sur un point de la voûte des os nasaux. La contusion des parties molles rendra encore le diagnostic plus difficile. Il est vrai que l'erreur aura peu d'importance, vu l'absence de déplacement.

Les *fractures comminutives* se traduisent par les symptômes qui caractérisent la fracture compliquée; la déformation y sera très manifeste, et la multiplicité des fragments rendra très facile la constatation de la crépitation osseuse. Ajoutons que c'est surtout dans ces écrasements du nez, que l'on a constaté la fracture concomitante de la lame perpendiculaire et même de la lame criblée de l'ethmoïde; dans ces derniers cas, l'épistaxis se modifie et se présente avec les caractères d'abondance, de continuité et de persistance qu'elle revêt dans les fractures de la base du crâne.

Durée. — Complications. — Le périoste, participant à la vitalité bien connue de tous les tissus de la face, assure la consolidation des fractures des os nasaux en peu de temps : en vingt jours, au plus, cette consolidation est complète. Le pronostic serait donc très favorable, s'il ne pouvait survenir plusieurs complications qui nécessitent quelques réserves.

Les *complications primitives* sont peu nombreuses : nous signalerons la *commotion cérébrale* produite par le traumatisme et qui a sa gravité propre, et la *fracture de la lame criblée de l'ethmoïde*, qui prend, dans ce cas, une importance prépondérante.

L'épistaxis devient rarement, par son abondance, une complication, en dehors du cas exceptionnel de Mossi.

Quant à l'emphysème, il reste généralement limité et disparaît en quelques jours; même dans les cas où il s'étend beaucoup, il ne constitue pas une cause de gravité et il nécessite rarement une intervention spéciale.

Les *complications tardives* sont plus nombreuses et plus sérieuses. Nous ferons remarquer d'abord la fréquence d'une *déformation persistante* (1); cela tient d'une part aux difficultés qu'on éprouve à réduire exactement la fracture, à celles que l'on a de savoir, sous le gonflement des parties molles, si la réduction est complète; et d'autre part à la facilité avec laquelle les déplacements se reproduisent sous des appareils ingénieux, mais trop souvent impuissants.

Nous avons déjà parlé, dans les fractures concomitantes de l'apophyse montante du maxillaire ou de l'unguis, de la possibilité d'un *rétrécissement du canal nasal*, d'où peuvent résulter une tumeur lacrymale ou un larmoiement très rebelles.

On a encore très souvent signalé, après la fracture des os du nez, *la perte ou la diminution de l'odorat*, qu'on attribue, en général, à un décollement de la muqueuse et à une déchirure des fibres olfactives produites par le traumatisme.

Enfin, fréquemment, il persiste, après la consolidation, *du nasonnement de la voix*, comme toutes les fois qu'il y a un certain degré d'oblitération des fosses nasales (Duplay).

Nous en aurons fini avec ces complications, lorsque nous aurons indiqué, à propos des fractures compliquées, la possibilité *d'accidents infectieux locaux*; la formation de collections purulentes entre les os et la muqueuse, ou entre la peau et les os, qui peuvent s'accompagner de nécroses étendues (Poinsot) et de difformités consécutives.

2° *FRACTURES DE LA CLOISON*

Nous savons que la cloison des fosses nasales est composée de trois pièces distinctes ; la lame perpendiculaire de l'ethmoïde, le vomer, le cartilage de la cloison. Chacune de ces trois pièces pourrait se fracturer isolément, d'où la nécessité d'établir trois groupes de fractures, dont les deux premiers, il est vrai, sont très peu importants et dont nous ne dirons que quelques mots.

a. *Fracture de la lame perpendiculaire de l'ethmoïde.* — Elle coexiste assez souvent avec la fracture des os propres du nez, et surtout, comme nous l'avons vu, avec les fractures comminutives; mais elle pourrait aussi, d'après Hamilton, exister isolément et elle siégerait alors le plus souvent au niveau du vomer.

b. Quant à la *fracture du vomer*, elle est très rare, et comme elle ne s'accompagne d'aucun déplacement, elle ne pourra être que difficilement constatée (Chevallet).

c. *Fracture du cartilage de la cloison.* — Cette variété, beaucoup plus importante que les précédentes, a été surtout l'objet d'études de Jarjavay et de Mollière.

Elle est presque aussi fréquente que celle des os propres, et, comme cette dernière, elle reconnaît toujours pour cause un traumatisme direct.

(1) Cette déformation peut simuler celle qu'occasionne la syphilis : c'était le cas d'un malade observé par nous et dont le nez avait été *écrasé*, vingt ans auparavant par un coup de sabre.