Le point le plus intéressant de cette lésion est son anatomie pathologique; il faut, en effet, distinguer, dans son histoire, deux groupes de faits. Dans un premier groupe, on doit ranger les cas dans lesquels la solution de continuité siège à l'union du cartilage et du vomer, et s'accompagne d'un déplacement par glissement : c'est la *fracture simple de Jarjavay*, la fracture du nez proprement dite des auteurs; pour Molière, c'est la *luxation du cartilage sur le vomer*. Le second groupe de faits comprend les fractures qui siègent dans la continuité du cartilage de la cloison, et qui s'accompagnent d'hématomes, mais sans déplacements : c'est la *fracture compliquée de Jarjavay*, la *fracture de la cloison sans déplacements*, de Chevallet.

Prenons le premier cas, et étudions-en le mécanisme, d'après Mollière. Lorsque le nez se trouve lésé par un choc antéro-postérieur, il se fait une disjonction de la symphyse du cartilage de la cloison avec le vomer; le cartilage glisse sur une des parois de la cloison osseuse et produit ainsi la dépression dorsale au-dessus du lobule, qui caractérise cette lésion. « Ce qu'on appelle fracture du nez, dit Mollière, n'est qu'une luxation de la cloison sur le vomer », et il ajoute : « je m'en suis rendu compte, non seulement dans les autopsies, mais encore en expérimentant sur le cadavre. Il suffit, en effet, pour amener cette disjonction et la déformation absolument caractéristique, de porter sur le nez un coup antéro-postérieur violent. Ce qui prouve encore que cette lésion est la vraie, c'est que cette dépression transversale sus-lobulaire est facilement obtenue, en pénétrant par l'orifice postérieur des fosses nasales, en séparant avec le bistouri le vomer de la cloison et en opérant sur le cartilage une traction d'avant en arrière; dans ces conditions, le nez se déforme au-dessous des os propres comme dans les fractures produites par un traumatisme. »

Cette *luxation de la cloison* s'accompagne souvent, comme l'a indiqué Jarjavay, de la rupture des adhérences fibreuses qui unissent les cartilages latéraux au bord inférieur des os nasaux; par le fait de cette disjonction il s'effectue une déviation latérale, en rapport avec le déplacement de ces cartilages; suivant la direction du coup, la pointe du nez se trouve rejetée latéralement, entraînée un peu en bas et forme un véritable crochet.

En somme, dans ce qu'on est convenu d'appeler fracture de la cloison, il y a une double déformation; par le fait du glissement en bas et en arrière du cartilage de la cloison sur le vomer, il se produit au-dessous des os propres une dépression dorsale transversale qui peut aller jusqu'à l'aplatissement complet de la pointe du nez. Comme le plus souvent, grâce à la latéralité du choc, il y a aussi disjonction des cartilages latéraux, à la déformation précédente s'ajoute une déviation latérale de la pointe de l'organe qui forme crochet. Il y a donc, en général, pour caractériser ces lésions, une double courbure, l'une à concavité antérieure, l'autre plus aiguë et à concavité latérale.

Telle est la déformation extérieure qui caractérise cliniquement la fracture de la cloison. Le glissement du cartilage a aussi pour effet d'obturer en partie l'une des fosses nasales; l'examen rhinoscopique permettra de constater cette obstruction partielle, tandis qu'un stylet introduit le long de la cloison, du côté opposé, rencontrera parfois la saillie formée par le bord antérieur du vomer.

Nous passerons rapidement sur les autres symptômes, tels que l'épistaxis, les lésions des parties molles, qui n'ont rien de spécial dans ce cas; nous insisterons davantage sur quelques signes particuliers. C'est ainsi que la pression du doigt sur le dos du nez fera constater le *défaut de résistance de la cloison*; qu'en saisissant la pointe de l'organe, on obtiendra une mobilité anormale de la portion cartilagineuse, et parfois une crépitation toute spéciale ressemblant à un craquement (Jarjavay). Quant à la disjonction des cartilages latéraux, elle se traduira par la déformation latérale déjà signalée et par une douleur fixe, à la pression, au niveau du bord inférieur des os nasaux.

Reste le second groupe de faits, les *fractures du cartilage de la cloison sans déplacements*, les *fractures compliquées de Jarjavay*. Ce serait une fissure du cartilage, et elle s'accompagnerait, comme l'a indiqué Jarjavay, et comme l'a observé plusieurs fois Casabianca, d'*hématomes en bissac*. Comme on le sait, ces hématomes sont constitués par deux tumeurs occupant les deux fosses nasales et communiquant à travers la cloison, de telle sorte que la pression exercée sur l'une se transmet à l'autre qui augmente de volume, et qu'une incision pratiquée d'un seul côté suffit à les vider toutes deux. Ces hématomes peuvent suppurer, s'ouvrir du côté de la muqueuse ou de la peau, s'il y a une plaie, et consécutivement on peut observer une mortification plus ou moins étendue du cartilage (voy. *Hématomes de la cloison des fosses nasales*).

Diagnostic. — Le diagnostic des fractures de la charpente ostéo-cartilagineuse du nez est rendu si difficile par le gonflement, souvent considérable des parties molles, que sur 25 cas la lésion a été méconnue 14 fois (Hamilton); il est cependant très important, car de l'erreur peut résulter une difformité persistante de l'organe. Il faudra donc s'entourer de toutes les précautions voulues; palper attentivement avec l'ongle la surface externe de l'organe pour apprécier le déplacement des fragments et pratiquer, si c'est nécessaire, l'examen rhinoscopique, aidé d'un stylet ou d'une sonde métallique, pour reconnaître les déviations internes.

Les fractures simples, sans déplacements, seront les plus difficiles à reconnaître, car le seul symptôme caractéristique peut n'être qu'une douleur, localisée à un point fixe des os du nez, lorsque la crépitation fait défaut, ce qui est fréquent; il est vrai que ces cas sont aussi ceux où l'erreur est la moins préjudiciable, car il ne persiste pas de déformation après la consolidation.

Les fractures avec déplacements se reconnaîtront à l'existence d'arêtes vives, de saillies indiquant soit le chevauchement vertical, soit l'enfoncement transversal de l'un des fragments avec déplacements inverses dans les fosses nasales; on pourra en outre constater, le plus souvent, de la crépitation, laquelle est constante dans les fractures comminutives. Quant aux fractures compliquées, elles se traduiront encore par des épistaxis plus abondantes et par la production d'un emphysème sous-cutané.

La luxation du cartilage de la cloison se manifestera par une dépression transversale au-dessous des os propres, par une déviation latérale de la pointe du nez, par un défaut de résistance et une mobilité anormale de la portion cartilagineuse, accompagnée parfois d'une crépitation spéciale. Un hématome en bissac indiquera le plus souvent, sinon toujours, une fissure du même cartilage.

Traitement. — En présence d'une fracture du nez, il faut tout d'abord s'occuper des plaies de la peau et de la muqueuse, s'il en existe, et en assurer l'antisepsie par des lavages ou des douches nasales; ce précepte doit être encore plus rigoureux lorsqu'on a affaire à une fracture compliquée; il serait même utile d'obturer légèrement la fosse nasale correspondante avec quelques tampons

de gaze antiseptique, qui empêcheraient l'infection du foyer de la fracture. Le gonflement des parties molles est quelquefois tel qu'il est impossible de traiter immédiatement la lésion osseuse : il faut le plus souvent attendre qu'il ait diminué; mais cette expectation ne doit pas être trop prolongée, car la consolidation est très rapide et un retard trop grand pourrait amener des déformations irréparables. C'est vers le quatrième ou le cinquième jour après l'accident qu'on peut satisfaire aux deux indications de toute fracture : réduire les déplacements et maintenir cette réduction avec des appareils appropriés.

Pour réduire les déplacements on peut employer une simple sonde de femme avec laquelle on soulève les fragments, tandis qu'un doigt placé à l'extérieur facilite la coaptation. W. Adams se sert d'un forceps à branches parallèles; Mollière, de tiges mousses en ivoire; Weber emploie une pince à polypes ordinaire, dont une branche introduite dans la narine sous le fragment, le relève par un mouvement de levier, tandis que l'autre, extérieure, limite le redressement.

Bien plus difficile est le maintien de la réduction, et le nombre considérable des appareils inventés le prouve surabondamment. Il est nécessaire de les diviser en deux groupes, suivant le but qu'ils se proposent d'atteindre. Dans le premier, on peut ranger ceux qui sont destinés à obvier aux déviations latérales; dans le second, ceux avec lesquels on se propose de s'opposer à l'enfoncement transversal, soit des os propres, soit du cartilage de la cloison.

Parmi les premiers, il faut signaler les gouttières de plomb, moulées sur le nez, de Malgaigne, les moules en gutta d'Hamilton, en papier mâché de Dzondi, les attelles en carton ou en gutta maintenues par du diachylum de Weber, les badigeonnages collodionnés successifs de Dumreicher, enfin les deux appareils de Walsham; l'un est un masque de cuir moulé sur la face, qui contient des écrous sur les côtés du nez, et dans lesquels entrent des vis avec tampons pour corriger la déviation; l'autre est une coiffe en feutre à la partie frontale de laquelle se fixe une plaque métallique qui maintient un ressort à spirale avec tampon compresseur et vis à pression variable.

Pour parer à l'enfoncement des os propres, il existe aussi deux catégories d'appareils : les uns n'agissent que par une compression extérieure portant sur les os nasaux; les autres, introduits dans les fosses nasales, ont pour but de relever les fragments enfoncés. Les premiers se composent essentiellement de plaques frontales qui servent de points d'appui à des ressorts à pression variable, qui portent des tampons compresseurs, comme le second appareil de Walsham : tels sont ceux de W. Adams, de Royère. Ces appareils peuvent rendre des services dans les fractures comminutives ou dans les fractures verticales. Les seconds sont plus nombreux; le plus simple est le procédé d'Hamilton, qui pratique un tamponnement avec des bourdonnets de charpie, attachés chacun à un fil spécial; — puis viennent les vessies en caoutchouc de Poinsot, les canules en métal de B. Bell, les grosses sondes en caoutchouc de Packard, soutenues à l'extérieur par un emplâtre adhésif; enfin les appareils constitués par des plaques labiales avec ou sans plaques frontales supportant des tiges fixes ou à ressort dont on peut varier la pression : tel est, par exemple, l'appareil de Dubois.

Il faut aussi signaler la méthode qu'emploie Lewis H. Mason (de Brooklyn) dans les fractures avec affaissement de la voûte. Il traverse le nez, au-dessous des fragments, avec des aiguilles nickelées ou dorées, et il réunit les deux extrémités avec du caoutchouc sur le dos du nez; l'aiguille agit ainsi comme

un tirant de voûte et empêche la chute de l'arcade nasale; il les enlève après sept à huit jours. Le même procédé a réussi à Fifield (de Boston) dans une fracture comminutive avec plaie, chez un jeune garçon.

Restent les appareils destinés à obvier au glissement vertical du cartilage de la cloison sur une des faces du vomer. W. Adams emploie deux lames parallèles qui soutiennent la cloison et qui sont supportées par deux bras extérieurs, s'articulant comme un forceps, et munies de vis que l'on serre suffisamment pour maintenir les lames en contact avec la cloison; après deux à trois jours, il remplace cet appareil par des boules d'ivoire ou de caoutchouc (Walsham), que le malade peut retirer à volonté. Jurasz emploie aussi un instrument composé de deux branches appliquées séparément comme un forceps et maintenues par une vis; quelques jours après il le remplace par les boules de W. Adams.

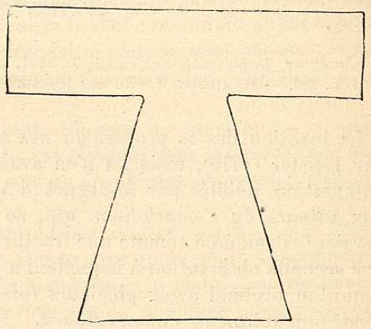

Fig. 287. — Appareil plâtré de Mollière.

Nous n'insistons pas sur ces appareils dont les modèles diffèrent, mais reposent tous sur les mêmes principes, et nous terminerons cette longue liste par la description de l'appareil plâtré recommandé par Mollière et Chandelux.

Il aurait l'avantage de s'appliquer à tous les cas, aussi bien à la fracture des os propres qu'à celle de la cloison, aux déviations latérales aussi bien qu'aux dépressions transversales. Il se compose d'une dizaine de doubles de tarlatane auxquels Mollière donne la forme d'un triangle avec double prolongement frontal (fig. 287) et Chandelux une forme un peu plus complexe (fig. 288). L'application de l'appareil nécessite une réduction complète, qu'un aide fait avec tiges d'ivoire mousses, et qu'il maintient par une traction d'arrière en avant; il est absolument indispensable que l'aide ne cesse ces tractions que lorsque le plâtre est parfaitement sec. L'appareil, enduit de plâtre, est appliqué sur le nez, qui doit être en rectitude absolue; la languette supérieure de l'appareil est maintenue par son adhérence aux cheveux, qui à ce niveau ne doivent avoir que 1 centimètre de long; les prolongements frontaux et labiaux qui arrivent jusqu'au bord antérieur des masséters, sont simplement maintenus par du collodion; quant aux parties latérales, il faut mettre un soin spécial à les accoler sur les faces latérales du nez. Enfin, on peut, si l'on veut, y ajouter à l'intérieur des tubes en caoutchouc avec manchons de gaze iodoformée. Cet appareil est laissé en place quinze jours chez l'enfant, vingt-cinq jours chez l'adulte.

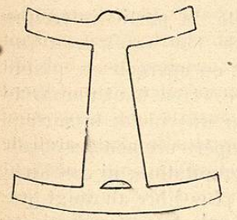

Fig. 288. — Appareil plâtré de Chandelux.

Tels sont les nombreux moyens dont le chirurgien dispose, pour obvier aux déformations qui accompagnent les fractures du nez. Il est difficile de faire un choix au milieu de tous ces appareils, qui peuvent du reste répondre, chacun d'eux, à des indications particulières. Nous ferons seulement remarquer que

ceux qui entrent dans les fosses nasales sont le plus souvent mal supportés, et que l'on est obligé de les enlever de très bonne heure. Il sera donc indiqué de choisir, autant que possible, parmi ceux qui n'agissent que par une compression externe; et nous croyons que l'appareil plâtré suffira le plus souvent, à la condition que le gonflement des parties molles ne soit pas trop considérable, que la réduction soit parfaite, et qu'elle soit maintenue jusqu'à la dessiccation complète de l'appareil.

3° *LUXATION DES OS PROPRES*

Bourguet, *Revue médico-chirurgicale*, 1851, p. 82. — Longuet, *Revue et mém. de méd. milit.*, 1881, p. 280. — Hamilton, Traité des fractures et des luxations.

La luxation des os propres du nez avait été admise par Benj. Bell (1796) et par Heister (1770), mais ils n'en avaient donné aucun exemple; la première observation, publiée par Bourguet (d'Aix) en 1851, n'avait pas paru concluante aux auteurs du *Compendium*, qui, se basant sur la facilité de la réduction, l'avaient considérée comme une fracture. Depuis, Longuet, en 1881, en a publié une seconde observation à laquelle il a joint une expérience cadavérique; enfin Hamilton prétend avoir plusieurs fois observé cette lésion, qui, d'après lui, serait plus fréquente dans l'enfance.

Nous ne pouvons mieux faire que de rapporter les deux observations de Bourguet et de Longuet qui ont trait l'une à une luxation complète, l'autre à une luxation incomplète des os nasaux; de leur lecture découle la connaissance anatomo-pathologique et clinique de cette affection.

Obs. de Bourguet : « Un homme de vingt-deux ans, dans un accident de voiture, précipité de son siège, vient s'abattre sur un trottoir, la partie latérale gauche du nez portant contre la bordure en pierre de taille. A l'examen, il présente le tiers supérieur du nez dévié vers la droite, la partie inférieure conservant sa direction normale. Le bord inférieur de l'os nasal droit fait saillie au-dessus du cartilage correspondant. A gauche, on aperçoit en arrière de l'os nasal enfoncé, l'apophyse montante du maxillaire, et en haut une arête saillante, qui est le bord supérieur du nasal séparé par un vide de la surface articulaire du frontal. Le cartilage de la cloison, dévié supérieurement, est droit en bas. On ne constate ni irrégularité de la surface, ni crépitation, ni mobilité; en un mot, il n'y a pas de fracture. La narine droite est plus libre au doigt que la gauche. Pour opérer la réduction, le doigt auriculaire de la main droite est introduit dans la narine gauche; le pouce de la même main est appliqué sur la saillie du nasal droit, et un mouvement de bascule permet au nasal gauche de reprendre sa place. La saillie du nasal droit s'effaça par une pression directe de dehors en dedans. Après cette manœuvre, on put mouvoir le nez, sans que le déplacement se reproduisît; la guérison se maintint sans difformité. Une légère hémorragie nasale ne cessa qu'après la réduction obtenue. »

Obs. de Longuet : — « Le 9 septembre 1881, un spahi recevait dans une rixe un coup violemment assené à l'angle interne de l'œil droit, peut-être avec une pierre, car il existait à ce niveau une plaie linéaire; une hémorragie abondante avait lieu immédiatement par les narines.

« Le lendemain, violente ecchymose de toute la région oculaire droite; le dos du nez, à la peau rouge et tendue, était le siège d'une vive douleur et d'une déformation assez appréciable, même à distance.

« La voûte osseuse du nez semble s'être transportée tout d'une pièce vers la gauche, la portion cartilagineuse ayant conservé sa forme et sa direction académique. A droite, où a porté le coup, un peu au-dessous de la plaie mentionnée, il existe, au niveau de l'os nasal correspondant, une dépression très circonscrite, qu'on ne peut mieux comparer qu'à l'impression digitale en fossette que la pulpe du doigt détermine sur une peau œdématiée. Au siège de cet enfoncement, la pression détermine de la douleur, et, vingt-quatre heures après, l'œdème une fois diminué, on perçoit très facilement un retrait en sillon très irrégulier, au bord externe de l'os nasal, sur la branche montante du maxillaire. A gauche, le bord externe de l'os nasal fait relief sous la peau et une rainure parfaitement régulière, où l'ongle peut s'engager, le sépare de l'apophyse montante du maxillaire en retrait.

« Le doigt, promené à l'extérieur sur le dos du nez, ne constate aucun signe de fracture. La symphyse naso-frontale est douloureuse, mais ne présente aucun phénomène objectif appréciable, qu'une très légère dépression à droite, sans disjonction très apparente des os.

« Si on saisit entre deux doigts la voûte du nez, on peut lui imprimer latéralement un mouvement d'ensemble assez étendu, qui quelquefois s'accompagne d'une sorte de frottement rude, lorsqu'on insiste dans la translation de gauche à droite. La réduction tentée par ces mouvements ne va jamais jusqu'à combler le vide qui existe entre l'os nasal gauche et le maxillaire, et la difformité se reproduit dès que la manœuvre a cessé.

« Il existe une obstruction très grande de la fosse nasale gauche. Le cartilage de la cloison participe légèrement à la déviation du nez et rétrécit la narine gauche. Il y a eu, dans les quelques jours qui ont suivi l'accident, de la céphalée, de la somnolence et des étourdissements. Pour la réduction, on donne du chloroforme : le procédé de Bourguet échoue. Une forte pression, exercée et répétée de gauche à droite, n'aboutit qu'à une réduction incomplète. La dépression de droite disparaît presque entièrement, mais non le chevauchement de l'os nasal gauche. On ne juge pas à propos d'aller au delà de cette rectification, assez satisfaisante, en somme, de la difformité. »

A ces deux observations nous devons ajouter, en terminant, les résultats de l'expérience cadavérique faite aussi par Longuet, qui a pu reproduire une luxation incomplète comme celle qu'il avait cliniquement constatée. Sur un sujet jeune, en assenant sur le milieu de l'os nasal droit, suivant un plan parallèle à la face, un coup sec et vigoureux, il est arrivé, en effet, à décoller littéralement l'ensemble de la voûte du nez dans les conditions d'une véritable luxation. La luxation était complète du côté des symphyses naso-maxillaires, mais la suture frontale avait en partie résisté; néanmoins, l'amplitude du déplacement latéral dans les deux sens atteignait 2 à 3 centimètres.

Tels sont les seuls faits publiés jusqu'ici ; ils nous paraissent cependant suffisants pour démontrer l'existence de la luxation des os propres du nez.