CHAPITRE II

LÉSIONS VITALES ET ORGANIQUES DU NEZ

I

INFLAMMATIONS

1° *ÉRYSIPÈLE*

L'érysipèle du nez rentre dans l'histoire de *l'érysipèle de la face*, et sa description ne saurait trouver place ici. Il est cependant important de rappeler que le point de *départ nasal de l'érysipèle* reconnaît deux causes : *l'une occasionnelle*, consistant dans une fissure, une gerçure, une plaie, une effraction quelconque de la peau du nez ou du vestibule, ou des fosses nasales (hypertrophie des cornets, G.-W. Major, Congrès de la Soc. am. laryng., 30 mai 1889) ; l'autre, la présence dans les *fosses nasales* du microbe de l'érysipèle. Ce microbe serait *nasicole* (1), (microbisme latent, Verneuil), et il serait l'origine des *érysipèles à répétition*.

Une des principales indications du traitement consistera donc à faire dans les fosses nasales des irrigations avec un liquide antiseptique (acide borique, ou mieux sublimé au 2/1000e).

2° *FURONCLE*

Le *furoncle* se montre assez fréquemment au niveau de la face interne de l'aile du nez, plus rarement sur la cloison membraneuse.

Le furoncle du vestibule du nez se développe au niveau des vibrisses et succède à une inoculation directe, qui a souvent son origine dans l'arrachement des poils du nez, qui bordent et protègent l'entrée des fosses nasales.

Cette affection, toujours douloureuse, s'accompagne d'un gonflement rouge brillant, souvent étendu à la lèvre supérieure, ou à la portion voisine de la joue. Bien que ces furoncles siègent dans la zone cervico-faciale, ils paraissent moins graves que ceux des lèvres ou de la joue (*phlébite ophtalmique*).

Les furoncles du vestibule récidivent fréquemment et le plus souvent au même point, ce qui atteste l'influence d'une même cause septique. Cette inflammation à répétition amène un état hyperémique chronique avec dilatations vasculaires persistantes des ailes du nez (2).

(1) Plusieurs micro-organismes ont été trouvés dans les fosses nasales des sujets sains : c'est ainsi que Netter y a rencontré et cultivé le pneumocoque de *Talamon-Frænkel* (Soc. anat., 10 février 1888), et que dès 1886 Thost y signalait la présence du pneumocoque de *Friedländer*. Pour Lavraud (de Lille) (*Société d'otologie*, etc., *de Paris*, mai 1896), le point de pénétration des germes, ou de réviviscence de ces derniers, se trouve surtout dans le tissu adénoïde plus ou moins hypertrophié du cavum pharyngé.

(2) Cette cause d'hyperémie du bout du nez n'est pas la seule ; qu'il nous suffise de rappeler ici que les abus alcooliques, l'action de la chaleur ou d'un froid intense, les affections des organes génitaux, amènent à la longue sur les ailes du nez des nodosités plus ou moins volumineuses, de coloration violacée, rosacée, avec des rameaux dilatés bien distincts (*acné rosacée*, *couperose*). Le volume des glandes sébacées et l'hyperplasie avoisinante du tissu conjonctif sont quelquefois tels qu'il en résulte une difformité notable, justiciable d'une opération (excisions cunéiformes ou ovalaires du tissu affecté, avec suture consécutive).

Un furoncle volumineux nécessitera un pansement humide antiseptique. Des lotions répétées du nez avec de l'eau boriquée ou du sublimé au millième, des pulvérisations boriquées intra et extra, avec une solution de même nature, conviennent aux furoncles à répétition.

3° *ECZÉMA*

L'*eczéma* est une affection fréquente du vestibule des fosses nasales. Il se montre surtout sous la forme de croûtes d'un brun jaunâtre, disséminées, ou en couche continue, qui souvent rétrécissent concentriquement le vestibule et s'étendent sur la lèvre supérieure et la face interne des ailes du nez. Les croûtes enlevées, la peau apparaît épaissie et excoriée superficiellement (Moldenhauer).

Avec cet eczéma coexistent un coryza chronique et des manifestations scrofuleuses.

Il ne faut pas confondre cet eczéma avec l'*érythème inflammatoire*, qui succède au coryza aigu et qu'amène la sécrétion nasale abondante et très riche en sels.

Le *sycosis* donne lieu à des croûtes semblables à celles de l'eczéma. Mais cette affection est caractérisée par de petites vésicules purulentes, qui ont pour point de départ les follicules pileux (1), et lorsqu'elle passe à l'état chronique, elle s'accompagne d'une infiltration diffuse des téguments.

Ces états inflammatoires seront utilement combattus, localement, par des bains de nez répétés, des lotions avec du coton hydrophile trempé dans du sublimé au millième, et l'application une fois par jour de vaseline soufrée dans la proportion de 4 pour 30.

4° *ABCÈS*

Ils peuvent succéder à des affections cutanées (l'érythème, l'érysipèle, etc.) ou osseuses, ou bien résulter de lésions traumatiques (plaies, contusions).

Lorsque l'abcès siège à la racine du nez, il a de la tendance à s'étaler, ou à fuser du côté des paupières : aussi est-il nécessaire de lui ouvrir une issue rapide. Au niveau de la portion cartilagineuse, l'abcès proémine tout à la fois sous la peau et dans l'intérieur de la narine. Dans ces conditions, il est bon d'ouvrir la collection purulente par l'intérieur de la narine, afin d'éviter la production d'une cicatrice (S. Duplay).

II

ULCÉRATIONS

L'histoire des *ulcérations syphilitiques*, *tuberculeuses* du nez, et de l'aile du nez, ne peut être séparée que par une division artificielle de la syphilis des fosses nasales et du lupus, aussi renvoyons-nous à ces deux chapitres.

(1) Schmiegelow considère cette affection comme causée par la présence de bactéries dans les glandes sébacées.

III

TUMEURS

Parmi les tumeurs qui peuvent envahir les parties molles du nez, il en est quelques-unes qui ne méritent pas de mention spéciale : telles sont les *productions cornées ou verruqueuses*, les *kystes glandulaires*, résultant de l'hypertrophie d'un follicule sébacé, les *tumeurs érectiles* : nous étudierons l'*éléphantiasis du nez*, le *rhinosclérome*, l'*épithélioma* et le *kyste colloïde des nasaux*.

1° *ÉLÉPHANTIASIS DU NEZ*

Cette tumeur est caractérisée par l'hypertrophie totale de la peau du nez et particulièrement des glandes sébacées nombreuses de la région.

L'hypertrophie *peut être totale*, et le nez est alors augmenté de volume en masse, ou bien elle *est partielle* et donne lieu à de véritables tumeurs, tantôt solitaires, tantôt multiples. Le nez éléphantiasique a pu atteindre des proportions vraiment énormes : quelques-uns de ces cas sont classiques.

Un malade de *Theulot* (*Mém. de l'Acad. de chir.*) portait à la partie supérieure du nez quatre tumeurs qui lui fermaient les narines, couvraient entièrement la bouche et tombaient jusqu'au bas du menton. Le malade fut guéri par une intervention « et débarrassé de quatre masses monstrueuses dont le poids, au total, se trouva de cinq livres, lorsque l'opération fut faite ».

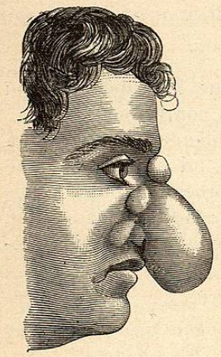

Fig. 289. — Tumeurs éléphantiasiques du nez.

Nous empruntons à Follin et Duplay la figure 289, qui représente un sujet observé par Civadier (*Mém. de l'Acad. de chir.*, t. III, p. 511). On aperçoit plusieurs petites tumeurs, et au centre une masse énorme qui transforme le nez en un appendice piriforme descendant au-devant de la bouche et de la lèvre inférieure.

Chez un malade d'Alphonse Guérin, le nez hypertrophié dans son ensemble mesurait 16 centimètres de longueur, tandis que sa largeur atteignait 32 centimètres. Cette énorme masse retombait au-devant de la lèvre supérieure, et le malade, pour boire, était obligé de la relever avec la main gauche.

La nature de ces lésions a été diversement interprétée : les *capillaires sanguins* (Devergie), les *glandes* sébacées (Alph. Guérin, Hardy, Gosselin), tous les éléments constituants de l'organe, même le périoste, le périchondre et le cartilage lui-même (Ollier), ont été considérés comme étant le siège de l'éléphantiasis.

L'examen microscopique d'une pièce enlevée par Kirmisson [1] a montré l'existence d'une hypertrophie considérable des glandes et des vaisseaux sanguins avec hyperplasie du tissu conjonctif.

[1] Kirmisson, Société de chirurgie, 31 octobre 1888.

Cette affection se montre surtout chez les alcooliques, et chez les hommes, vers l'âge de 50 ans.

L'éléphantiasis du nez diffère de l'*épithélioma du nez* par la rareté ou plutôt l'absence des ulcérations, et du ramollissement de la tumeur par l'intégrité du système lymphatique.

Traitement. — L'ablation simple convient aux *tumeurs isolées* ; c'est ainsi qu'ont procédé Delens [1], Terrillon [2], etc.

Dans le cas de *tumeur totale*, les chirurgiens sont d'accord pour employer la décortication totale par la méthode d'Ollier : cependant Le Dentu a pratiqué *l'abrasion* simple.

Pour éviter l'hémorragie, observée dans un cas par Kirmisson, on doit faire usage du thermocautère (Verneuil). Mais, dans les lésions étendues, Le Dentu craint que l'action prolongée du cautère n'amène la nécrose des cartilages.

Marc Sée [3] préconise une cautérisation ponctuée ; Hardy enfonce les pointes à 1 centimètre de profondeur. A. Guérin a eu recours aux flèches de Canquoin.

2° *RHINOSCLÉROME*

Hebra a décrit sous le nom de sclérome de la muqueuse des voies respiratoires supérieures une affection du nez, des fosses nasales, des lèvres, du pharynx, du larynx et de la trachée, caractérisée par l'apparition de tumeurs dures, ou plutôt de nodosités cutanées et muqueuses, aplaties ou saillantes, isolées ou confluentes, tantôt lisses, tantôt colorées en rouge brun et vascularisées. Ces nodosités, séparées par des fissures, sécrétant un liquide jaunâtre qui peut se concréter, offrent une dureté cartilagineuse, comparée encore à celle de l'ivoire. Les observations montrent que le sclérome du nez ou rhinosclérome n'est qu'une partie de cette affection plus étendue, le sclérome des voies respiratoires supérieures. La lésion débute ordinairement dans le naso-pharynx et peut s'étendre de là en avant à la muqueuse et à la peau extérieure du nez, et en bas au pharynx, au larynx et à la trachée.

Hebra, Ueber ein eigenthümliches Neugebilde an der Nase, etc. ; Rhinoscleroma. In *Wiener med. Woch.*, 1870, n° 1, p. 1. — Weinleckner, Ueber sechs Falle von Rhinosclerom. In *Wiener Krankheit. Gesell. d. Aerste*, 11 février 1879. — Kaposi, Das rhinosclerom. In *Virchow's spec. Path. und Therap.*, Bd. III, t. II, s. 288. — Ed. Gezber, Ueber das Wesen des Rhinoscleroms. In *Arch. für Dermatol.*, 1872, s. 493. — V. Tanturri, Un caso di Rhinoscleroma Hebrae. In *H. Morgagni*, vol. XIV, p. 27. Napoli, 1872. — P. Hebra, Rhinosclerom. In *Traité des maladies de la peau*, etc. (trad A. Doyon), t. II, fasc. 2, p. 381. Paris, 1875. — Johann Mickulicz, Ueber das Rhinosclerom (Hebra). In *Arch. für klin. Chir.*, Bd. XX, s. 485. Berlin, 1877, et *Arch. gén. de méd.*, vol. II, p. 718, 1877. — Juffinger, Le sclérome de la muqueuse du nez, du pharynx, du larynx et de la trachée. Leipsick et Vienne, 1892.

L'infiltration scléromateuse a une dureté cartilagineuse, apparaît et disparaît avec une lenteur extraordinaire. Le tissu de nouvelle formation n'a aucune tendance à s'ulcérer, mais produit un tissu conjonctif cicatriciel qui, par sa rétraction, modifie considérablement la forme des parties voisines. Les pertes de substances que peut subir ce tissu se cicatrisent avec une remarquable rapidité.

Au point de vue microscopique, on constate que l'infiltration est constituée par un amas de cellules dont l'assemblage est semblable à celui du granulome

[1], [2], [3] Delens, Terrillon, Marc Sée, Société de chirurgie, 1888.

infectieux. La caractéristique du sclérome, c'est la présence de nombreuses cellules en forme de bulles (cellules de Mickulicz) qui sont vraisemblablement le produit d'une dégénérescence hydropisique des cellules épithéliales. On admet que cette lésion cellulaire est causée par l'action de bacilles ressemblant beaucoup au diplocoque encapsulé de Friedländer, et qui se trouvent en quantité énorme dans les cellules de Mickulicz. Ce bacille que l'on considère comme l'agent de tout le processus morbide a reçu le nom de bacille du sclérome. (Voir Cornil et d'Alvary, *Communications sur les micro-organismes du rhinosclérome*, in *Bul. de l'Académie de méd.*, 1885, et *Mémoire pour servir à l'histoire du rhinosclérome*, in *Archives de physiol. norm. et pathol.*, t. VI, 1885, n° 5.)

Le sclérome est localisé à certains territoires géographiques. Ainsi, en Europe, les foyers principaux de la maladie sont la Galicie, la Valachie, la Bessarabie et les régions voisines. C'est la classe pauvre qui paye le plus large tribut à la maladie qui nous occupe; mais il ne faut pas oublier que, dans les contrées indiquées plus haut, le pauvre vit dans un état de saleté repoussante. Il faudrait donc admettre comme cause prédisposante, les conditions hygiéniques défectueuses.

La marche du sclérome est lentement envahissante, indolore, sans retentissement sur l'état général. Les malades ne viennent consulter que pour de l'obstruction nasale causée, disent-ils, par un coryza ancien. L'examen donne un résultat différent suivant le stade du mal. Au début, la muqueuse est épaissie d'une façon diffuse ou seulement par place; d'abord d'un rouge bleu, elle prend plus tard une teinte pâle. Les infiltrations nodulaires intéressent plus ou moins profondément la muqueuse, et siègent surtout à la partie antérieure des fosses nasales, sur l'extrémité antérieure du cornet inférieur. Plus tard, la muqueuse est plus sèche, recouverte de croûtes dures exhalant une odeur fétide, caractéristique (Juffinger). Le plancher des fosses nasales est surélevé, attiré et transversalement coupé par plusieurs replis muqueux s'étendant du cornet au septum.

Le processus se propage parfois à la peau extérieure du nez et à son voisinage. Le tégument peut paraître simplement un peu plus dur que normalement, ou bien, ce qui est plus fréquent, il présente des épaississements nodulaires d'une couleur rouge brun ou rouge bleu.

Au début, le sclérome peut se confondre avec des productions tuberculeuses, ou avec des épaississements fibromateux. On évitera l'erreur au moyen de l'examen comparatif des parties voisines et à l'aide du microscope. A la période de rétraction, on n'oubliera pas que la syphilis occasionne habituellement des pertes de substances, chose qui ne s'observe jamais dans le sclérome; que les lésions scléromateuses sont symétriques, fait rare dans les manifestations syphilitiques; le sclérome, enfin ne s'accompagne jamais de douleur, ni de troubles généraux. La connaissance du pays d'origine du malade, et la marche de l'affection pourront aussi être d'un grand secours.

Il n'existe pas de traitement curatif du rhinosclérome. L'évolution fatale de la maladie ne peut être enrayée par aucun traitement général ou local. L'iodure de potassium à haute dose ne vient en aide au traitement local qu'en retardant l'échéance des récidives

Le traitement palliatif se bornera à combattre les effets dus à la sténose progressive des orifices naturels, par la dilatation des fosses nasales avec des bougies ou des tiges de laminaire; parfois, il faudra au préalable rétablir la voie

nasale complètement obstruée, à l'aide de flèches de chlorure de zinc introduites dans des incisions faites au bistouri ou au galvano-cautère.

3° *ÉPITHÉLIOMA DU NEZ*

Le cancer du nez se présente beaucoup plus souvent sous forme d'ulcération que de tumeur. Cependant on observe quelquefois, au niveau de l'aile du nez ou de la sous-cloison, des sortes de fongus cancéreux qui souvent s'étendent à la joue. Dans l'immense majorité des cas, ce sont des cancers épithéliaux peu saillants, à marche peu rapide, s'ulcérant lentement en largeur et en profondeur jusqu'aux cartilages, s'étendant rarement à la joue, à moins qu'ils n'aient pris naissance dans le sillon naso-génien (Duplay).

On ne pourrait guère confondre le cancer du nez qu'avec un *tubercule syphilitique* ou un *lupus*. Mais il diffère du premier en ce que celui-ci est rarement isolé, et qu'on rencontre d'autres tubercules semblables sur divers points du corps; de plus, le tubercule syphilitique offre une marche beaucoup plus rapide et s'ulcère vite; enfin l'induration des bords et du fond de l'ulcère est beaucoup plus marquée dans le cancer. Le lupus diffère encore plus du cancer, en ce qu'il s'accompagne d'une induration étendue, d'un gonflement et d'une coloration rouge de la peau; il s'ulcère assez lentement et surtout s'étend en surface; enfin, on l'observe à peu près exclusivement chez les enfants ou les sujets jeunes, tandis que le cancer est l'apanage de la vieillesse (Duplay).

L'excision est applicable à un certain nombre de tumeurs cancéreuses du nez, et l'on conçoit que le mode opératoire varie suivant le siège et l'étendue de la maladie. On comprend aussi comment, dans un grand nombre de cas, et surtout dans les cas où le cancer occupe les bords de l'ouverture nasale, il est impossible d'éviter une difformité. Il peut alors devenir nécessaire de pratiquer une opération autoplastique, et l'on sait qu'il vaut mieux la faire tout de suite qu'après la cicatrisation (Duplay).

La cautérisation convient également dans un grand nombre de cas, et principalement lorsqu'il s'agit de tumeurs épithéliales ulcérées. On doit éviter de faire ces cautérisations trop profondes, dans la crainte de déterminer la nécrose des os et des cartilages, d'où résulterait une ouverture des cavités nasales, et par suite une difformité choquante. D'ailleurs la cautérisation, comme l'ablation avec l'instrument tranchant, expose aussi à des difformités qu'il est souvent impossible d'éviter, mais que l'on pourra réparer plus tard, après cicatrisation, par l'un des procédés de rhinoplastie que nous décrirons (Duplay).

IV

LESIONS VITALES ET ORGANIQUES DES OS DU NEZ

L'*ostéite*, la *nécrose* des os du nez se rattachent à l'histoire des *traumatismes*, de la *syphilis*, de la *tuberculose nasales*. Nous renvoyons donc à ces différents chapitres.

Les *exostoses* et l'*hyperostose* des os du nez, que l'on a quelquefois observées, ne méritent pas de description spéciale.

[GÉRARD-MARCHANT.]

Entre les deux lames osseuses des os propres du nez, il peut s'accumuler une matière colloïde, qui donne lieu à une tumeur de la racine du nez décrite par Busch sous le nom de *kyste colloïde des nasaux :* elle peut atteindre le volume d'une petite pomme.

Le traitement consiste à inciser les téguments sur le dos du nez, à mettre la paroi de ce pseudo-kyste à nu, à l'exciser partiellement, enfin à en vider le contenu : on réunit ensuite les téguments (Terrier).

CHAPITRE III

VICES DE CONFORMATION ET DIFFORMITÉS DU NEZ

Nous examinerons successivement les vices de conformation et difformités que l'on observe : 1° *sur le nez proprement dit*; 2° *sur les narines*. Nous étudierons ensuite les procédés de restauration du nez, c'est-à-dire la *rhinoplastie*.

A. — *VICES DE CONFORMATION ET DIFFORMITÉS DU NEZ PROPREMENT DIT*

Le *nez s'en va*, s'écrie de Saint-Germain, dans une clinique (1) sur les *Malformations du nez*, et la *décadence* du nez, la *déviation du nez aquilin, grec, romain*, etc., s'accusent par une série de déformations, dont les unes sont *congénitales*, les autres *acquises*.

L'*absence du nez*, le *nez double*, le *nez bifide*, entrent dans les malformations congénitales (2).

Le *nez peut manquer absolument* à la naissance : Maisonneuve présenta à l'Académie des sciences, en 1855, une petite fille âgée de neuf mois, offrant, à la place de la saillie naturelle, formée par le nez, deux pertuis ronds, de 1 millimètre à peine de diamètre, et situés à 3 centimètres l'un de l'autre. Maisonneuve tenta, pour ce cas, un procédé spécial de rhinoplastie.

On connaît quelques exemples de *nez double*. L'un des plus classiques est celui du charpentier mentionné par Pierre Borelli, cité par Boyer ; « il est à supposer que, dans la plupart des faits de ce genre, il ne s'agissait pas d'un véritable nez supplémentaire, mais bien d'une tumeur hypertrophique congénitale, plus ou moins pédiculée » (Saint-Germain, *loc. cit.*, 71).

Verneuil a communiqué en 1873, à la Société de chirurgie, une observation de Thomas (de Tours) concernant un cas de bifidité du nez, chez un enfant bien constitué et issu de parents bien portants.

Certains nez à bec *de corbin, nez à promontoire, à chanfrein, nez à genou*, qui sont des déviations du nez aquilin, peuvent, par leur taille et leur brisure, constituer une véritable difformité; bien entendu qu'aucune opération n'est justifiée dans ces cas (1).

(1) De Saint-Germain, *Chirurgie orthopédique*, Paris, 1883, p. 60.

(2) Terrier (*Path. chir.*) signale aussi l'*aplatissement du nez à la racine*, la *déviation de la pointe* en haut, le *volume trop considérable du nez*.

(1) De Saint-Germain raconte que Blandin intervint dans un cas de ce genre : « On ne peut pas dire que ce fut une opération de complaisance, car il y fut contraint littéralement le couteau sur la gorge. Il s'agissait d'un amoureux éconduit à cause de son nez ridiculement busqué, qui menaça Blandin de mort s'il persistait à lui refuser l'opération. Contraint et forcé, l'illustre chirurgien employa l'ingénieux procédé qui suit : il fit une longue incision à la peau depuis la racine du nez jusqu'à la base, mettant ainsi à nu le cartilage de la cloison dans toute sa longueur. Il réséqua toute la partie exubérante, et réunit ensuite les téguments à l'aide de la suture entortillée. L'opération eut un plein succès, et la Belle épousa la Bête, transformée en prince charmant par l'amour de la chirurgie. »

Parmi les *déformations acquises*, il faut noter : *a*, les *déviations*; *b*, les *affaissements*; *c*, les *pertes de substance* ou *perforations*.

A. Les déviations sont *physiologiques*, *traumatiques* ou *cicatricielles*.

La *déviation physiologique* la plus fréquente est à droite : sa cause intime est inconnue, car on ne peut sérieusement invoquer l'action de se moucher de la main droite, ou l'influence du contact prolongé du nez avec le sein de la nourrice.

Les *déviations traumatiques* peuvent consister en déviations latérales, et semblent résulter de fractures des cartilages au niveau de leur continuité avec les os. Ces déviations, qui pourraient, sans doute, être évitées dans le principe, deviennent plus tard difficiles à corriger. Dans un cas de cette nature, rapporté par Dieffenbach, la portion cartilagineuse du nez était si fortement déviée du côté de la joue, que les deux narines étaient placées l'une au-dessus de l'autre.

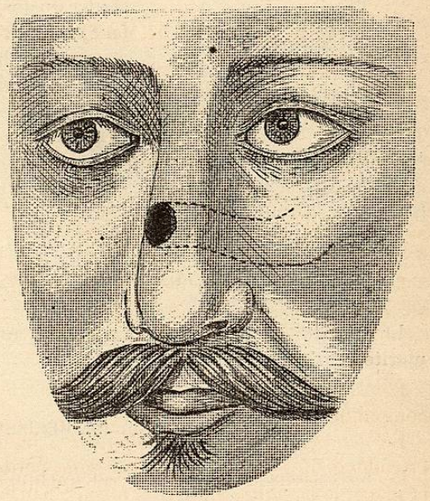

Fig. 290. — Perte de substance du dos du nez. Le pointillé indique le tracé du lambeau.

Dieffenbach sépara par une section sous-cutanée les cartilages de l'aile et du dos du nez, de chaque côté, au niveau de leur insertion sur les os. Le nez ainsi mobilisé fut ramené dans sa direction normale, et maintenu à l'aide de bandelettes de diachylum. L'auteur, qui eut un succès complet, assure avoir réussi par la même opération à corriger une déviation analogue, mais congénitale (Duplay).

Des *cicatrices vicieuses* peuvent dévier le nez du côté de la joue ou de la lèvre supérieure : pour remédier à ces difformités, il faut libérer ces cicatrices, et combler l'écartement qui résulte de l'incision, par des lambeaux auto-plastiques.

B. Les *affaissements du nez* (nez *cassé*, *effondré*) succèdent à l'ostéite et à la nécrose des os propres du nez, sous l'influence de la *syphilis* (*acquise* ou *héréditaire*) ou de la *tuberculose*. Ce sont les *déformations diathésiques*. Le traumatisme (fracture avec enfoncement) peut créer ces mêmes apparences, et nous avons observé tout dernièrement un malade qui, à la suite d'un coup de sabre à la racine du nez, présentait une difformité qui rappelait celle qu'engendre la syphilis congénitale.