Entre les deux lames osseuses des os propres du nez, il peut s'accumuler une matière colloïde, qui donne lieu à une tumeur de la racine du nez décrite par Busch sous le nom de *kyste colloïde des nasaux :* elle peut atteindre le volume d'une petite pomme.

Le traitement consiste à inciser les téguments sur le dos du nez, à mettre la paroi de ce pseudo-kyste à nu, à l'exciser partiellement, enfin à en vider le contenu : on réunit ensuite les téguments (Terrier).

CHAPITRE III

VICES DE CONFORMATION ET DIFFORMITÉS DU NEZ

Nous examinerons successivement les vices de conformation et difformités que l'on observe : 1° *sur le nez proprement dit*; 2° *sur les narines*. Nous étudierons ensuite les procédés de restauration du nez, c'est-à-dire la *rhinoplastie*.

A. — *VICES DE CONFORMATION ET DIFFORMITÉS DU NEZ PROPREMENT DIT*

Le *nez s'en va*, s'écrie de Saint-Germain, dans une clinique (1) sur les *Malformations du nez*, et la *décadence* du nez, la *déviation du nez aquilin, grec, romain*, etc., s'accusent par une série de déformations, dont les unes sont *congénitales*, les autres *acquises*.

L'*absence du nez*, le *nez double*, le *nez bifide*, entrent dans les malformations congénitales (2).

Le *nez peut manquer absolument* à la naissance : Maisonneuve présenta à l'Académie des sciences, en 1855, une petite fille âgée de neuf mois, offrant, à la place de la saillie naturelle, formée par le nez, deux pertuis ronds, de 1 millimètre à peine de diamètre, et situés à 3 centimètres l'un de l'autre. Maisonneuve tenta, pour ce cas, un procédé spécial de rhinoplastie.

On connaît quelques exemples de *nez double*. L'un des plus classiques est celui du charpentier mentionné par Pierre Borelli, cité par Boyer ; « il est à supposer que, dans la plupart des faits de ce genre, il ne s'agissait pas d'un véritable nez supplémentaire, mais bien d'une tumeur hypertrophique congénitale, plus ou moins pédiculée » (Saint-Germain, *loc. cit.*, 71).

Verneuil a communiqué en 1873, à la Société de chirurgie, une observation de Thomas (de Tours) concernant un cas de bifidité du nez, chez un enfant bien constitué et issu de parents bien portants.

Certains nez à bec *de corbin, nez à promontoire, à chanfrein, nez à genou*, qui sont des déviations du nez aquilin, peuvent, par leur taille et leur brisure, constituer une véritable difformité; bien entendu qu'aucune opération n'est justifiée dans ces cas (1).

(1) De Saint-Germain, *Chirurgie orthopédique*, Paris, 1883, p. 60.

(2) Terrier (*Path. chir.*) signale aussi l'*aplatissement du nez à la racine*, la *déviation de la pointe* en haut, le *volume trop considérable du nez*.

(1) De Saint-Germain raconte que Blandin intervint dans un cas de ce genre : « On ne peut pas dire que ce fut une opération de complaisance, car il y fut contraint littéralement le couteau sur la gorge. Il s'agissait d'un amoureux éconduit à cause de son nez ridiculement busqué, qui menaça Blandin de mort s'il persistait à lui refuser l'opération. Contraint et forcé, l'illustre chirurgien employa l'ingénieux procédé qui suit : il fit une longue incision à la peau depuis la racine du nez jusqu'à la base, mettant ainsi à nu le cartilage de la cloison dans toute sa longueur. Il réséqua toute la partie exubérante, et réunit ensuite les téguments à l'aide de la suture entortillée. L'opération eut un plein succès, et la Belle épousa la Bête, transformée en prince charmant par l'amour de la chirurgie. »

Parmi les *déformations acquises*, il faut noter : *a*, les *déviations*; *b*, les *affaissements*; *c*, les *pertes de substance* ou *perforations*.

A. Les déviations sont *physiologiques*, *traumatiques* ou *cicatricielles*.

La *déviation physiologique* la plus fréquente est à droite : sa cause intime est inconnue, car on ne peut sérieusement invoquer l'action de se moucher de la main droite, ou l'influence du contact prolongé du nez avec le sein de la nourrice.

Les *déviations traumatiques* peuvent consister en déviations latérales, et semblent résulter de fractures des cartilages au niveau de leur continuité avec les os. Ces déviations, qui pourraient, sans doute, être évitées dans le principe, deviennent plus tard difficiles à corriger. Dans un cas de cette nature, rapporté par Dieffenbach, la portion cartilagineuse du nez était si fortement déviée du côté de la joue, que les deux narines étaient placées l'une au-dessus de l'autre.

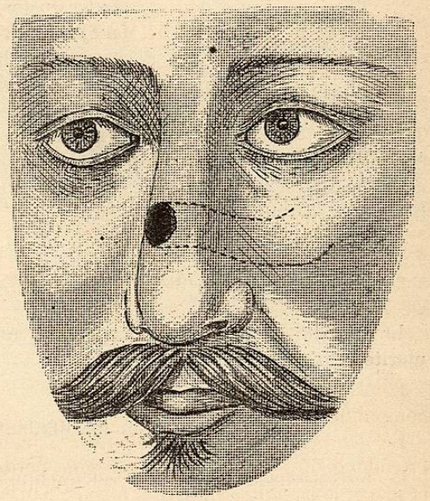

Fig. 290. — Perte de substance du dos du nez. Le pointillé indique le tracé du lambeau.

Dieffenbach sépara par une section sous-cutanée les cartilages de l'aile et du dos du nez, de chaque côté, au niveau de leur insertion sur les os. Le nez ainsi mobilisé fut ramené dans sa direction normale, et maintenu à l'aide de bandelettes de diachylum. L'auteur, qui eut un succès complet, assure avoir réussi par la même opération à corriger une déviation analogue, mais congénitale (Duplay).

Des *cicatrices vicieuses* peuvent dévier le nez du côté de la joue ou de la lèvre supérieure : pour remédier à ces difformités, il faut libérer ces cicatrices, et combler l'écartement qui résulte de l'incision, par des lambeaux auto-plastiques.

B. Les *affaissements du nez* (nez *cassé*, *effondré*) succèdent à l'ostéite et à la nécrose des os propres du nez, sous l'influence de la *syphilis* (*acquise* ou *héréditaire*) ou de la *tuberculose*. Ce sont les *déformations diathésiques*. Le traumatisme (fracture avec enfoncement) peut créer ces mêmes apparences, et nous avons observé tout dernièrement un malade qui, à la suite d'un coup de sabre à la racine du nez, présentait une difformité qui rappelait celle qu'engendre la syphilis congénitale.

Ces déformations ont été longtemps considérées comme irrémédiables (voy. *Rhinoplastie*).

C. Les difformités par *perte de substance* (traumatiques, spontanées, opératoires) créent au niveau du nez des perforations variables d'étendue et de profondeur, justiciables d'opérations.

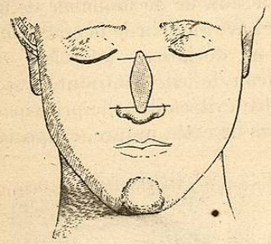

Fig. 291. — Rhinoplastie par la méthode de Celse.

Tillaux *recommande* un procédé opératoire qu'il a employé plusieurs fois avec succès, et qui m'a donné personnellement de beaux résultats.

En se reportant à la figure 290, empruntée à Tillaux, on voit en pointillé le tracé du lambeau qu'il convient de tailler pour cette perte de substance du dos du nez. Le lambeau est détaché par sa face profonde, mobilisé, attiré vers la ligne médiane, et suturé au bord opposé, préalablement avivé.

La méthode de Celse peut aussi trouver son application.

Dans le cas d'orifice très étroit, Tillaux toucha le trajet avec une pointe de thermocautère, et quarante-huit heures après, ayant préalablement gratté les surfaces avec un bistouri très étroit, il passa un fil d'or et la réunion fut complète.

B. — *VICES DE CONFORMATION ET DIFFORMITÉS DES NARINES*

Le *rétrécissement* et l'*oblitération* des narines sont les deux difformités qui méritent une description spéciale.

1° RÉTRÉCISSEMENT

Le *rétrécissement des narines* est quelquefois *congénital* (1) : les narines sont alors contractées, resserrées, rappellent celles de certains rongeurs (de Saint-Germain). Le nez ainsi pincé, ne permet que d'une façon incomplète le passage de l'air, aussi les enfants ont-ils la bouche constamment béante : leur voix se distingue par un timbre spécial, que l'on ne trouve guère que chez les enfants atteints d'hypertrophie tonsillaire.

Les *plaies* ou *ulcérations* sont les causes des *rétrécissements accidentels des narines* : on les observe à la suite de l'impétigo, du lupus, des fièvres éruptives, (variole), des brûlures, des gangrènes. Le revêtement cutanéo-muqueux, qui forme le contour de l'ouverture de la narine, est dans ces cas remplacé par un tissu cicatriciel, variable d'*aspect*, d'*épaisseur* et de *hauteur*.

Traitement. — Que le rétrécissement soit congénital ou acquis, il ne faut intervenir que lorsqu'il en résulte un obstacle à la *respiration* et à la *phonation*, et, dans ce cas, on pourra recourir à la *dilatation*, à l'*incision*, ou à l'*autoplastie* par *inflexion ou renversement*.

a. *Dilatation.* — La *dilatation* convient aux rétrécissements légers : elle peut

(1) Consulter : *De la sténose congénitale des fosses nasales et du naso-pharynx*, par C. Escat (*Archives internat. laryngologie*, mai-juin 1896, p. 189).

se faire avec des *sondes*, des *canules métalliques*, ou des corps susceptibles de se gonfler par imbibition (éponge préparée, tiges de laminaire, de racine de gentiane).

Comme l'a fait observer Duplay, ce traitement est long; il est douloureux et gênant pour les malades : il a réussi quelquefois, mais le plus souvent le succès n'est que temporaire, et la difformité reparaît, dès que l'on cesse la dilatation.

b. *Incision.* — Une ou plusieurs incisions sur le contour de la narine, permettent de la libérer et d'en rejeter le bord libre en dehors. Il est habituel de faire suivre ces incisions libératrices d'une dilatation progressive.

Étant donnée la puissance rétractile du tissu cicatriciel, le resserrement ne tarde pas à se reproduire : aussi nous semble-t-il préférable, dans un rétrécissement sérieux, de faire une opération complémentaire, et de suturer la narine avec un lambeau emprunté de la joue.

c. *Autoplastie par inflexion ou renversement.* — C'est pour éviter la rétraction cicatricielle secondaire, que Velpeau et Jobert ont proposé cette opération; elle consiste à enlever la peau en respectant la muqueuse autour de l'ouverture dans une hauteur de 5 à 6 millimètres, puis à renverser la muqueuse en dehors, à la manière d'un ourlet, et à coudre son bord libre avec le bord saignant de la peau.

Mais cette opération n'est pas toujours applicable, puisque souvent peau et muqueuse sont remplacées par du tissu inodulaire, et de plus, elle laisse après elle une difformité notable (longueur disproportionnée de la sous-cloison par rapport à l'aile du nez). (*Compendium de chirurgie.*)

Sur une jeune fille atteinte d'atrésie de la narine gauche, Kirmisson a opéré en disséquant la peau, sous forme d'un lambeau rectangulaire; il a excisé le tissu de cicatrice sous-jacent, et a exécuté l'autoplastie par inflexion, ou par bordage, en renversant du côté de la narine le lambeau de peau adhérent à l'aile du nez. En un mot, c'est aux dépens de la peau et non aux dépens de la muqueuse que l'inflexion a été exécutée. Le résultat a été très satisfaisant (*Pathologie externe*, p. 521, tome II).

2° OBLITÉRATION DES NARINES

Cette difformité rare peut être engendrée par les mêmes causes que le rétrécissement. Anatomiquement elle est constituée par une adhérence anormale des bords de l'ouverture, ou par la fusion des narines dans une hauteur plus ou moins considérable (Duplay).

Les troubles fonctionnels (impossibilité de la respiration nasale, nasonnement de la voix, perte de l'odorat) sont des plus accusés.

Comme cette oblitération peut entraîner à sa suite une série d'autres inconvénients plus graves (voir *Déviations de la cloison*, *tumeurs adénoïdes*), il faut intervenir.

L'*incision simple*, *l'excision combinée à la dilatation*, *les procédés autoplastiques*, sont applicables dans ces cas.

Quénu nous a rapporté l'histoire d'une fillette qui, dans le cours d'une rougeole, eut une gangrène de la lèvre et de l'aile du nez : il en résulta une occlusion totale de la narine gauche. Quénu libéra la portion restante de l'aile du nez, refit le bord libre de cette aile avec un lambeau emprunté à la joue, lambeau qui eut le double résultat de réparer la brèche et de s'opposer au mouvement de rétraction en dedans, de cette aile du nez. (Delorme, Kirmisson, *Soc. de chirurgie*, 18 décembre 1895.)

[GÉRARD-MARCHANT.]

RHINOPLASTIE

La rhinoplastie peut être *totale* ou *partielle*, suivant qu'il s'agit de restaurer la totalité ou une partie du nez.

La destruction du nez peut être complète, portant sur les parties molles et le squelette osseux et cartilagineux; dans d'autres cas les parties molles sont conservées, mais affaissées, par suite de la disparition du squelette.

Le squelette peut n'être que partiellement détruit : ainsi la racine du nez étant conservée, il y a une disparition de la portion cartilagineuse et des téguments qui la recouvrent.

Dans d'autres cas, enfin, plus fréquents, la perte de substance est localisée et porte sur le *lobule*, *l'aile ou la sous-cloison du nez*.

Ces difformités mettent non seulement le sujet en dehors des conditions de notre vie sociale, mais elles l'exposent à une série de troubles fonctionnels, surtout accusés lorsqu'il y a destruction de la portion cartilagineuse du squelette, et à plus forte raison de l'organe tout entier : la voix est nasonnée; les fosses nasales, largement ouvertes et exposées à un contact trop direct de l'air atmosphérique, s'enflamment chroniquement; le mucus qu'elles sécrètent se dessèche, s'altère et entretient une fétidité de l'haleine; l'odorat se perd; enfin l'inflammation se propageant à l'arrière-cavité des fosses nasales et au pharynx, entretient dans ces parties une sensibilité pénible (Duplay).

D'une façon générale, il ne faut tenter les opérations que lorsqu'elles sont formellement indiquées par l'ensemble des troubles fonctionnels que nous venons d'exposer; car ces autoplasties laissent toujours après elles une difformité, le chirurgien ne pouvant refaire une charpente destinée à soutenir les parties molles et à donner au nez sa forme; aussi disons-nous avec le professeur Tillaux (*Traité de chirurgie clinique*, tome I, p. 233) : « Tant que le nez existe, si laid, si déformé qu'il soit, du moment où il recouvre les fosses nasales, il s'oppose à l'écoulement incessant des mucosités nasales; tant que c'est une difformité et non une infirmité, je pense que le mieux est de s'abstenir de toute opération. »

La prothèse, qui a réalisé de grands perfectionnements, convient aux cas inopérables.

Nous décrirons successivement les procédés de rhinoplastie totale, et les opérations qui conviennent à la restauration partielle du nez.

A. — *RESTAURATION TOTALE OU RHINOPLASTIE DU NEZ*

Trois méthodes sont employées pour la réfection totale du nez : la *méthode italienne*, la *méthode indienne*, la *méthode française*; nous nous bornerons ici à une courte description, renvoyant aux traités de médecine opératoire (voy. *Manuel de médecine opératoire* de Malgaigne et L. Le Fort, tome II, p. 153), et RHINOPLASTIE, par Dolbeau et Felizet, in *Dictionnaire encyclopédique des sciences médicales*).

1° MÉTHODE ITALIENNE

Désignée encore sous le nom de méthode de Tagliacozzi, quoiqu'elle ait été appliquée primitivement par les Branca, qui vivaient en Sicile vers le milieu du XVe siècle, elle consiste *à former aux dépens de la partie inférieure et antérieure du bras un lambeau, qu'on laisse adhérent par un de ses côtés, et que l'on applique sur la perte de substance préalablement avivée.*

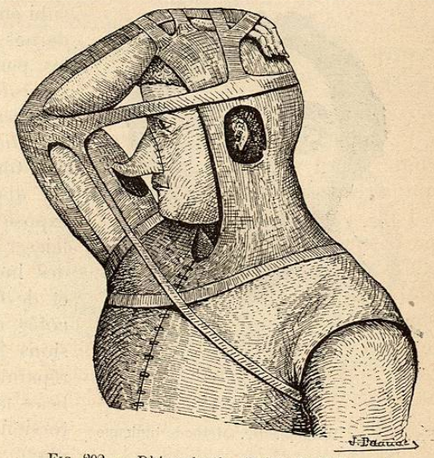

FIG. 292. — Rhinoplastie. (Méthode italienne.)

Jusqu'à ce que l'adhésion soit complète, on maintient le bras attaché à la tête, puis on découpe le lambeau dans la forme et l'étendue convenables pour façonner un nez nouveau (Berger, Congrès français de chirurgie, 1889).

Ce procédé convient aux cas où la destruction s'étend si loin qu'on ne peut prendre un lambeau sur le front (méthode indienne), ou sur la joue (méthode française).

Il a été employé par Jonnesco (*Presse médicale*, 1895) dans un cas d'acné hypertrophique du nez.

2° MÉTHODE INDIENNE

Cette méthode est caractérisée par la *transposition d'un lambeau emprunté à la peau du front.*

Voici la description du procédé ordinaire, d'après Malgaigne : on fait avec du papier, ou de la cire, un modèle du lambeau nécessaire, que l'on applique sur le front la pointe en bas, et répondant à la racine du nez naturel, et on en trace les contours avec de l'encre. Il faut avoir soin de donner en tous sens, au lambeau, 1 centimètre au moins de plus que la largeur nécessaire en apparence, afin d'obvier aux effets de la rétraction.

Ces préliminaires accomplis, on avive les bords de l'ouverture du nez, puis on taille, on dissèque avec le bistouri le lambeau du front en le détachant partout, excepté près de la racine du nez.

On le renverse sur la face; et comme le côté saignant se trouverait ainsi extérieur, on fait exécuter au pédicule un mouvement de torsion qui ramène en dehors le côté épidermique; on l'applique alors exactement par ses bords sur les bords rafraîchis de l'ouverture, et on les réunit dans tous les points par la suture, excepté dans le lieu où doivent exister les narines. On introduit par ces orifices de la charpie, pour les maintenir ouverts, et pour soutenir en même temps le nez nouveau.

Quand l'agglutination est bien solide, on enlève les points de suture; on passe sous le pédicule du lambeau une sonde cannelée sur laquelle on le divise; il en résulte un petit lambeau qu'on réunit par un point de suture à la racine du nez ancien.

Fig. 293. — Rhinoplastie. (Méthode indienne.)

Tel est le procédé primitif, qui n'a pas subi entre les mains des chirurgiens modernes de modifications bien sérieuses : les perfectionnements apportés visent le *pédicule*, la *pointe du lambeau*, ou *son épaisseur*.

Pédicule du lambeau. — Pour éviter une torsion considérable du pédicule, qui est disgracieuse, gêne la circulation et expose à la gangrène, Lisfranc, au lieu de laisser un intervalle entre les extrémités des incisions et la perte de substance, et de faire ces incisions égales des deux côtés, conseille d'allonger une de ces incisions jusqu'à la perte de substance en réparation, ce qui permet d'amener le lambeau plus facilement en place et sans une torsion trop forte de son pédicule (Duplay).

Auvert, Alquié donnent à leur lambeau et par suite au pédicule une direction oblique.

La figure 294, empruntée à Kœnig (*Pathologie externe*) et modifiée par nous, montre la terminaison des incisions recommandées par Langenbeck. Ce chirurgien, au lieu de terminer les incisions de chaque côté de la racine du nez, les fait aboutir toutes deux d'un seul et même côté de la ligne médiane. L'une passe obliquement sur le dos du nez et se termine au niveau du ligament palpébral interne; l'autre, placée au-dessus de la première, s'arrête suivant les cas, *au niveau*, *au-dessus* ou *au-dessous* du sourcil. Le pédicule est ainsi presque horizontal, et le lambeau peut glisser aisément et s'appliquer sans torsion (Duplay).

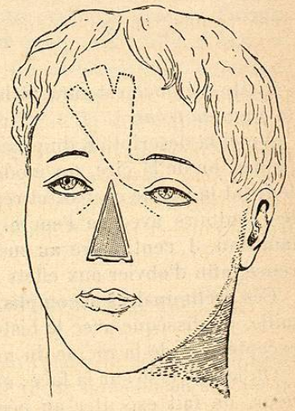

Fig. 294. — Rhinoplastie. (Méthode indienne.) Tracé du lambeau d'après Langenbeck.

Pour éviter la gangrène du lambeau, il faut prendre un pédicule un peu latéralement, afin qu'il contienne une artère frontale interne intacte : il aura une largeur de 1 centimètre à 1 centimètre 1/2.

Verneuil a cherché à éviter toute torsion du lambeau en combinant le lambeau frontal avec l'autoplastie à double plan de lambeaux de Nélaton (méthode française). Il taille le lambeau sur le front à l'ordinaire et le rabat directement, la partie cruentée étant extérieure. Pour recouvrir cette surface, il taille, à droite et à gauche jusque sur la portion

des joues qui avoisinent le nez, deux petits lambeaux quadrilatères qu'on attire l'un vers l'autre, qu'on suture sur la ligne médiane [1] (Malgaigne et L. Le Fort, p. 158).

Pointe du lambeau. — Si Delpech taillait la base du lambeau à trois pointes, pour favoriser la réunion de la plaie frontale, Langenbeck le divise en trois petits lambeaux, dont un médian et deux latéraux. Le médian, rectangulaire, doit avoir une longueur suffisante pour être fixé par des sutures à la partie correspondante de la lèvre supérieure, et pour donner à la pointe du nez une saillie

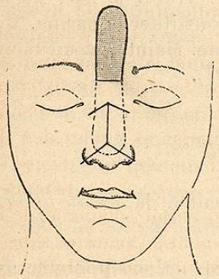

Fig. 295. — Rhinoplastie. Double plan de lambeaux superposés.

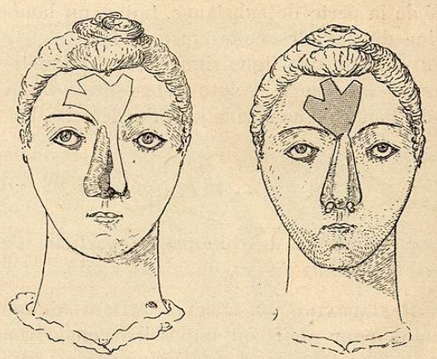

Fig. 296. — Rhinoplastie. — Division de la pointe du lambeau frontal en trois petits lambeaux.

convenable; il formera la sous-cloison [2]. Les deux lambeaux latéraux, de forme triangulaire à base arrondie, sont destinés à refaire les ailes du nez, par renversement et accolement à la face profonde du lambeau principal.

Épaisseur du lambeau. — Langenbeck et Ollier ont préconisé l'*autoplastie périostique*, destinée à remédier à l'affaissement du nez, qui est l'écueil de tous les procédés. Ils ont détaché le périoste de l'os frontal, en même temps que les parties molles qui le recouvrent. Ollier a même été beaucoup plus loin, et a proposé de reconstituer le squelette du nez à l'aide de *lambeaux latéraux ostéo-périostiques*, formés par les apophyses montantes des maxillaires supérieurs, qu'on renverserait en dedans, et qu'on recouvrirait ensuite par le lambeau frontal cutanéo-périostique (Duplay).

Ni Le Fort, ni Duplay ne se déclarent partisans de ce procédé.

[1] Ce procédé, ajoute Le Fort, me paraît exposer sûrement à supprimer toute saillie du nez, et à le mettre de niveau avec les joues, grâce à l'existence de lambeaux latéraux.

[2] Dans ces derniers temps, Volkmann a renoncé à utiliser le lambeau médian pour former la sous-cloison, parce qu'il avait été frappé des résultats imparfaits obtenus par ce procédé, au point de vue de la perméabilité des narines. Il laisse simplement pendre ce lambeau sous forme d'appendice, sans le fixer par des sutures. Grâce à la rétraction cicatricielle de la face profonde, il ne tarde pas à s'enrouler et si, par des manipulations, on vient en aide à la nature, le petit lambeau finira par se relever tout à fait sous la pointe du nez qu'il arrondit d'une façon heureuse. Cette partie de l'organe forme ainsi une saillie très agréable. Malgré l'absence d'une sous-cloison, la forme du nez est très satisfaisante, et, d'autre part, l'existence d'un seul orifice nasal est une garantie bien plus grande de perméabilité (Kœnig, *loc. cit.*, p. 305).