3° MÉTHODE FRANÇAISE

Cette méthode consiste à disséquer et à décoller la peau du voisinage, afin de la faire glisser et de l'amener à l'aide de tractions jusque sur la ligne médiane : cette *méthode par glissement* est celle conseillée et appliquée par le professeur Tillaux : nous y avons eu recours plusieurs fois avec succès.

Après avoir rappelé que les lambeaux doivent être pris de chaque côté sur la joue, d'après le procédé de Nélaton, Tillaux décrit ainsi l'opération : de chaque côté de la perte de substance, taillez un lambeau dont le pédicule réponde à la racine du nez; descendez jusqu'à la lèvre supérieure. Tracez la base du lambeau suivant une ligne sinueuse qui permette de reconstituer la narine. Mobilisez les lambeaux et suturez-les sur la ligne médiane. Maintenez un bout de sonde dans chaque narine jusqu'à cicatrisation (fig. 297).

B. — *RESTAURATION PARTIELLE DU NEZ*

Les opérations de rhinoplastie partielle s'appliquent à la *restauration du lobule* et de l'*aile du nez*, de la *sous-cloison*, et à la *réfection des nez ensellés*.

1° Restauration du lobule. — Dans les cas de destruction du lobule, assez étendue pour qu'il soit impossible, en avivant les bords de la perte de substance, en détachant et en disséquant les ailes du nez, d'obtenir un rapprochement suffisant, Duplay préfère à la méthode indienne (qui expose en raison de l'étroitesse et de la longueur du pédicule à la mortification du lambeau) le procédé de Rouge de Lausanne [1]. Ce procédé consiste à tailler sur le dos du nez un lambeau quadrilatère qu'on laisse adhérent par ses deux extrémités, et qu'on mobilise seulement à sa partie moyenne, à l'aide d'un ténotome introduit entre la peau et le squelette, de manière qu'il devient facile de faire glisser de haut en bas ce pont cutané, et de le fixer aux lèvres de la perte de substance préalablement avivées. La plaie résultant de ce déplacement du lambeau, et qui occupe le dos du nez, serait comblée par le glissement d'un semblable lambeau pris dessus; de cette manière la cicatrice, reportée sur les deux points, présente une moindre étendue (Duplay).

2° Restauration de l'aile du nez. — Les pertes de substance de l'aile du nez peuvent être réparées par un lambeau pris soit sur la *joue*, soit sur la *lèvre supérieure*.

Le choix entre ces deux méthodes dépend de l'étendue et du siège de la perte de substance; lorsque celle-ci occupe une grande partie de l'aile du nez, ou qu'elle se rapproche du lobule, le lambeau emprunté à la joue s'applique plus aisément : dans le cas contraire et lorsque la perte de substance intéresse surtout la partie inférieure, le lambeau labial convient mieux (Duplay).

Un très bon procédé, décrit par Malgaigne et L. Le Fort, consiste à prolonger en haut le bord interne de la perte de substance par une incision parallèle au dos du nez; on prolonge de même le bord externe par une incision qui monte obliquement au sommet de la précédente, en circonscrivant un V renversé et

[1] *Nouveau procédé de rhinoplastie.* Lausanne, 1868.

l'on enlève les téguments compris entre les deux branches. Cela fait, le côté externe du Λ [1] devra former le côté interne d'un lambeau quadrilatère pris sur la joue ayant sa base en haut; en sorte qu'une légère inclinaison l'amènera juste sur la brèche à combler.

Mais de cette manière, l'aile du nez nouvellement refaite confine à la cicatrice laissée sur la joue, et risque d'être attirée en dehors par la rétraction du tissu inodulaire. Nélaton a paré à cet inconvénient, d'une façon très ingénieuse, par le procédé suivant.

Procédé modifié par Nélaton. (Description empruntée à Malgaigne et L. Le Fort, *loc. cit.*, II, p. 150.) — Il décrit le V renversé et enlève les téguments excédants à l'ordinaire. Mais pour tailler le lambeau, il fait partir du sommet du Λ une incision parallèle à sa branche externe, et quelques millimètres en dehors; ce sera là le côté interne du lambeau quadrilatère, qu'il achève de disséquer à l'ordinaire. Il le ramène parallèlement sur le nez par un mouvement d'inclinaison, mais avec cette différence qu'il le loge en dedans de la bandelette de téguments laissée intacte, laquelle le séparera de la cicatrice future de la joue et le défendra ainsi d'une trop forte rétraction en dehors.

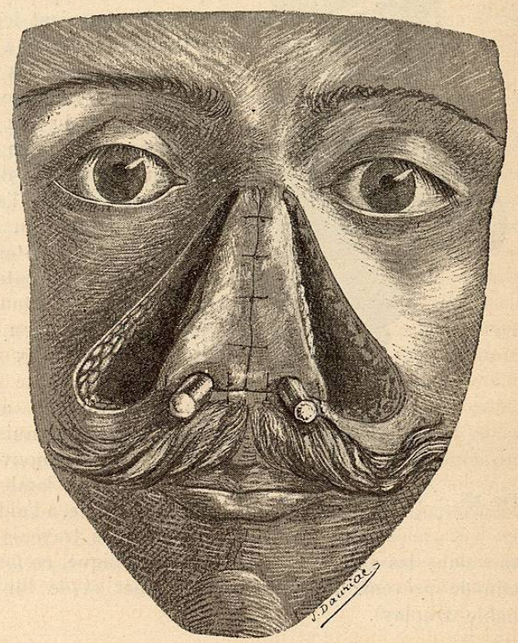

Fig. 297. — Rhinoplastie, après la réparation par le procédé de Nélaton. (Méthode française.) (Tillaux.)

Procédé de Denonvilliers. — Il est recommandé et figuré par Tillaux qui l'a employé plusieurs fois avec des résultats satisfaisants. On taille un lambeau sur la face latérale du nez, comme on peut le voir sur la figure 298 et on le détache suffisamment par sa face profonde, pour qu'il puisse être mobilisé, et attiré en bas, pour le réunir au contour ancien de la narine perdue, préalablement avivée [2].

Lorsque le lambeau est emprunté à la lèvre supérieure, on le circonscrit par deux incisions verticales comprenant toute l'épaisseur de la lèvre supérieure, puis on le retourne, et l'on réunit ses bords à ceux de la perte de substance

[1] Nous engageons à suivre sur un schéma et la plume à la main la description de ces procédés; la compréhension en est singulièrement facilitée.

[2] Nous renvoyons au manuel de Malgaigne et L. Le Fort pour la description du procédé ingénieux de Dieffenbach.

préalablement avivée; quant à la plaie de la lèvre, on la réunit ensuite comme dans le bec-de-lièvre (Duplay).

Procédé de Nélaton (*Gazette des hôpitaux*, 1868, p. 277). — Chez une jeune fille qui présentait une déformation considérable du nez, produite par la destruction d'une grande partie de la portion cartilagineuse avec conservation de la cloison, le chirurgien tailla deux lambeaux latéraux représentant chacun la moitié du nez; ces lambeaux comprenaient toutes les parties molles jusqu'au périoste de l'apophyse montante du maxillaire supérieur, avaient leur pédicule à la partie supérieure du nez, et à la région du sac lacrymal.

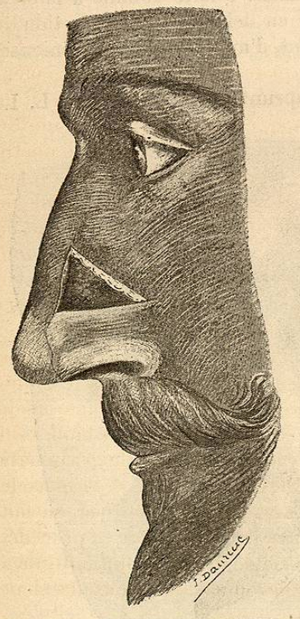

Fig. 298. — Procédé de Denonvilliers pour la restauration de l'aile du nez.

On peut ainsi les mobiliser aisément et les réunir sur la ligne médiane, en laissant de chaque côté du nez une surface saignante. — La précaution prise par le chirurgien, de détacher le périoste de l'apophyse montante du maxillaire en même temps que le lambeau cutané, est des plus importantes, puisqu'elle crée en dehors des lambeaux une cicatrice adhérente aux os, et empêche ainsi toute rétraction nuisible de la cicatrice de la joue, sur le nez nouvellement formé.

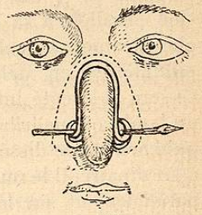

Fig. 299. Procédé de Nélaton.

Lorsque les lambeaux furent réunis sur la ligne médiane, à l'aide de la suture entrecoupée, Nélaton les traversa par une forte aiguille passant dans les anneaux d'un cercle métallique, en forme de pince-nez (fig. 299), afin de prévenir l'aplatissement du nez et de lui donner une forme convenable (Duplay).

3° Restauration de la sous-cloison. — La difformité qu'entraîne la perte de la sous-cloison est de moindre importance que celle que nous venons d'étudier.

On emprunte le lambeau à la partie médiane de la lèvre supérieure; ce lambeau comprend toute l'épaisseur, ou seulement une partie de l'épaisseur de la lèvre : dans le premier cas, tantôt on le tord sur son pédicule de manière à réunir sa surface muqueuse préalablement avivée avec la cloison et le lobule, tantôt on le relève sans torsion, on avive sa surface cutanée dans les points qui correspondent à la cloison et au lobule, et on laisse libre sa face muqueuse.

Lorsqu'on taille le lambeau seulement aux dépens d'une portion de l'épaisseur de la lèvre, on peut tordre le pédicule et réunir sa surface saignante à la cloison et au lobule, ou simplement relever le lambeau après avoir, bien entendu, avivé la surface cutanée (Duplay).

4° Restauration des nez ensellés. — Les *ensellures du nez* consécutives à la syphilis héréditaire ou acquise, au traumatisme, sont elles-mêmes justiciables

d'opérations rhinoplastiques. Voici, entre plusieurs (voir Malgaigne, Le Fort), un procédé opératoire, qui a donné à Kœnig [1] d'excellents résultats : il consiste à emprunter au front une charpente osseuse que l'on recouvre d'un lambeau cutané. En voici la description :

On fait d'abord une incision transversale à la limite inférieure de l'ensellure, de façon à rendre mobiles les parties molles du nez. Si l'on attire en avant ces dernières, on arrive facilement à les amener au point qu'elles occuperaient si le nez avait une hauteur de profil normale; la plaie devient alors largement béante, et c'est cette brèche qu'il s'agit d'abord de pourvoir d'un lambeau de soutènement. On taille, aux dépens du dos du nez et de la partie voisine du front, un lambeau oblong, large d'environ 3, 4 centimètres à grand diamètre dirigé verticalement. Après avoir circonscrit le lambeau jusqu'à l'os, on fait agir l'un des angles de la lame d'un ciseau pour diviser la couche corticale de l'os sur toute la longueur de l'incision; puis, au moyen d'un ciseau dont la la lame plate a la même largeur que le lambeau, on détache du diploé toute l'étendue de substance corticale ainsi délimitée et recouverte de son périoste et de la peau sus-jacente. Tout ce lambeau d'os et de parties molles est alors rabattu de haut en bas; à ce moment la couche corticale se brise à l'endroit où elle se continue en bas avec la voûte osseuse du nez. La peau se trouve donc retournée en dedans, tandis que la coque osseuse regarde en dehors. Ce lambeau, ainsi rabattu, vient combler la brèche produite par la section transversale du nez; son bord libre est alors réuni par des sutures aux parties molles du nez, de telle façon que le bord cutané de ces dernières recouvre la périphérie du lambeau. La couche cutanée du lambeau est destinée à jouer désormais le rôle d'une muqueuse. Enfin, sur la charpente du nez ainsi reconstituée, on fait descendre un lambeau cutané emprunté à la région du front. Par ce procédé, on arrive à donner au nez une hauteur de profil normale qui se maintient grâce au lambeau osseux. Il est vrai que l'on devra apporter encore ultérieurement quelques corrections à la forme de l'organe.

On peut combiner les différents procédés de rhinoplastie avec la prothèse métallique de Martin (de Lyon) (Soc. de chir.). (Chaput, *De la réparation des difformités nasales par la prothèse métallique intercutanéo-muqueuse*. Soc. de chirurgie, 26 décembre 1894. — Delorme, 9 janvier 1895, p. 55. — Chaput et Villar, 1895).

[1] Koenig, *loc. cit.*, p. 312.

[GÉRARD-MARCHANT].