De même, en Amérique, l'*asthme d'automne* ne se manifeste qu'en août et en septembre, quand fleurit l'absinthe romaine, dont le pollen est son agent provocateur.

Dans toutes les variétés que nous venons de passer en revue, l'inflammation catarrhale est primitive; il en est d'autres où l'on observe un catarrhe purulent d'emblée.

Certains auteurs admettent que le *pus blennorragique* peut provoquer une inflammation de la muqueuse pituitaire; c'est là l'opinion de Boerhave et d'Edwards. Mais chez les enfants, Crédé n'a jamais observé de rhinite par propagation d'une conjonctivite blennorragique; et chez l'adulte, Zeiss nie absolument la blennorragie des fosses nasales. Toutefois, on est aujourd'hui d'accord sur ce point : c'est une vaginite blennorragique de la mère qui infecte, pendant l'accouchement, le nez et les yeux de l'enfant; d'ailleurs le gonocoque a été trouvé dans le pus de cette rhinite.

Par contre, la propagation de la *diphtérie* aux fosses nasales donne lieu à des symptômes bien connus : c'est le *coryza diphtéritique*. Rarement cette localisation est primitive [1], sauf peut-être dans les cas de diphtérie consécutive à une fièvre éruptive. Le plus souvent l'angine existe déjà, grave ou bénigne, quand on voit se montrer un peu de rougeur au niveau des narines, et un écoulement abondant d'un liquide presque clair. Au bout de quelques heures d'enchifrènement, ce liquide se transforme, il devient sanieux, ichoreux, d'une odeur fétide particulière, qui n'est ni celle de la gangrène, ni celle de l'ozène; quelquefois il est mêlé de sang. Ce *jetage* qui se fait d'abord par une seule narine, puis par les deux, amène l'excoriation de la lèvre supérieure; souvent le malade, dans les efforts qu'il fait pour se moucher, expulse une fausse membrane; à ce moment l'examen des narines y décèle presque toujours la présence de fausses membranes; tantôt, elles tapissent l'ouverture des narines, et sont facilement accessibles à l'œil; tantôt, au contraire, elles sont plus discrètes et l'on a peine à les apercevoir dans le fond des fosses nasales, ou sur un cornet. Dans quelques cas où le jetage existait seul, sans qu'il y ait eu de fausses membranes, on a pu établir la nature diphtéritique de l'affection, en isolant du liquide de jetage, le bacille de Lœffler. Ce coryza est une des manifestations les plus graves de la diphtérie; il coïncide, le plus souvent, avec

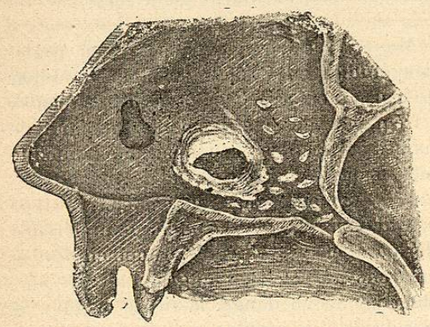

Fig. 300. — Lésions de la morve chez l'homme, sur la cloison médiane des fosses nasales. (Laboulbène.)

[1] Nous avons observé chez un enfant de 3 mois, un cas très net de diphtérie primitive des fosses nasales précédé par un *coryza* : les fosses nasales étaient tapissées de fausses membranes qui contenaient le bacille de Lœffler : l'affection resta absolument localisée aux fosses nasales, sans jamais donner lieu à un phénomène infectieux quelconque. — Au bout de trois semaines les fausses membranes ne renfermaient plus que des microcoques, mais elles persistèrent pendant des mois (6 mois) résistant à toutes les irrigations nasales. — Ces irrigations avec des liquides antiseptiques étaient irritantes, mal tolérées : l'eau *bouillie seule fut bien supportée.*

les autres localisations diphtéritiques sur la peau ou sur les muqueuses : son apparition est donc de très mauvais augure.

Dans la *morve*, le malade se plaint au début d'enchifrènement; il respire difficilement la bouche fermée, mais les douleurs sont peu vives, pendant les premiers jours au moins; il mouche du sang quelquefois mêlé à des croûtes brunâtres. Bientôt il s'écoule par les narines un mucus pruriforme, d'une couleur grisâtre, ayant peu d'odeur, en quantité parfois très abondante, c'est le *jetage*, analogue à celui du cheval. Alors, en examinant les narines, on y trouve de petites pustules, dont la dimension varie d'un grain de millet à une tête d'épingle; elles peuvent crever et laissent alors à leur place des ulcérations superficielles : l'examen avec le stylet montre quelquefois des os dénudés. En même temps apparaissent les abcès sous-cutanés et musculaires, et l'éruption pustuleuse discrète de la morve; la fièvre est intense et le malade succombe dans l'adynamie.

A côté du coryza morveux, nous devons encore signaler le catarrhe aigu de la *variole*, qui est dû au développement des pustules dans les fosses nasales.

Anatomie pathologique et pathogénie. — C'est seulement par l'examen rhinoscopique qu'on a pu déterminer les lésions qui accompagnent le coryza catarrhal aigu. On a constaté que la muqueuse est épaissie, boursouflée, villeuse; sa couleur est d'un rouge diffus sur lequel tranchent parfois assez nettement de petits vaisseaux injectés; on peut encore apercevoir quelques taches brunes, ecchymotiques et des érosions superficielles. Les lésions histologiques, étudiées une fois par Mackenzie [1], sont celles de l'inflammation banale.

Le mucus contient de la mucine, des sels minéraux; il est très riche surtout en chlorure de sodium; Ranvier [2] l'a examiné au point de vue histologique; il y a trouvé des cellules à cils vibratiles avec ou sans plateau, des cellules épithéliales et des globules blancs.

Qu'est-ce que le coryza aigu? Quelle est sa nature? Cette question est jusqu'à présent encore mal élucidée, et il semble que, laissant de côté les cas où l'inflammation de la muqueuse est due à une infection bien déterminée (diphtérie, morve), il faille faire une distinction suivant la cause même du coryza.

1° Quelquefois *son origine nerveuse* est indiscutable. Ainsi quand les rayons du soleil, le parfum d'une fleur, sa vue seule, peuvent amener la chaleur dans les fosses nasales, l'écoulement du liquide et les accès d'éternuement, le coryza n'est évidemment qu'un phénomène réflexe dû à l'irritation de la muqueuse Quant au point de départ exact, J.-N. Mackenzie le localisait à la partie postérieure du cornet inférieur; Héring, à la portion la plus reculée de la cloison. Ruault pense qu'il peut se trouver sur toute l'étendue de la muqueuse, qu'elle soit innervée par la branche nasale de l'ophtalmique, ou les rameaux nasaux du ganglion sphéno-palatin. Dans d'autres cas enfin, l'irritation de la muqueuse pituitaire n'est qu'un phénomène secondaire; tels sont les cas *de coryza des roses* provoqués par la vue d'une rose artificielle; tel est encore *le coryza des dilatés*, signalé par Bouchard, qui se montre seulement à la fin des repas. Dans toutes ces formes, il faut regarder le catarrhe, la congestion et surtout l'hypersécrétion, comme des phénomènes dus à un trouble du centre vasomoteur et

[1] Mackenzie (J.-N.), *A contribution to the pathological histology of acute and chronic coryza. New-York med. Journal*, 1885.

[2] Ranvier, Société de biologie. Paris, 1874.

trophique. Cette variété de coryza, à laquelle on peut donner le om de coryz nerveux, de rhinite vaso-motrice, de rhinite *sympathica* (Mackenzie), est une névrose d'origine centrale, à manifestations nasales très prononcées.

2° A ce coryza nerveux, véritable réflexe, évoluant sans fièvre, sans aucun malaise général, apparaissant brusquement et cessant de même, il faut opposer le coryza dit *à frigore*. Son début est marqué par quelques symptômes généraux; sa propagation fréquente au pharynx ou au larynx, son apparition simultanée chez un grand nombre de sujets, tous ces caractères le font ressembler à une maladie infectieuse. Ce rapprochement a été tenté (Frænkel, Baginsky). On accepte généralement l'idée de la contagiosité du coryza d'un individu à l'autre par la sécrétion nasale. On ne pourrait expliquer autrement les cas où une personne a été atteinte brusquement de coryza, soit après s'être servi du mouchoir d'un sujet malade, soit après avoir embrassé ce dernier. Mais il faut ajouter que les tentatives faites pour reproduire le coryza par l'inoculation du mucus provenant d'un catarrhe aigu ont tout à fait échoué (Friedreich) (1).

C'est dans ces cas de coryza, à forme de maladie infectieuse légère, que la recherche des microbes a été faite. Sans parler des expériences déjà anciennes d'Ephraïm Cutter et Salisbury (2) qui décrivit un parasite dans le coryza, il nous faut signaler les travaux plus récents de Thost, de Cardone et de Hajeck. A l'état sain, d'abord, Thost (3) a trouvé dans le mucus nasal le pneumocoque de Friedlander bien reconnaissable à ses caractères morphologiques et aux résultats de l'inoculation. Reimann (4) l'a aussi cherché, sans pouvoir trouver autre chose que des bacilles ou des cocci mal définis. Cardone (5) a rencontré dans le mucus du coryza le staphylococcus aureus, le streptococcus pyogenes, le diplocoque de Frænkel-Talamon et le pneumocoque de Friedlander. Cette multiplicité de microbes observés n'est pas pour surprendre : il suffit de se rappeler qu'ils sont les commensaux ordinaires de la bouche et du pharynx (Hettes) ; leur présence dans les fosses nasales est donc naturelle. Mais quelle est la valeur de ces agents infectieux dans le coryza? L'un d'eux reprend-il sa virulence pour devenir l'agent producteur de l'inflammation catarrhale? De nouvelles recherches sont indispensables sur ce point. Cardone, qui croit à l'identité du coryza aigu dit *à frigore* et de la pneumonie, n'a pu y démontrer le rôle spécifique du pneumocoque. Enfin Hajek (6) a observé dans le cours du coryza aigu, à côté d'un diplocoque et de bacilles, quatre ou cinq espèces de bactéries atmosphériques, sans pouvoir dire si parmi ces organismes il y en avait un qui fût réellement pathogène.

Diagnostic. — Le diagnostic du coryza aigu est des plus simples : il est toujours facile de le reconnaître; mais il est plus important de remonter à sa cause et de déterminer sa nature. Avec de la fièvre, le coryza est dû soit à la grippe, soit à la rougeole; d'autres fois il faudra incriminer les lésions locales de la diphtérie ou de la morve. Enfin certaines variétés de coryza nerveux ne sont, ainsi que Trousseau l'a bien montré, que des formes larvées de l'asthme.

Traitement. — Le coryza aigu guérit spontanément, mais il est très malaisé

(1) Friedreich, *Virchow's Handbuch der Pathologie und Therapie*, 1865, Bd. V, p. 398.
(2) Salisbury, *Haller's Zeitschrift*, Iena, janvier 1873.
(3) Thost, *Schmidt's Jahrbuch*, 1888.
(4) Reimann, *Journal of laryngology*, janvier 1888.
(5) Cardone, *Archivii ital. di laryngol.*, juillet 1888. Rés. in *Ann. des mal. laryng.*, 1889.
(6) Hajek, *Berliner klin. Wochenschrift*, 1888, n° 33.

d'abréger sa durée : au surplus, c'est ce que montre la multiplicité des traitements qui ont été proposés contre lui. Tout à fait au début, on peut recommander l'usage de dérivatifs, bains de pieds chauds, boissons sudorifiques, bains de vapeur ; ces moyens ont rarement réussi à faire avorter un rhume de cerveau, même quand ils sont employés de bonne heure. Dans ce but, on fait usage en Amérique du mélange suivant : acide phénique pur et ammoniaque, 3 grammes; alcool, 15 grammes; eau, 10 grammes : quelques gouttes sur un papier buvard, en inhalation toutes les demi-heures. De même la poudre de Moure, chlorhydrate de cocaïne et de morphine, 25 centigrammes; camphre, 50 centigrammes; sous-nitrate de bismuth, 15 grammes : une pincée toutes les heures est très recommandée au début, pour modifier la muqueuse. Plus tard, quand le coryza existe, on peut se proposer de calmer les douleurs, et de tarir ou tout au moins de diminuer l'écoulement. On y réussit souvent en faisant prendre au malade, pendant une journée et demie, 1/4 de milligramme d'atropine toutes les heures. Les sudorifiques rendent des services, et en particulier la poudre de Dower. La morphine a encore une action locale très manifeste, surtout associée à la cocaïne. Le badigeonnage avec une solution de nitrate d'argent à 1/25, convient dans les formes de longue durée, avec un écoulement purulent abondant; mais bien plus recommandables encore sont les badigeonnages avec une solution de chlorhydrate de cocaïne au 1/20. Cette dernière substance, outre ses propriétés anesthésiques, a encore pour effet de décongestionner la muqueuse d'une façon très rapide.

Dans le coryza aigu des nouveau-nés, il faut rétablir la perméabilité du nez au moyen d'instillations dans les fosses nasales de quelques gouttes d'huile mentholée à 1/50. Avant chaque tétée, il y aura avantage à débarrasser mécaniquement le nez des mucosités qui l'obstruent, à l'aide de la douche sèche donnée avec une poire de Politzer, munie d'un embout nasal approprié.

Dans les formes nerveuses (asthme des foins), à côté de la médication interne (antipyrine, teinture de belladone), on employera localement la cocaïne (0,50 centigrammes à 1 gramme pour 10 grammes de sucre de lait) qu'on prisera. On peut aussi employer les pulvérisations d'huile mentholée à 1/20 ou d'acide chromique en solution aqueuse à 1/3000. Naturellement il faudra, autant que possible, éviter les causes de l'accès, puis traiter l'état diathésique, enfin intervenir contre les lésions nasales apparentes, cautériser superficiellement les cornets s'il existe des zones anesthésiogènes.

Quant à la rhinite blennorragique, si elle se manifeste malgré les précautions antiseptiques prises avant et pendant l'accouchement, il faut empêcher l'accumulation de pus dans le nez par des lavages pratiqués à l'aide d'une petite seringue à faible pression, l'enfant étant couché sur le côte et la tête déclive; en employant soit de l'eau boriquée, soit la solution à 1/100 de bicarbonate de soude, soit la solution de résorcine à 1/100. Après chaque lavage, insuffler un peu de poudre : iodoforme, 1 gramme; benjoin, 3 grammes; acide borique, 10 grammes; ou nitrate d'argent cristallisé, 0,1 à 0,2 centigramme, tolu, 10 grammes.

Dans les rhinites purulentes secondaires (variole, scarlatine, etc.), on se trouvera bien de faire renifler de la pommade suivante : vaseline, 20 grammes; acide borique, 4 grammes; menthol, 0,25 centigrammes.

En face d'une rhinite diphtérique, le sérum antitoxique sera injecté dès que l'examen bactériologique aura confirmé le diagnostic. Localement, lavages

antiseptiques répétés, puis insufflation de poudres antiseptiques (iodoforme et sucre de lait, āā 10 grammes.

Dans la rhinite fibrineuse non diphtérique, lavages alcalins et pulvérisations d'huile mentholée.

III

CORYZA CHRONIQUE

Synonymie. — *Rhinite chronique hypertrophique.* — *Catarrhe nasal chronique.* — *Épaississement de la pituitaire.*

Deux faits caractérisent cette affection : l'un anatomique réside dans le gonflement inflammatoire de la muqueuse, aboutissant à une hypertrophie des tissus ; l'autre, d'ordre fonctionnel, se traduit par une augmentation de la sécrétion.

La scrofule est, parmi les causes générales, la seule dont l'influence soit bien établie ; aussi, la rhinite chronique est-elle fréquente chez les enfants.

Les causes locales sont nombreuses : l'action irritante des substances respirées par les menuisiers, les tailleurs de pierre, les ouvriers des manufactures de tabac, etc., a été souvent incriminée. Les déviations de la cloison créent une prédisposition indiscutable et suffisent à elles seules pour engendrer un épaississement chronique de la pituitaire. Les végétations adénoïdes se traduisent souvent par un catarrhe chronique, soit qu'elles agissent indirectement en s'opposant à la déplétion des veines des fosses nasales et en favorisant la stase sanguine, comme le veut Trautmann, soit que la gêne au passage de l'air entraîne le ramollissement de la muqueuse et l'augmentation de la sécrétion (Bregsen).

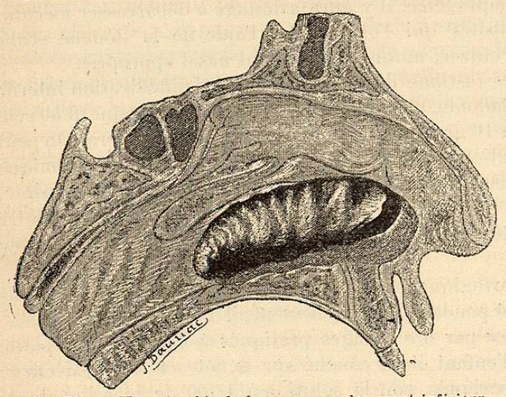

Fig. 301. — Hypertrophie de la muqueuse du cornet inférieur. (Moldenhauer.)

Anatomie pathologique. — Au début de l'affection (période congestive), il n'y a qu'un simple engorgement sans hyperplasie du tissu, caractérisé par du gonflement, de la rougeur et du ramollissement. Les lésions sont diffuses à cette première période, bien qu'elles siègent surtout sur les cornets inférieurs et sur la portion de la muqueuse située au-dessous et en arrière de ces cornets.

A cette réplétion sanguine chronique de la pituitaire, succède une hypertrophie de son tissu (période hyperplasique), « la muqueuse offre alors une surface irrégulière, granuleuse et oppose à la pression du stylet une certaine résistance. C'est surtout sur les cornets inférieurs que le développement de ces altérations est le plus frappant. Dans les cas très avancés, l'épaississement porte

sur cette face du cornet qui regarde la cloison ; la muqueuse du cornet se présente, à ce niveau, sous l'aspect d'une tumeur d'un gris rougeâtre, mamelonnée, ou à surface coupée de dépressions parallèles, remplissant plus ou moins le méat inférieur » (1) (fig. 301 et 314).

Cet état hypertrophique peut porter sur l'extrémité postérieure du cornet inférieur (2) et rétrécir l'ouverture de la choane, sur le cornet moyen, sur la cloison, et même s'étendre exceptionnellement aux muqueuses voisines (pharynx nasal, trompe d'Eustache, oreille moyenne, pharynx, larynx et ramifications bronchiques). L'examen histologique a montré un développement exagéré du système glandulaire et de l'épithélium vibratile, recouvrant à ce niveau le derme de la muqueuse, lui-même hypertrophié (Rendu). Laurens décrit une période congestive, une période de prolifération cellulaire, et une période de dégénérescence myxomateuse.

L'hypertrophie partielle de la muqueuse pituitaire ne se produit qu'à la longue et exige des années ; aussi, suivant la remarque de Moldenhauer, ne faut-il pas s'attendre à rencontrer la forme hyperplasique chez les enfants.

Des troubles nutritifs consistant en ulcération, exfoliation des cartilages et des os (ramollissement velvétique), sont la conséquence de cette congestion chronique avec hyperplasie.

Elle peut créer aussi de véritables tumeurs polypeuses (fig. 314, p. 672).

Symptômes. — Les malades atteints de cette affection se plaignent d'une obstruction des fosses nasales ; mais s'ils sont encore à la *période* congestive, leur fosse nasale n'est pas *bouchée d'une façon permanente* ; il se produit même des variations individuelles curieuses, causées par des influences nerveuses, mécaniques, thermiques, etc., explicables par la propriété congestive de la pituitaire altérée.

L'enchifrènement, le nasonnement, la gêne de la respiration, la perte de l'odorat, de l'ouïe, à des degrés divers, sont la conséquence de cette obstruction des voies respiratoires.

Les malades accusent encore un écoulement abondant par les fosses nasales ; le liquide sécrété est de nature variable ; rarement il est aqueux, plus souvent il est muqueux, muco-purulent (inodore), ou purulent (à odeur fade), surtout chez les enfants (5).

Par la rhinoscopie antérieure ou postérieure, il est facile de constater les saillies rougeâtres, qui flottent sur les cornets inférieurs comme « un vêtement trop large » ; ces épaississements partiels peuvent être recouverts de croûtes, dont le décollement amène une légère hémorragie.

Diagnostic. — Il faut éviter de confondre l'hyperplasie partielle de la pituitaire avec un *polype*. Elle en diffère par le siège, au niveau du cornet inférieur, par une coloration beaucoup plus rouge, et par l'absence d'un pédicule circonscrit ; avec un stylet glissé entre le plancher des fosses nasales et la tumeur

(1) Moldenhauer, *loc. cit.*, p. 87.

(2) G. Laurens a bien étudié sous le nom « Les queues de cornet », cette localisation du catarrhe chronique, son anatomie pathologique, ses symptômes et son traitement. (*Arch. int. laryng.*, janvier-février 1896).

(5) Ce ne seraient pas les seuls troubles fonctionnels : des *maux de tête*, de *l'inaptitude au travail*, de la *diminution de la mémoire*, un *sommeil troublé par des cauchemars* (Ottokar Chiari) ont été attribués encore au coryza chronique hypertrophique.

qu'on soulève, on peut s'assurer qu'elle repose par une large base sur la surface convexe du cornet inférieur.

L'inflammation chronique de la pituitaire est quelquefois symptomatique de la présence d'un corps étranger, de l'existence d'un néoplasme, ou d'un processus destructif; il faudra, dans ces cas, rapporter à sa véritable cause le catarrhe nasal chronique.

Le diagnostic de la propagation du coryza chronique au pharynx nasal est facile en se basant sur l'*abondance de la sécrétion et sa nature*. Derrière le voile du palais, on aperçoit un gros peloton de mucus grisâtre, tantôt visqueux et formant une couche grisâtre mince, tantôt purulent avec des croûtes.

Tornwaldt [1], qui a attribué le catarrhe chronique du pharynx à des lésions de la bourse pharyngienne, considère comme caractéristique de l'hypersécrétion de cette glande, la disposition du mucus en traînée, adhérant à la paroi postérieure du pharynx, la partie antérieure de la voûte restant nette de toute sécrétion [2].

Des troubles auditifs (insuffisance de la ventilation de l'oreille moyenne) accompagnent ordinairement le catarrhe rétro-nasal chronique.

Traitement. — Il va sans dire qu'il faut commencer par la recherche et la suppression de la cause du coryza chronique. On modifiera une hygiène défectueuse; on préviendra le malade de l'inefficacité de tout traitement tant qu'il n'aura pas changé de profession, lorsque celle-ci est la cause du mal. Quant aux lésions nasales, polypes muqueux, empyème sinusal, végétations adénoïdes, déviations de la cloison, leur traitement préalable s'impose. De même on s'attaquera aux lésions viscérales pouvant entretenir la stase sanguine de la muqueuse nasale. On traitera les maladies générales, diabète, albuminurie, dont le coryza n'est qu'un symptôme. Quant aux diathèses scrofuleuses, arthritiques, à l'anémie, elles devront être prises en considération avant tout traitement local.

Localement, la première condition est de débarrasser les fosses nasales de toutes leurs sécrétions, par des irrigations répétées plusieurs fois par jour; on se servira d'eau tiède (25 à 30 degrés centigrades) additionnée de bicarbonate de soude, de sel gris ou d'acide borique.

Pour modifier l'état de la muqueuse, on aura recours aux applications topiques astringentes, antiseptiques ou caustiques. Les pommades au tannin, à l'iodol, au dermatol à 1/10 suffisent dans les cas légers. Les poudres associées au sucre de lait sont plus actives que les pommades : on emploiera le tannin, l'acétotartrate d'alumine comme astringents; l'iodol, le dermatol, l'aristol, comme

(1) Tornwaldt, *Ueber die Bedeutung der Bursa pharyngea*, Wiesbaden, 1885.

(2) Tornwaldt admet deux sortes de lésions : la suppuration de la bourse, la transformation kystique de ce diverticule. Cet auteur insiste sur une série d'états morbides locaux ou à distance, réflexes (gonflement de la muqueuse nasale, pharyngite granuleuse, gastrite catarrhale chronique, catarrhe laryngé et bronchique, asthme, sensation douloureuse de pression au niveau du sternum, à la hauteur de la 2e et 3e côte, maux de tête dans les régions frontale, temporale, occipitale ou vers la nuque), qu'il considère comme liés à l'inflammation de la bourse pharyngienne. Le seul moyen de guérir ces états réflexes est de cautériser au nitrate d'argent, ou au galvano-cautère, la paroi enflammée ou kystique de la bourse. Ces idées ne sont pas encore définitivement acceptées, elles ont été combattues dans une publication récente de Pœlchen (*De l'anatomie de la cavité naso-pharyngienne. Arch. de Virchow*, t. CIXX, p. 118, et *Arch. de laryngol. et de rhinol.*, 1er oct. 1890), pour lequel la bourse pharyngée n'est pas un organe à part, mais une simple fossette, qu'il appelle fossette naviculaire, sorte de *foramen cæcum*, plus ou moins profond, qui se continue parfois dans l'épaisseur de l'apophyse basilaire.

antiseptiques; le nitrate d'argent fondu et pulvérisé à 1/50 ou à 1/100 comme caustique. A tous ces moyens les badigeonnages sont encore préférables; on les fera à la glycérine iodée (iode métallique, iodure de potassium, 50 centigrammes à 1 gramme, glycérine 25 grammes), au nitrate d'argent (de 1-5 pour 100).

Les hypertrophies partielles, les hypertrophies étendues de la rhinite hypertrophique sont justiciables du traitement chirurgical.

Dans l'hypertrophie diffuse, pour détruire les épaississements de la pituitaire, nous avons à notre disposition la cautérisation, soit chimique, à l'acide trichloracétique et à l'acide chromique, soit galvanique celle-ci se fait ou en surface ou en profondeur et, dans ce dernier cas, on pratique soit l'ignipuncture, soit la cautérisatio linéaire au moyen d'un cautère cutellaire. L'électrolyse, enfin, donne de bons résultats [1].

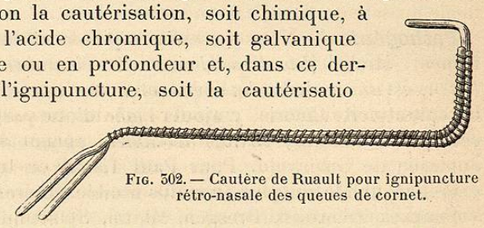

Fig. 502. — Cautère de Ruault pour ignipuncture rétro-nasale des queues de cornet.

Les épaississements circonscrits à forme pédiculée sont justiciables de l'anse chaude ou galvano-caustique. Suivant l'état, la perméabilité des fosses nasales, on enlèvera l'extrémité postérieure du cornet inférieur par voie nasale ou, exceptionnellement, par voie buccale. On peut aussi pratiquer l'ignipuncture des queues de cornet par la voie rétro-nasale sous le contrôle du miroir rhinoscopique, après application du releveur du voile.

IV

DE L'OZÈNE

Synonymie. — Rhinite *chronique fétide*, rhinite *atrophiante*, *ozène simple*.

Historique. — Les anciens ne pouvaient ignorer l'existence de l'ozène et ils l'attribuaient à une *humeur âcre et putrescible et à la corruption des os*.

Pendant tout le siècle passé et même au commencement de celui-ci, le mot ozène est demeuré synonyme de *coryza ulcéreux*; la fétidité particulière de l'haleine, la punaisie, étaient considérées comme symptomatiques, et il y avait un ozène vénérien, un ozène syphilitique, scrofuleux, nerveux, carcinomateux, sarcomateux.

Mais un examen plus attentif vint démontrer qu'*ozène* et *ulcération nasale* n'étaient pas synonymes, que l'un existait sans l'autre; d'autres théories s'imposaient et c'est alors « que l'ulcère fut le bouc émissaire immolé sur l'autel de la science [2] ». Trousseau compare la fétidité des sécrétions nasales chez les ozéneux, à la fétidité de la sueur des pieds et des aisselles, à la fétidité des sécrétions vaginales.

Les études rhinoscopiques, en faveur depuis bon nombre d'années déjà,

(1) P. Hélot, *Annales des maladies de l'oreille, du larynx*, etc., mars 1896.

(2) S. Marano (de Naples), *Recherches historiques et bactériologiques sur la nature de l'ozène. Arch. de laryngol. et de rhinol. de Ruault et Luc*, t. III, n° 2, p. 59, avril 1890. — Ce travail, des plus intéressants, nous a fourni beaucoup de matériaux, pour la rédaction de cet article; il contient une bibliographie des plus complètes, à laquelle nous renvoyons.

[GÉRARD-MARCHANT.]