révélera toujours par des troubles de la déglutition et de la phonation qu'elle détermine; mais c'est la destruction des os qui, comme le vomer et les os propres, constituent la charpente du nez, qui détermine les déformations les plus caractéristiques de la région, en amenant un affaissement de l'organe (fig. 311).

Nous avons assez insisté sur les caractères du *nez syphilitique* pour ne plus y revenir. Disons seulement que, en dehors des difformités grossières, telles que le *nez en lorgnette*, Fournier rattache à la syphilis héréditaire des difformités plus minimes, qui consistent plutôt en une malformation légère, telle que le nez camard, dans lequel la base est simplement un peu élargie et déprimée.

Le diagnostic de la syphilis tertiaire du nez est d'une importance extrême, car un diagnostic précoce permet d'instituer à temps un traitement, grâce auquel on pourra prévenir la plupart des complications. Aussi, en présence d'un coryza chronique persistant, doit-on toujours, même en l'absence de fétidité de l'écoulement, songer à la syphilis et examiner les fosses nasales.

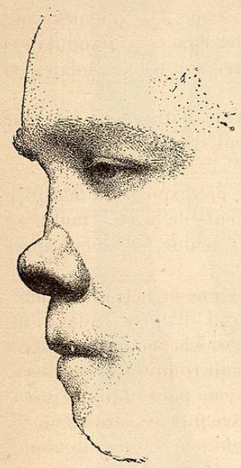

Fig. 311. — Variété de déformation nasale.

L'aspect seul des ulcérations ne permet pas d'affirmer leur nature, et ce n'est qu'en tenant compte des signes concomitants et des antécédents qu'on fera le diagnostic.

Dans les cas de syphilis héréditaire, s'il s'agit d'un nouveau-né, on recherchera les syphilides cutanées ou muqueuses, surtout au niveau des fesses et de l'anus, où elles manquent rarement. S'il s'agit d'un sujet plus âgé, on examinera le voile du palais et les dents pour y rechercher les lésions décrites par Hutchinson. On s'informera avec le plus grand soin si, dans son enfance, le malade n'a pas été sujet à des maux d'yeux ou d'oreilles qui, avec les lésions dentaires, constituent la triade d'Hutchinson sur laquelle se fonde le diagnostic de syphilis héréditaire tardive. Enfin, dans les cas douteux, l'emploi du traitement spécifique sera d'un précieux secours.

Il y a du reste peu d'affections qui puissent être confondues avec la syphilis tertiaire des fosses nasales. L'*ozène vrai* s'en distingue facilement dans la plupart des cas, et le *lupus* seul, dans les cas très rares où il siège uniquement sur la muqueuse nasale, pourrait donner le change. Mais les lésions du lupus occupent surtout les parties antérieures de la région, tandis que les lésions syphilitiques peuvent se montrer partout; l'ulcération du lupus présente un caractère important : elle se cicatrise à une extrémité, tandis qu'elle s'étend par l'autre. L'existence du lupus en d'autres régions devra être recherchée avec le plus grand soin; enfin ici, comme pour toutes les lésions syphilitiques, on essayera le traitement spécifique qui seul quelquefois, dans les cas difficiles, permet de faire le diagnostic.

La syphilis nasale n'est pas reconnaissable uniquement pendant sa période d'activité. La *déformation du nez* qu'elle laisse à sa suite, dans les cas graves, est tellement caractéristique qu'elle ne saurait être confondue avec aucune autre, et qu'elle permet, à elle seule, de faire le diagnostic rétrospectif de syphilis. Le lupus détruit toute la partie inférieure du nez jusqu'au niveau des os propres,

de sorte que le nez semble tronqué, largement ouvert en avant, et a été justement comparé à un *nez de tête de mort*. Ses parois sont minces, racornies, parcheminées et donnent au toucher, suivant Hébra, la sensation d'un nez de carton. Dans la syphilis, on peut noter également des destructions plus ou moins complètes de l'organe; mais elles sont plus diffuses, siègent sans ordre dans tous les points de la région, portent surtout sur le squelette, entraînant un affaissement de la base du nez, dû à l'effondrement de la charpente osseuse. Les lésions osseuses sont au contraire exceptionnelles dans la *scrofule* et n'entraînent, pour ainsi dire, jamais un semblable aplatissement du nez. Même dans ce cas, les commémoratifs, l'existence d'autres stigmates de la syphilis, perforation de la cloison ou de la voûte palatine, cicatrices de gommes (pour la syphilis acquise), malformations dentaires et palatines (pour la syphilis héréditaire), permettront de distinguer, même après la guérison, le lupus de la syphilis.

Traitement. — *Accident primitif.* — On ramollira les croûtes par l'introduction dans les narines d'une pommade au calomel à 1/10. Puis on fera priser de la poudre de calomel et sucre de lait, à parties égales.

Accidents secondaires. — Sans négliger le traitement général, mercuriel, il faudra combattre les symptômes nasaux qui incommodent le malade. Une pommade borico-mentholée calmera la sensation de sécheresse qui accompagne l'énanthème simple : les pulvérisations de cocaïne agiront utilement contre le gonflement de la pituitaire : les érosions seront cautérisées au nitrate d'argent. Il est important de prévenir les synéchies.

Accidents tertiaires. — Naturellement, le traitement général doit être institué sans retard.

Quant au traitement local, s'il n'y a pas de séquestres, se borner à éviter la stagnation du pus, par des irrigations répétées de solutions antiseptiques, suivies d'insufflation de poudre d'iodol ou d'aristol. Les mêmes soins sont indiqués s'il y a un séquestre, jusqu'à ce que celui-ci soit mobile. Le séquestre mobile, ou complètement détaché, doit être extrait.

Syphilis héréditaire. — A côté du traitement mercuriel, il importe de rétablir la perméabilité des fosses nasales du nouveau-né atteint de coryza spécifique. On y parviendra en pratiquant souvent des injections d'eau boriquée à 3/100, ou même de sublimé à 1/5000, et en introduisant dans les fosses nasales de la vaseline au calomel.

II

DE LA TUBERCULOSE NASALE

Les observations de tuberculose de la muqueuse nasale sont peu nombreuses, puisque, dans un mémoire concis sur le sujet, Cartaz[1] n'a pu réunir que 18 faits, dont un personnel et les autres empruntés à Willigk[2], à Laveran[3],

(1) Cartaz, *De la tuberculose nasale*, Delahaye et Lecrosnier, Paris, 1887.
(2) Willigk, *Prager Vierteljahrschrift*, XXXVIII, p. 4.
(3) Laveran, *Bull. de la Soc. méd. des hôp.*, 1876, t. XIII, p. 394.

à Spillmann[1], à Riedel[2], à Millard[3], à Volkmann[4], à Weichselbaum[5], Berthold senior [6], Sokolowski [7], Tornwaldt [8], Max Schieffer et Dietrich Nasse [9], à Ruault, à Riehl [10]. Dans un mémoire récent, Plicque [11] arrive au chiffre de 40 observations : cet auteur admet avec raison deux grandes formes de tuberculose nasale : la *tuberculose proprement dite* et le *lupus*.

Willigk n'a rencontré cette localisation de la tuberculose qu'une fois sur 476 autopsies et Weichselbaum 2 fois sur 164 nécropsies, également de tuberculeux.

Il s'agit, la plupart du temps, de sujets ayant une tare héréditaire tuberculeuse, et atteints eux-mêmes de tuberculose avancée.

La tuberculose nasale se présente sous deux formes principales, distinctes aussi bien comme forme clinique que comme origine :

1° *La forme végétante, gommeuse, ou granulome tuberculeux*;

2° *La forme ulcéreuse.*

La *forme végétante* de la tuberculose nasale est véritablement la *forme primitive*. Elle se développe souvent chez des individus bien portants, qui ne présentent, en général, aucune autre localisation bacillaire.

Son siège de prédilection presque exclusif est la cloison cartilagineuse. Les granulations ne s'attaquent à la partie antérieure du cornet moyen et à son vestibule que dans les cas très avancés, à tumeur volumineuse, ou dans les cas de récidive (Hajek)[12]. La tumeur offre une surface irrégulière, granuleuse, bosselée, largement pédiculée, saignant au moindre attouchement; elle obstrue l'entrée de la fosse nasale, souvent des deux côtés. Le stylet, en s'y enfonçant, peut arriver sur le cartilage quadrangulaire mis à nu, parfois même le traverser à la faveur d'une perforation dissimulée par des fongosités. Plus tard, cette tumeur s'ulcère; au-dessous des croûtes qui la dissimulent, on trouve alors une large perforation de la cloison cartilagineuse, cerclée d'un tissu végétant, exubérant. A ce moment, les ganglions sous-maxillaires s'engorgent.

La *tuberculose ulcéreuse*, plus fréquente que la précédente, connue depuis plus longtemps, est une localisation *secondaire* de la tuberculose chez des malades cachectiques, au stade ultime de la tuberculose pulmonaire ou laryngée. L'ulcération, généralement unique, dit Cartaz, plus ou moins arrondie, variable comme étendue et pouvant atteindre le diamètre d'une pièce de 1 franc, siège sur la cloison, à peu de distance de l'ouverture nasale, 1 centimètre à 1 centimètre 1/2; parfois, elle est tout à fait à l'entrée des narines, mais elle se continue sur la lèvre, formant alors une ulcération cutanéo-muqueuse; elle s'étend de la cloison sur la muqueuse du plancher des fosses nasales, et il semble que ce soit dans le sillon formé par l'union de ces deux parois, horizontale et verticale, que se forme

(1) Spillmann, Thèse d'agrépation, 1878.
(2) Riedel, *Deutsche Zeits. für Chir.*, p. 56, 1878.
(3) Millard, *Bull. de la Soc. méd. des hôp.*, 1881.
(4) Volkmann, *Sammlung klin. Vorträge*, n° 168.
(5) Weichselbaum, *Allgem. Würtemb. med. Zeit.*, n° 27, 1881, et *Centralblatt für Chir.*, 1882.
(6) Berthold senior, *Berliner klin. Wochenschrift*, n° 40, 1884.
(7) Sokolowski, *Gazeta Lekarska*, n° 15, 1885.
(8) Tornwaldt, *Deutsche Arch. für klin. Med.*, XXVII, 1800, p. 586.
(9) Max Schieffer et Dietrich Nasse, *Tuberkelgeschwulste der Nase. Deutsche med. Woch.*, 14 avril 1887.
(10) Riehl, *Wiener med. Wochenschrift*, n° 44, 1881, et *Annales de dermatologie*, 1882.
(11) Plicque, *De la tuberculose des fosses nasales. Archives des mal. de l'oreille, du larynx, etc.*, décembre 1890.
(12) Hajek, *Tuberculose de la muqueuse nasale. Internationale klinische Rundschau*, 1892.

la première effraction de la muqueuse. Luc a observé un cas d'infiltration tuberculeuse limitée aux cornets.

Le *fond de l'ulcère* est d'un gris rougeâtre, pâle, recouvert par un peu de muco-pus plus ou moins visqueux, et coloré; des amas caséeux sont fixés sur certaines anfractuosités de l'ulcère, tandis que sur d'autres se voient en relief de fines granulations grisâtres, représentant des tubercules non encore ramollis (Riedel). D'autres fois le fond est plat, peu excavé, blanchâtre, et comme gélatineux, et de ce fond émergent de petites saillies arrondies, brillantes, plus colorées (Besnier, in *Thèse Spillmann*). Ces ulcérations ont de la tendance à gagner en profondeur et à détruire le cartilage (Weichselbaum).

Les bords de l'ulcération sont déchiquetés, excavés, dentelés, comme dans le chancre mou : à la périphérie, caractère diagnostique très important, on peut voir un semis de petits points, gris, jaunâtres, tubercules en voie d'évolution, qui s'exulcèrent et donnent naissance à de petites ulcérations minuscules.

La coloration de la muqueuse à la périphérie, la nature des croûtes sur l'ulcère, les caractères de la sécrétion muco-purulente, ne présentent rien de particulier.

Tandis que dans la première forme le microscope ne révèle pas de lésions tuberculeuses nettement constituées, qu'au milieu d'un amas de cellules embryonnaires on ne trouve que quelques cellules géantes, de rares follicules tuberculeux, que les bacilles y sont presque introuvables, dans la tuberculose secondaire ulcéreuse les follicules types sont nombreux et les tissus malades fourmillent de bacilles.

En raison de sa physionomie spéciale, Lermoyez fait du *lupus* une description isolée. Il peut être primitif ou secondaire. Si l'on enlève avec précaution les croûtes dues aux grattages, on voit sur la cloison et sur la partie antérieure du cornet inférieur, des élevures rouges ou grisâtres, suivant qu'elles sont jeunes ou anciennes, molles, peu sensibles au contact du stylet, qui ne les fait pas saigner. Plus tard se montrent des ulcérations superficielles à bords plats, sans réaction de la muqueuse voisine; souvent les ulcérations se cicatrisent d'un côté, tandis qu'elles progressent de l'autre. La perforation de la cloison cartilagineuse est fréquente.

Diagnostic. — Difficile dans la forme végétante, où la lésion a souvent été prise pour un sarcome. En cas de perforation de la cloison on songe à la syphilis. En cas de doute, le clinicien dispose des trois moyens suivants, d'après leur ordre d'importance (Zamiko) : 1° le traitement spécifique qui est la pierre de touche; 2° l'examen histologique; 3° la recherche du bacille, qui, répétons-le, est souvent infructueuse.

Dans la forme secondaire, la coexistence de lésions laryngo-pulmonaires avancées vient éclairer la nature du mal.

Quant au lupus, les lésions extérieures doivent être prises en considération; l'alternance de zones cicatrisées et de zones ulcérées est caractéristique.

Traitement. — Dans la forme végétante, il faut pratiquer l'éradication totale du tissu tuberculeux à l'anse galvano-caustique et à la curette. Le curettage sera suivi d'un badigeonnage à l'acide lactique. On peut aussi avoir recours à la galvanocaustie et à l'électrolyse, suivies d'insufflations de poudre iodoformée ou iodolée.

Naturellement, un traitement général intensif sera institué.

[GÉRARD-MARCHANT.]

La forme secondaire réclame un traitement purement palliatif : irrigation faites avec douceur, pommades indifférentes (vaseline boriquée).

Le lupus de la muqueuse est justiciable du curettage suivi de l'application d'acide lactique. Au vestibule, les scarifications linéaires sont préférables. La galvanocaustie agit plus lentement.

III

ULCÈRE PERFORANT DE LA CLOISON NASALE

Sous le titre d'*ulcère perforant de la cloison nasale*, Hajek[1] (de Vienne) décrit un processus ulcératif, se développant au niveau de la région cartilagineuse de la cloison, tendant à sa perforation et offrant des caractères anatomiques et cliniques nets, qui en font une entité morbide complètement indépendante de la syphilis, de la tuberculose et du lupus : aussi avons-nous donné à cette affection une place à part. Voltolini avait déjà parlé de l'*ulcus perforans*, ainsi que Zuckerkandl et Schmiegelow.

Sur les 38 cas réunis par Hajek, le siège exclusif du processus était au niveau de la région cartilagineuse de la cloison; il s'agit d'un ulcère rond, exceptionnellement ovale, et à grand diamètre antéro-postérieur, occupant *un* ou les *deux côtés* de la cloison.

L'évolution de la lésion se fait de la superficie vers la profondeur; la muqueuse d'abord grisâtre, recouverte d'une couenne, reste superficiellement ulcérée, après la chute de cette couenne (1er stade); cet ulcère s'étend au cartilage (2e et 3e stades); le cartilage est perforé progressivement, dans toute son épaisseur (4e et 5e stades); dans la période ultime, on assiste à la cicatrisation de la muqueuse, autour de la perforation (6e stade).

Après cicatrisation des bords de l'ulcère, le contour en est si net et si uni, qu'on a pu prendre ces perforations pour des lésions congénitales.

Dans le cas d'*ulcère perforant bilatéral*, le processus ne marche pas parallèlement des deux côtés, et si à droite, l'ulcère est à son 3e stade, il peut à gauche n'intéresser que la partie superficielle de la muqueuse.

Cet ulcère ne mériterait pas toujours le nom de *perforant*, et la cicatrisation de la dénudation cartilagineuse pourrait se faire avant que la perforation totale ne soit produite. Hajek cite à l'appui de cette terminaison problématique deux sujets, chez lesquels il rencontra, d'un côté de la cloison, deux surfaces cicatricielles déprimées.

Cet ulcère perforant coïnciderait assez souvent avec des lésions tuberculeuses, soit locales (Weichselbaum), soit éloignées, sans qu'on puisse incriminer la tuberculose dans le processus perforant.

Nous possédons quelques données relatives à la fréquence de l'ulcère perforant. Weichselbaum l'a rencontré dans la proportion de 4 pour 100, Zuckerkandl dans la proportion de 5,3 pour 100; la fréquence serait moindre d'après Hajek, qui admet 1,4 pour 100.

[1] Hajek (de Vienne), *Das perforirende Geschwür der Nasenscheidewand. Arch. de Virchow*, Bd. CXX, H. 3, S. 497. L'analyse de ce travail important a été faite par Luc (*Arch. de laryng. et de rhinol.*, août 1890, p. 237), et nous a servi pour la rédaction de cet article.

L'âge est sans grande influence sur cette affection, puisque le plus jeune des malades avait quinze ans, le plus âgé soixante et onze ans; les hommes sont le plus souvent atteints.

Anatomie pathologique. — L'étude histologique des lésions offre un grand intérêt. Le processus ulcératif est le résultat d'une mortification qui, débutant en un point de la muqueuse, s'étend ensuite à la fois en largeur et en profondeur, de façon à former un cône tronqué à base superficielle.

Le microscope révèle, au niveau des points en voie de mortification, des *cellules épithéliales gonflées*, tandis que *leurs noyaux* cessent d'être colorables.

« Bientôt apparaît entre elles une substance fibrillaire non colorable, qui peu à peu se substitue à elles, et au milieu de laquelle on observe parfois des points pigmentés qui seraient, peut-être, la trace d'hémorragies ayant servi de point de départ à l'ulcération. La même succession de lésions se produit dans le tissu sous-épithélial, notamment au niveau des cellules glandulaires, au fur et à mesure que l'eschare gagne en profondeur, mais à la limite de celle-ci, s'observent des lésions différentes, caractéristiques d'une inflammation réactionnelle, et consistant en accumulation de cellules embryonnaires, particulièrement autour des vaisseaux, qui se montrent distendus. Toutes les parties mortifiées, et surtout celles qui sont en voie de mortification, se montrent infiltrées de bactéries, parmi lesquelles prédominent des cocci disposés en amas ou en chaînettes. On sait que le périchondre de la cloison n'est séparé de la couche glandulaire de la muqueuse que par une très mince couche de tissu, aussi l'inflammation produite au-dessous de l'eschare de la muqueuse ne tarde-t-elle pas à déterminer une périchondrite, qui s'étend au delà des limites de la mortification de la muqueuse et prépare la nécrose du cartilage. L'extension de la mortification au cartilage est caractérisée histologiquement par l'apparition, dans la substance intermédiaire aux capsules, de petites lacunes remplies de bactéries.

« A la limite de la partie mortifiée, les capsules cartilagineuses prolifèrent et se transforment en cellules jeunes, qui préparent le processus de cicatrisation.

« Ce dernier s'opère par la formation d'un tissu conjonctif qui détermine la réunion des portions décollées de la muqueuse. Celle-ci se recouvre ensuite d'épithélium pavimenteux stratifié. »

Tous ces détails histologiques étaient indispensables pour comprendre la pathogénie de l'ulcère.

Pathogénie de l'ulcère. — L'ulcère perforant simple est bien une entité morbide définie : il ne peut être rattaché ni à la *syphilis acquise* ou *héréditaire*, ni à la *tuberculose*, ni à une *lésion nerveuse* admise par Rosenfeld.

Il se sépare de la syphilis par sa marche chronique, sa limitation exacte à une région de la cloison, sa tendance naturelle à la cicatrisation, dès que la perforation est produite. L'ulcération tuberculeuse est remarquable par son processus extensif, destructeur, et se caractérise par une infiltration, dans laquelle on retrouve le bacille de Koch. L'absence de modification de la sensibilité, qu'Hajek a recherchée sans la rencontrer, lui a fait repousser l'hypothèse d'une origine névropathique de l'affection.

Pour Hajek, comme pour Weichselbaum, il s'agit d'une *affection nécrosante diphtéritique*. Ce dernier terme prêterait à confusion, si nous ne savions que les

Allemands entendent par affection diphtéritique toutes les affections déterminant des couennes, par la mortification successive des tissus, de la surface vers la profondeur, par l'intermédiaire de bactéries [1]. Ici la bactérie spécifique est un coccus disposé soit par petits groupes, soit en chaînettes ; dans le premier cas, il s'agirait du *staphylococcus pyogenes*, et dans le second du *streptocoque pyogène*.

Ces cocci, qui existent à l'état normal dans les fosses nasales, ne se développent pas également sur n'importe quel point de la muqueuse. Ils s'attaquent là seulement où le terrain est préparé.

Or (Hajek) [1], la partie antéro-inférieure de la cloison est moins résistante, car en ce point la muqueuse présente un épithélium pavimenteux sans cils vibratiles, des glandes à orifices larges, un cartilage souvent atteint d'amincissement congénital, la transformation du cartilage hyalin en fibro-cartilage moins résistant. En ce point, l'air inspiré dépose la majeure partie des poussières dont il est chargé, et les doigts introduits dans le nez produisent des éraillures naturelles qui en favorisent l'inoculation. Toutefois, Hajek ne nie pas qu'en raison de la disproportion qui existe entre la fréquence des hémorragies nasales et la rareté de l'ulcère perforant, il y ait une lacune à sa théorie; peut-être y a-t-il là une trophonévrose encore indéterminée.

Par sa marche et son aspect, l'ulcère perforant se distingue nettement de la tuberculose et de la syphilis.

A la phase des hémorragies, il faut cautériser l'ulcération au nitrate d'argent; à la phase des ulcérations, on emploiera une pommade antiseptique.

CHAPITRE IV

TUMEURS DES FOSSES NASALES

Nous décrirons dans ce chapitre les *polypes muqueux*, les *exostoses*, les *ostéomes*, les *tumeurs télangiectasiques*, les *adénomes*, les *enchondromes*, les *papillomes* et enfin les *tumeurs malignes des fosses nasales*. Les *polypes fibreux* ou *naso-pharyngiens* rentrent dans les affections du pharynx nasal.

I

POLYPES MUQUEUX

Les *polypes muqueux* sont les plus fréquentes des tumeurs des fosses nasales. Ils furent longtemps confondus avec les autres polypes et néoplasmes de diverse nature. Levret, le premier, commença leur classification en divisant les polypes en polypes mous et polypes durs; Gerdy multiplia les types cliniques dans sa thèse de concours. En réalité, ce furent les premiers histologistes qui

[1] Nous entendons, en France, sous le nom de diphtérie, l'affection caractérisée par le bacille Klebs-Löffler.

[1] Hajek, *Ulcère perforant du septum et épistaxis habituelles. Internationale klinische Rundschau*, 1892.

mirent les polypes muqueux à leur place. Actuellement, leur étude clinique et thérapeutique est très complètement faite : leur structure a été élucidée par plusieurs travaux récents.

Gerdy, Des polypes. Thèse de concours, 1833. — W. Collas, Observ. on polype of the nose. *Dublin quarterly Journal*, Febr., May, August and November 1848. — Bryant, On some diseases of the nose which are been mistaken for a polypen. *Lancet*, Febr. and August 1867. — Thudichum, On some new methods for treatment of the diseases of the nose. *Lancet*, August and September 1868. — Follin et Duplay, t. III, 4e éd., 1880. — Joal, Rapports de l'asthme et des polypes muqueux du nez. *Arch. de méd.*, 1882, p. 440. — Chatellier, Sur l'hypertrophie chronique de la muqueuse nasale au point de vue histologique. Société de biologie, 21 janvier 1888. — Wagnier (de Lille), Sur une modification de l'anse galvanique pour le traitement des polypes muqueux insérés à la partie postérieure des fosses nasales. Société franç. d'otol. et de laryngol., 11 mai 1889. — Schiffers (de Liège), Transformations anatomo-pathologiques des myxomes du nez. Congrès internat. d'otol. et de laryngol. de Paris, 20 septembre 1889. — Bottey (de Barcelone), Structure des polypes muqueux du nez. *Ibidem*. — Nattier, Polypes muqueux des fosses nasales chez les enfants. *Ann. de la polycl.*, Paris, 1891. — Luc, De l'étiologie des polypes muqueux. *Arch.*, octobre 1895.

Anatomie pathologique. — Les polypes muqueux constituent des tumeurs mollasses, de consistance gélatinoïde, d'une couleur blanc grisâtre. Leur nom indique leur forme générale ; ils possèdent un pédicule qui peut, dans certains cas, être assez long pour leur permettre de flotter dans les cavités nasales. Quelquefois cependant le pédicule n'existe pas et le polype est presque sessile. On conçoit que leur forme varie avec leur nombre, leur siège d'implantation, leur évolution. Ils peuvent présenter des lobes, se grouper en grappes, se développer librement, ou être comprimés par les polypes voisins. Leur volume est aussi variable que leur forme : tel myxome est aussi gros qu'un œuf ; d'autres fois, ils sont de la grosseur de grains de millet; ils sont alors ordinairement multiples. Ils peuvent occuper une seule fosse nasale ou les deux à la fois.

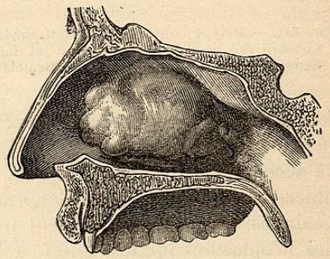

Fig. 312. — Polype muqueux, inséré par une large base sur le cornet moyen

Leur siège est à peu près constant ; ils occupent de préférence le pourtour des orifices des sinus; on les trouve le plus souvent dans le méat moyen, souvent aussi sur le bord libre du cornet moyen ; rarement ils naissent alors vers la fente olfactive; très exceptionnellement ils s'implantent sur la cloison ; ils sont inconnus sur le plancher ou sur le cornet inférieur (fig. 312). On les trouve, dans certains cas, vers l'orifice postérieur des fosses nasales, tendant à proéminer vers le pharynx, formant un groupe histologique et clinique spécial : ils s'insèrent souvent alors sur l'extrémité postérieure des cornets (fig. 313 et 314). Enfin, ils peuvent provenir des cavités voisines, des sinus maxillaires, sphénoïdaux et frontaux, comme Fergusson et Péan, Manuel Espada en ont rapporté des exemples.

A la coupe, ils donnent une sorte de suc gommeux. Au point de vue histologique, ce sont des myxomes, souvent presque purs, à substance fondamentale gélatineuse, cellules de tissu muqueux et fibrilles conjonctives. Chatellier, en étudiant le tissu de l'hypertrophie chronique de la muqueuse nasale, siégeant surtout sur les cornets inférieurs, affection bien connue cliniquement, le rapproche de celui des polypes muqueux. Il décrit dans ce tissu deux sortes d'élé-