Allemands entendent par affection diphtéritique toutes les affections déterminant des couennes, par la mortification successive des tissus, de la surface vers la profondeur, par l'intermédiaire de bactéries [1]. Ici la bactérie spécifique est un coccus disposé soit par petits groupes, soit en chaînettes ; dans le premier cas, il s'agirait du *staphylococcus pyogenes*, et dans le second du *streptocoque pyogène*.

Ces cocci, qui existent à l'état normal dans les fosses nasales, ne se développent pas également sur n'importe quel point de la muqueuse. Ils s'attaquent là seulement où le terrain est préparé.

Or (Hajek) [1], la partie antéro-inférieure de la cloison est moins résistante, car en ce point la muqueuse présente un épithélium pavimenteux sans cils vibratiles, des glandes à orifices larges, un cartilage souvent atteint d'amincissement congénital, la transformation du cartilage hyalin en fibro-cartilage moins résistant. En ce point, l'air inspiré dépose la majeure partie des poussières dont il est chargé, et les doigts introduits dans le nez produisent des éraillures naturelles qui en favorisent l'inoculation. Toutefois, Hajek ne nie pas qu'en raison de la disproportion qui existe entre la fréquence des hémorragies nasales et la rareté de l'ulcère perforant, il y ait une lacune à sa théorie; peut-être y a-t-il là une trophonévrose encore indéterminée.

Par sa marche et son aspect, l'ulcère perforant se distingue nettement de la tuberculose et de la syphilis.

A la phase des hémorragies, il faut cautériser l'ulcération au nitrate d'argent; à la phase des ulcérations, on emploiera une pommade antiseptique.

CHAPITRE IV

TUMEURS DES FOSSES NASALES

Nous décrirons dans ce chapitre les *polypes muqueux*, les *exostoses*, les *ostéomes*, les *tumeurs télangiectasiques*, les *adénomes*, les *enchondromes*, les *papillomes* et enfin les *tumeurs malignes des fosses nasales*. Les *polypes fibreux* ou *naso-pharyngiens* rentrent dans les affections du pharynx nasal.

I

POLYPES MUQUEUX

Les *polypes muqueux* sont les plus fréquentes des tumeurs des fosses nasales. Ils furent longtemps confondus avec les autres polypes et néoplasmes de diverse nature. Levret, le premier, commença leur classification en divisant les polypes en polypes mous et polypes durs; Gerdy multiplia les types cliniques dans sa thèse de concours. En réalité, ce furent les premiers histologistes qui

[1] Nous entendons, en France, sous le nom de diphtérie, l'affection caractérisée par le bacille Klebs-Löffler.

[1] Hajek, *Ulcère perforant du septum et épistaxis habituelles. Internationale klinische Rundschau*, 1892.

mirent les polypes muqueux à leur place. Actuellement, leur étude clinique et thérapeutique est très complètement faite : leur structure a été élucidée par plusieurs travaux récents.

Gerdy, Des polypes. Thèse de concours, 1833. — W. Collas, Observ. on polype of the nose. *Dublin quarterly Journal*, Febr., May, August and November 1848. — Bryant, On some diseases of the nose which are been mistaken for a polypen. *Lancet*, Febr. and August 1867. — Thudichum, On some new methods for treatment of the diseases of the nose. *Lancet*, August and September 1868. — Follin et Duplay, t. III, 4e éd., 1880. — Joal, Rapports de l'asthme et des polypes muqueux du nez. *Arch. de méd.*, 1882, p. 440. — Chatellier, Sur l'hypertrophie chronique de la muqueuse nasale au point de vue histologique. Société de biologie, 21 janvier 1888. — Wagnier (de Lille), Sur une modification de l'anse galvanique pour le traitement des polypes muqueux insérés à la partie postérieure des fosses nasales. Société franç. d'otol. et de laryngol., 11 mai 1889. — Schiffers (de Liège), Transformations anatomo-pathologiques des myxomes du nez. Congrès internat. d'otol. et de laryngol. de Paris, 20 septembre 1889. — Bottey (de Barcelone), Structure des polypes muqueux du nez. *Ibidem*. — Nattier, Polypes muqueux des fosses nasales chez les enfants. *Ann. de la polycl.*, Paris, 1891. — Luc, De l'étiologie des polypes muqueux. *Arch.*, octobre 1895.

Anatomie pathologique. — Les polypes muqueux constituent des tumeurs mollasses, de consistance gélatinoïde, d'une couleur blanc grisâtre. Leur nom indique leur forme générale ; ils possèdent un pédicule qui peut, dans certains cas, être assez long pour leur permettre de flotter dans les cavités nasales. Quelquefois cependant le pédicule n'existe pas et le polype est presque sessile. On conçoit que leur forme varie avec leur nombre, leur siège d'implantation, leur évolution. Ils peuvent présenter des lobes, se grouper en grappes, se développer librement, ou être comprimés par les polypes voisins. Leur volume est aussi variable que leur forme : tel myxome est aussi gros qu'un œuf ; d'autres fois, ils sont de la grosseur de grains de millet; ils sont alors ordinairement multiples. Ils peuvent occuper une seule fosse nasale ou les deux à la fois.

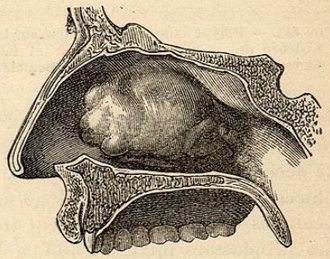

Fig. 312. — Polype muqueux, inséré par une large base sur le cornet moyen

Leur siège est à peu près constant ; ils occupent de préférence le pourtour des orifices des sinus; on les trouve le plus souvent dans le méat moyen, souvent aussi sur le bord libre du cornet moyen ; rarement ils naissent alors vers la fente olfactive; très exceptionnellement ils s'implantent sur la cloison ; ils sont inconnus sur le plancher ou sur le cornet inférieur (fig. 312). On les trouve, dans certains cas, vers l'orifice postérieur des fosses nasales, tendant à proéminer vers le pharynx, formant un groupe histologique et clinique spécial : ils s'insèrent souvent alors sur l'extrémité postérieure des cornets (fig. 313 et 314). Enfin, ils peuvent provenir des cavités voisines, des sinus maxillaires, sphénoïdaux et frontaux, comme Fergusson et Péan, Manuel Espada en ont rapporté des exemples.

A la coupe, ils donnent une sorte de suc gommeux. Au point de vue histologique, ce sont des myxomes, souvent presque purs, à substance fondamentale gélatineuse, cellules de tissu muqueux et fibrilles conjonctives. Chatellier, en étudiant le tissu de l'hypertrophie chronique de la muqueuse nasale, siégeant surtout sur les cornets inférieurs, affection bien connue cliniquement, le rapproche de celui des polypes muqueux. Il décrit dans ce tissu deux sortes d'élé-

ments cellulaires : des cellules migratrices sans grand intérêt, puis des corpuscules les uns fusiformes, à noyau simple, d'autres étoilés, à noyaux multiples, plus volumineux. Entre les cellules, très espacées, existent des fibrilles particulières, grêles, entre-croisées, disposées sans ordre, non fasciculées, se distinguant des fibrilles conjonctives par l'absence de coloration par le carmin, ne se gonflant pas par les acides, et n'ayant pas de rapports directs avec les cellules. Ces fibrilles, d'une nature difficile à établir, ont une grande affinité pour l'hématoxyline et beaucoup de couleurs d'aniline.

La structure des polypes muqueux peut présenter de nombreuses particularités : on a observé dans quelques cas, au milieu du tissu myxomateux pur, de petits kystes à contenu filant, sans paroi propre, creusés dans la substance

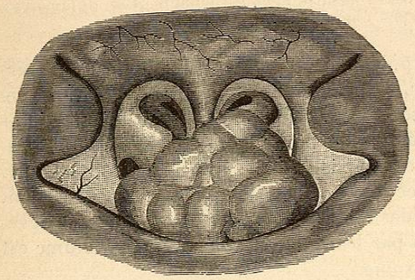

Fig. 313. — Polype muqueux développé sur la partie postérieure des cornets du côté droit et faisant saillie dans la cavité naso-pharyngienne. (Semeleder.)

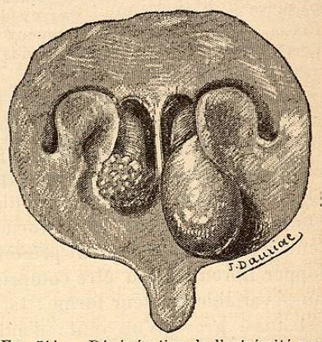

Fig. 314. — Dégénération de l'extrémité postérieure du cornet inférieur gauche. — Polype muqueux faisant issue par la choane droite. (Moldenhauer.)

fondamentale, ou développés aux dépens des culs-de-sac glandulaires (*épithélioma kystique à cellules cylindriques* (Jalaguier et Ruault, *Archives de rhin.*, 15 décembre 1887). D'autres fois, on y a décrit de véritables glandes hypertrophiées, donnant ainsi des adéno-myxomes. Ici, comme pour toutes les tumeurs bénignes ou malignes, on peut trouver des éléments de toute nature, formant des néoplasmes mixtes. Enfin, à la partie postérieure des fosses nasales, on a signalé des polypes fibro-muqueux : ce sont des *myxo-fibromes naso-pharyngiens*, mais ils ne doivent pas être confondus avec les polypes naso-pharyngiens, car leur structure est mixte, il y a toujours une partie myxomateuse. Ils naissent en effet de la muqueuse nasale, où l'élément fibreux augmente à mesure qu'elle se rapproche du pharynx.

Les *myxomes du nez* ont presque toujours un revêtement épithélial complet, qui n'est autre que l'épithélium vibratile de la pituitaire. Cet épithélium devient stratifié, sur les parties du polype, qui proéminent quelquefois au dehors. Leur pédicule part du tissu cellulaire de la muqueuse ou de la sous-muqueuse : les vaisseaux y sont très peu abondants, d'où l'absence d'hémorragies notables, à la suite de leur ablation. Pas de nerfs, d'où insensibilité complète de la masse du polype. Pas d'adhérence notable à l'os, si ce n'est pour les fibro-muqueux.

L'évolution anatomo-pathologique des polypes muqueux présente plusieurs points intéressants. Si leur accroissement est rapide, ils peuvent ou bien subir des troubles de désorganisation, ou provoquer des troubles de voisinage,

déjeter la portion cartilagineuse du nez, repousser la cloison. Le squelette osseux résiste presque toujours très bien à leur action, si différente en cela de celle des fibromes naso-pharyngiens.

Un point encore controversé est celui de leurs transformations histologiques [1]; Schiffers (de Liège) en a cité des exemples; chez des sujets ayant dépassé la cinquantaine, des polypes démontrés muqueux par l'examen histologique, auraient fini par prendre la structure et la marche des néoplasmes les plus malins

Étiologie. — La cause des polypes muqueux est fort obscure. Ils se rencontrent surtout dans l'âge adulte, et plus souvent chez l'homme que chez la femme. On a incriminé le traumatisme, mais il est rare; le froid humide, les coryzas chroniques, qui doivent être plus souvent concomitants que préexistants. On a aussi parlé d'influences diathésiques. En réalité, on ne sait rien de précis sur ce sujet. Toutefois, il est *certain que les sinusites constituent une cause locale de production de polypes*, mais il ne faudrait pas croire avec Woakes que l'*ethmoïdite nécrosante* est la condition *sine qua non* de toute production myxomateuse nasale (Luc, *loc. cit.*).

Symptômes. — Il y a, au début, peu de signes spéciaux. L'affection s'établit en général avec des troubles de coryza chronique. Le malade est enchifrené, il a des éternuements fréquents, une sécheresse particulière, et une sensation de tension dans le nez. Peu à peu une sécrétion se produit, d'abord muqueuse, tendant quelquefois à être purulente. Elle peut être mêlée de sang et, en se mouchant, le malade provoque souvent des épistaxis.

Ces phénomènes durent fort longtemps, tout en prenant de l'importance. La sécrétion est abondante. Le malade éprouve de vives douleurs, venant non des polypes eux-mêmes, mais de la pituitaire irritée par voisinage. La sensation de gêne nasale s'accentue et se localise. Le malade sent nettement l'obstruction de ses fosses nasales, généralement limitée à une seule, par où il ne peut respirer ni souffler. Les symptômes augmentent et diminuent avec les variations de l'humidité de l'air, les polypes muqueux étant fort hygrométriques. Le malade, en aspirant et soufflant, peut sentir remuer la tumeur qui ballotte. Pour certains auteurs, on percevrait même *un bruit de drapeau* au passage de l'air. Tous ces phénomènes varient naturellement avec la forme, le volume et le nombre des polypes.

A cette période, il y a déjà des troubles fonctionnels marqués, du côté des organes des sens. L'odorat diminue et disparaît, l'œil est le siège d'un larmoiement, soit par obstruction du canal nasal, soit purement réflexe. L'ouïe peut être abolie, à la suite du catarrhe de la trompe d'Eustache, résultant du passage continuel de l'air par la bouche, et de la pharyngite concomitante. Le malade dort la bouche ouverte, et avec un ronflement particulier. Les amygdales sont presque toujours engorgées, hypertrophiées et provoquent des angines conti-

[1] Nous avons observé à la Charité, dans le service du professeur Trélat, un homme de trente ans, opéré quatre ans auparavant, par le professeur Richet, de polypes muqueux des fosses nasales. Leur nombre était tel que le chirurgien de l'Hôtel-Dieu dut pratiquer l'opération de Desprez (de Saint-Quentin). Le malade entra à la Charité avec une récidive. Même opération. L'examen histologique démontra à Latteux qu'il s'agissait de sarcomes, et en moins de dix-huit mois le malade succombait à une généralisation.

nuelles. Le malade est comme hébété, et présente un facies caractéristique.

L'examen direct des fosses nasales donne alors la cause de tous les troubles éprouvés. Dans certains cas, sans instrument spécial, on aperçoit, en écartant légèrement les ailes du nez, une masse charnue, grisâtre, un peu mobile, plus apparente à l'expiration, ou si l'on fait souffler le malade. Mais il faudra en venir le plus souvent à la rhinoscopie, antérieure et postérieure. Elle permet de se rendre un compte exact de l'état des fosses nasales, et montre, en même temps que les lésions de la pituitaire, le nombre et le siège d'implantation des polypes. Dans le cas de polypes insérés à l'orifice postérieur, le doigt introduit en arrière du voile du palais, et recourbé en haut, donnera des renseignements importants : il permettra, dans des cas difficiles, de localiser le point d'implantation, et établira la consistance des polypes, en cette région souvent fibro-muqueux. Il sera encore utile de s'aider d'une sonde molle, qui, introduite dans les fosses nasales, servira à contourner et à délimiter la tumeur.

L'évolution des polypes muqueux est essentiellement chronique. Si un traitement chirurgical n'est pas institué, l'état général et l'état local s'aggravent, et des complications surviennent. Les angines deviennent permanentes. Du côté de l'appareil bronchique, des troubles graves se produisent. En plus des lésions de bronchite chronique, on voit souvent survenir des accès d'*asthme*, sur lesquels il nous faut insister. D'abord signalé par Duplay en France, par Voltolini en Allemagne, l'asthme en rapport avec les myxomes du nez a été longuement étudié de nouveau par Joal. Il résulte de ses observations que l'asthme vrai coexiste très fréquemment avec les polypes muqueux, cessent avec leur ablation, pour reprendre avec leur récidive. C'est de l'asthme nerveux, avec ses crises d'étouffements nocturnes caractéristiques, survenant sur un terrain arthritique; il peut s'accompagner aussi de longues crises d'éternuements. Tous ces phénomènes ont pour point de départ la pituitaire enflammée, et auraient comme pathogénie une action réflexe, s'exerçant par les filets centripètes du pneumogastrique.

Cet asthme entraîne à la longue des troubles emphysémateux graves, avec lésions du cœur droit. On voit, par cet exposé, combien il peut être important d'examiner les fosses nasales de certains asthmatiques.

Dans quelques cas assez rares, on observe des complications locales : par leur accroissement, les polypes peuvent déformer les ailes du nez et la cloison, abaisser le voile du palais. Le canal nasal est comprimé, et il y a un épiphora permanent. Les troubles de compression sont cependant, en somme, peu accentués et peu fréquents. Pour les polypes fibro-muqueux, on peut observer quelquefois, comme Legouest, Panas, Trélat, des troubles qui ressemblent absolument à ceux que provoquent les fibromes naso-pharyngiens.

Terminaison. — L'expulsion spontanée des polypes est fort rare, quelquefois la tumeur s'ulcère et se désagrège. Certains auteurs déclarent avoir observé la régression pure et simple. Enfin on a pu voir survenir des phénomènes de transformations dans ces tumeurs, qui prennent alors des caractères de malignité.

Diagnostic. — La couleur, la consistance spéciale, l'aspect gélatineux, l'absence d'hémorragies sérieuses, le manque de compressions locales, la chronicité, et la conservation relative de l'état général, tels sont les signes principaux sur lesquels se fonde le diagnostic des polypes muqueux.

On pratiquera toujours la rhinoscopie, dans les cas de *coryza chronique* suspect. Bien faite, elle évitera des erreurs grossières. On a pu prendre pour des polypes muqueux une *bosse sanguine*, *un abcès*, si différents par le siège, les caractères et l'évolution. On a confondu avec eux la *déviation de la cloison*. Il faut se rappeler qu'ici, à une convexité d'un côté, correspond une concavité de l'autre, et une sonde introduite dans les fosses nasales permet de le constater assez facilement; on a en plus les commémoratifs d'une lésion, qui date de l'enfance, ou qui est consécutive à un traumatisme.

L'hypertrophie chronique de la pituitaire n'oblitère jamais entièrement une des fosses nasales. L'air passe toujours, quand on fait souffler alternativement le malade de chaque côté. A l'examen rhinoscopique, la muqueuse, dans les deux fosses nasales et surtout au niveau des cornets inférieurs (queues de cornet), est beaucoup plus rouge et plus vascularisée qu'une masse polypeuse, et son contour se continue directement avec les parties avoisinantes.

Les commémoratifs, la consistance, le bruit du choc causé par un stylet, empêcheront, dans la majorité des cas, de confondre les myxomes avec des *corps étrangers* des fosses nasales. Quelquefois cependant le diagnostic est difficile, quand les antécédents précis manquent, quand les corps étrangers sont enkystés dans des replis muqueux, quand ces corps étrangers sont mous (éponge, haricot, etc.).

Les tumeurs développées dans les cavités voisines, sinus frontaux, sphénoïdaux, maxillaires, peuvent en imposer dans certains cas (voir *Abcès du sinus maxillaire* et *polypes symptomatiques*). En général, l'état de la pituitaire et les signes physiques sont différents, ainsi que l'évolution.

Un diagnostic plus délicat et plus intéressant, au point de vue clinique et thérapeutique, se pose avec les *tumeurs malignes* des fosses nasales et avec les polypes *fibreux naso-pharyngiens*.

Les *tumeurs malignes* ont pour elles leur couleur, leur opacité, leur consistance, l'absence de pédicule, l'insertion fréquente sur la cloison, les ulcérations d'odeur particulière, les hémorragies abondantes au moindre contact, la marche rapide, l'envahissement ganglionnaire et la cachexie. Il faut cependant remarquer que certaines tumeurs malignes des fosses nasales, constituées par des *épithéliomas cylindriques*, présentent longtemps les caractères physiques des polypes, pour avoir ensuite une marche et une évolution plus rapides. L'examen histologique d'un fragment enlevé pourra donner d'utiles renseignements. Les autres tumeurs, *ostéomes*, *exostoses* et *enchondromes*, se diagnostiqueront par leur consistance.

Les polypes *fibreux naso-pharyngiens* peuvent s'insérer, comme nous l'avons vu, près des orifices postérieurs, et rentrer comme structure mixte dans le groupe des polypes muqueux. Pour ce qui est des polypes naso-pharyngiens francs, l'âge et le sexe les écartent dans un bon nombre de cas. Il faut encore se rappeler que polypes muqueux et polypes fibreux peuvent coexister.

Le plus souvent, la présence d'un seul fibrome vasculaire, à large base, implantée nettement en arrière des fosses nasales, empêchera l'erreur. A une période plus avancée, les hémorragies abondantes, les déformations et les compressions caractéristiques si marquées, formeront un tableau clinique que l'examen objectif confirmera, en montrant les masses charnues, volumineuses, rougeâtres, résistantes, mamelonnées, sessiles, émettant des prolongements multiples, conservant une direction générale oblique en bas et en arrière; comme

la voûte dont ils proviennent. Tout cela se percevra surtout par le toucher digital. La consistance tendra à les différencier des fibro-muqueux.

Il faudra établir avec soin le diagnostic du *siège d'implantation* des polypes, et se rappeler qu'un polype volumineux empêche souvent d'en voir une multitude d'autres : d'où la règle de la rhinoscopie antérieure et postérieure.

Pronostic. — Les polypes muqueux ne constituent pas une affection grave par elle-même. Mais si l'on n'applique pas un traitement énergique et répété, les

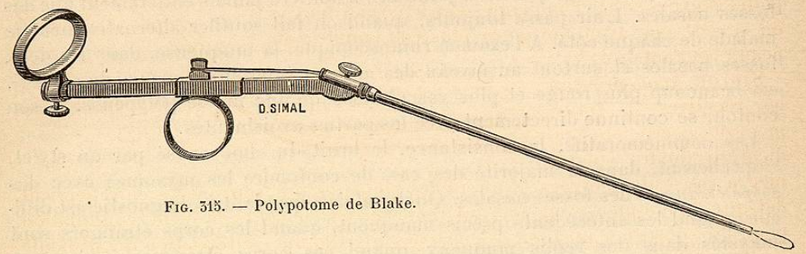

Fig. 315. — Polypotome de Blake.

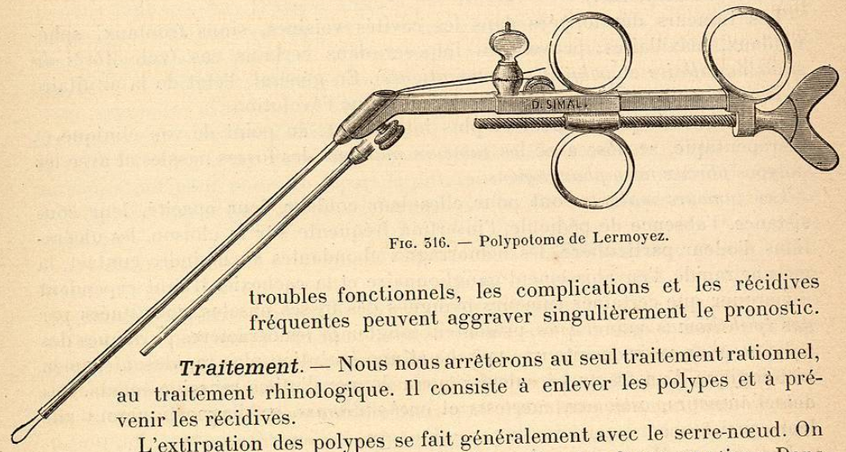

Fig. 316. — Polypotome de Lermoyez.

troubles fonctionnels, les complications et les récidives fréquentes peuvent aggraver singulièrement le pronostic.

Traitement. — Nous nous arrêterons au seul traitement rationnel, au traitement rhinologique. Il consiste à enlever les polypes et à prévenir les récidives.

L'extirpation des polypes se fait généralement avec le serre-nœud. On peut indifféremment employer l'*anse froide* ou l'*anse galvano-caustique*. Dans tous les cas, il ne faut opérer que sous le contrôle de la vue, grâce au spéculum nasi et à l'éclairage du miroir frontal.

Plusieurs modèles de serre-nœud ont été proposés, et peuvent être utilisés : ainsi ceux de Blake (fig. 315), de Chatellier, de Krause, de Ruault, etc. Lermoyez a fait construire un modèle d'un maniement commode et de stérilisation facile; il est muni d'une vis de rappel, utile pour les sections lentes (fig. 316).

Quant à la manière de conduire l'opération, elle varie suivant les cas, l'implantation des polypes, la place qu'ils laissent dans les fosses nasales; on prendra les précautions antiseptiques nécessaires, et l'on cocaïnisera la région. L'anse introduite à travers un spéculum nasal à valves séparées, le long de la cloison, ou du cornet inférieur, on cherche à embrasser l'extrémité inférieure du polype;

avec de légers mouvements de va-et-vient, on remonte aussi haut que possible, serrant doucement. Cela fait, ou bien on sectionne le pédicule en serrant lentement, c'est-à-dire, en ramenant la coulisse de l'instrument, par la flexion des doigts, sans secousse; ou bien, on arrache le polype, méthode douloureuse et exposant à des accidents.

Le pédicule du polype présente parfois une telle résistance que l'anse froide ne peut ni le sectionner ni l'arracher; il faut alors recommencer l'opération avec l'anse galvano-caustique.

Pour activer la désobstruction du nez et enlever les petits polypes sessiles implantés sur le cornet moyen, on se sert avec avantage de la pince de Lange à anneaux coupants.

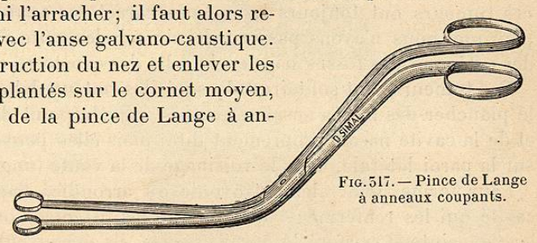

Fig. 317. — Pince de Lange à anneaux coupants.

Si l'on veut prévenir les récidives, le traitement devra être plus radical. Il faudra supprimer la cause des polypes et guérir les sinusites qui souvent les entretiennent, détruire la muqueuse malade qui renferme les éléments de cette repullulation, pour lui substituer un tissu de cicatrice infertile. La cautérisation du pédicule, inutile et dangereuse, a fait place au curettage, bien que cette dernière opération soit d'une exécution plus difficile. Elle se fait à l'aide de curettes fenêtrées ou de cuillers tranchantes telles que celles de Grünwald et celle de Lermoyez.

De même que l'extirpation des polypes, le curettage exige plusieurs séances. Il sera quelquefois utile pour la pratiquer d'une façon complète, de procéder préalablement à la résection de la tête du cornet moyen.

II

EXOSTOSES

Les fosses nasales peuvent être le siège d'*exostoses simples* prenant naissance sur la cloison, le plancher des fosses nasales, ou la voûte pharyngée (Lichtwitz, Société de laryng. de Paris, 1897) : ordinairement elles ne dépassent pas le volume d'un haricot, et elles n'occasionnent aucun trouble, aussi est-ce accidentellement que leur existence est constatée. Les exostoses ne présentent d'ailleurs aucune particularité, ni au point de vue de leur origine syphilitique, ni sous le rapport de l'anatomie pathologique.

III

OSTÉOMES DES FOSSES NASALES ET DES SINUS

Les fosses nasales et le sinus peuvent être le siège de productions osseuses spéciales, apparaissant spontanément à l'époque de l'ostéogenèse (de 15 à 20 ans), et ayant avec le squelette des connexions variant depuis l'indépendance la plus absolue, jusqu'à l'adhérence la plus intime.

[*GÉRARD-MARCHANT.*]