Les *osteomes des fosses nasales* sont des tumeurs rares ; elles siègent dans les fosses nasales, ou dans les cavités annexes (sinus), ou voisines (orbite).

Le sinus frontal est plus souvent atteint, puisque nous avons recueilli 40 observations de tumeurs de cette région [1], contre un petit nombre, dérivées des fosses nasales, des sinus maxillaire ou sphénoïdal (7 cas) [2].

Que leur siège soit nasal, frontal, sphénoïdal, maxillaire, ou même orbitaire [3], ces tumeurs ont toujours les mêmes caractères anatomo-pathologiques ; voilà pourquoi nous n'avons pas cru devoir scinder cette étude et séparer l'histoire des ostéomes des fosses nasales de celle des exostoses des sinus.

Ces tumeurs sont solitaires : lorsqu'elles ont un début nasal, elles siègent sur le plancher des fosses nasales, au voisinage du point de séparation des narines et de la cavité nasale proprement dite ; mais elles peuvent prendre leur origine sur la paroi latérale, dans le voisinage de la voûte (unguis) [4].

Leur forme, généralement ovoïde ou arrondie, s'accommode à celle de la cavité qui les renferme ; mais dès que les ostéomes ont franchi les limites de leur enceinte et perforé la paroi osseuse, ils éprouvent une gêne à leur partie moyenne, et cet étranglement au niveau du squelette nasal leur donne la forme d'*un sablier*.

Leur volume est variable ; ils peuvent atteindre la grosseur d'un œuf de poule : un ostéome enlevé par Michon mesurait près de 7 centimètres de diamètre.

La surface de ces tumeurs n'est jamais régulière, elle présente des bosselures, des mamelons, des anfractuosités séparant des éminences tuberculeuses.

D'Olivier [5] a divisé ces tumeurs, au point de vue de la consistance, en *ostéomes durs* et *ostéomes mous*, les premiers formés de tissu compact, les seconds de tissu spongieux.

Les ostéomes *durs* sont les plus fréquents. Leur dureté est supérieure à celle de l'ivoire, dit Duplay [6], et l'on a vu plus d'une fois les instruments s'émousser à leur surface sans les entamer. Ils sont formés de lamelles très minces superposées les unes aux autres et disposées en couches concentriques, de sorte que leur section rappelle exactement la coupe de certains calculs urinaires. Seulement le noyau manque et est formé de la même substance que les parties périphériques ; parfois on trouve au centre un peu de tissu spongieux (Montaz).

Dans l'exostose molle ou spongieuse, au contraire, la coque seule a la consistance des lamelles osseuses compactes : elle a, en général, une épaisseur médiocre. De sa face interne irradient, en convergeant vers le centre, une série d'aiguilles osseuses qui circonscrivent des espaces réguliers, occupés par un véritable tissu médullaire.

Quelle que soit la variété à laquelle il appartienne, l'ostéome est recouvert d'une membrane fibro-muqueuse, prolongement manifeste de la membrane pituitaire, et qui paraît jouer, par rapport à lui, le rôle de véritable périoste. Sa structure montre, à sa face profonde, un tissu de jeunes cellules susceptibles de rénovation active (Duplay).

(1) Martin, *Contribution à l'étude des tumeurs du sinus frontal*, Paris, 1888, p. 23 et suiv.
(2) Berger, *La chirurgie du sinus sphénoïdal*, Paris, 1890, p. 37 et suiv.
(3) Andrews, *Ostéomes des cavités voisines du nez. New York med. Record*, 3 sept. 1887.
(4) Montaz, *Note sur un cas d'ostéome des fosses nasales*. In *Gaz. des hôpit.*, 6 et 11 décembre 1888.
(5) D'Olivier, *Sur les tumeurs osseuses des fosses nasales et des sinus de la face*. Thèse de Paris, 1869.
(6) *Pathologie externe*, t. III, p. 840.

La structure de ces tumeurs est celle du tissu osseux normal, avec ses ostéoplastes et ses canaux de Havers.

Quels sont les rapports de ces tumeurs avec le squelette? — Follin [1] et les premiers observateurs avaient remarqué le peu d'adhérence de ces tumeurs au squelette : cette disposition anatomique était pour eux le caractère le plus saillant de ces tumeurs.

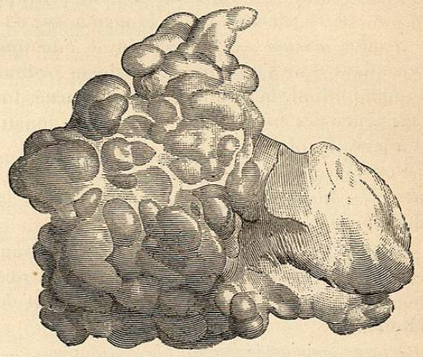

Fig. 318. — Exostose éburnée des fosses nasales extraite par les voies naturelles. (D'après une pièce du docteur Pamard.)

Dolbeau [2] pensait que l'exostose est libre dans la cavité des sinus, qu'elle est là comme une noisette dans sa coque et qu'il suffit d'une fenêtre assez large pour l'énucléer [3].

Cette variété d'*ostéomes non adhérents* (*ostéomes morts* des Allemands) existe certainement ; dans ce cas la tumeur, complètement indépendante, occupe une cavité spéciale tapissée par une sorte de muqueuse. Mais il faut être prévenu que, dans un très grand nombre de cas, la tumeur adhère au squelette.

Le *pédicule* peut être insignifiant, formé par du tissu éburné, plus souvent ostéo-fibreux, parfois traversé par une ou deux artérioles : il n'a ni la dureté, ni la résistance de la masse principale de la tumeur.

Mais souvent aussi il y a une fusion intime de l'ostéome et de la paroi osseuse ; pour enlever la tumeur, il faut la morceler (cas personnel), ou l'enlever couche par couche, avec la cisaille de Liston (Panas) [4].

L'opérateur peut donc rencontrer trois catégories d'ostéomes : a, *libres ou mobiles ;* b, *adhérents par un pédicule grêle ;* c, *fusionnés à l'os*.

La cause de ces différences nous échappe ; cependant Montaz pense qu'il existe un rapport non douteux entre l'adhérence de l'ostéome au squelette, et l'époque de la vie à laquelle il a débuté : *début pendant la jeunesse et adhérence, début à l'âge mûr et mobilité*.

Pathogénie et étiologie. — La pathogénie des ostéomes est encore bien obscure.

Cloquet regardait ces tumeurs comme des polypes ossifiés, mais cette opinion n'est plus soutenable, car on n'a jamais vu l'*ossification* véritable des polypes, tandis qu'ils se *crétifient*, ce qui est tout différent.

L'idée de Rokitansky, qui considérait les ostéomes comme des *enchondromes ossifiés*, est plus séduisante. Mais comme jamais, à aucun moment de l'évolution

(1) Follin, *Des tumeurs osseuses sans connexion avec les os*. Soc. de biol., 1850-1851.
(2) Dolbeau, *Mémoire sur les exostoses du sinus frontal*. In *Bull. de l'Acad. de méd.*, 1886.
(3) Richet, dans son rapport à l'Académie sur le mémoire de Dolbeau, fait justement remarquer que l'observation de ce dernier ne vient guère à l'appui de sa théorie. On dut déployer, en effet, dans ce cas, une telle force pour ébranler la tumeur que celle-ci se divisa en deux parties.
(4) Panas, *Revue de chirurgie*, 1885.

de ces tumeurs, on n'a pu déceler dans leur texture une cellule de cartilage, cette opinion doit être abandonnée.

Si, à l'heure actuelle, les chirurgiens sont d'accord pour placer dans la paroi nasale l'origine des ostéomes, ils discutent pour savoir s'ils sont une émanation *de l'os, ou du périoste, ou de la membrane de Schneider.*

Origine osseuse. — La théorie *de l'exostose* compte de sérieux partisans, et cependant il ne s'agit pas d'exostoses ordinaires; l'absence d'une large surface d'implantation, la nature du tissu éburné, toute différente de celle du squelette, l'existence des couches concentriques, constituent autant de caractères spéciaux et à part (Duplay).

Pour Virchow, il s'agit *d'énostoses*, c'est-à-dire d'exostoses particulières ayant pris naissance dans le diploé, et perforant la table externe de l'os pour devenir libres au dehors.

Si cette origine squelettique ne nous donne pas la clef des ostéomes indépendants, elle répond à certains faits bien observés dans lesquels l'*ostéome s'est substitué à l'os de la paroi, et a refoulé en dedans la pituitaire sans la détruire* (Montaz).

Origine périostée (1) *ou fibro-muqueuse.* — Les auteurs du *Compendium de chirurgie* avaient déjà émis l'hypothèse du développement de la tumeur aux dépens *de ces concrétions, sortes de stalactites* rencontrées quelquefois par eux sur les parois des sinus. Dolbeau a accepté cette manière de voir, qui repose aujourd'hui sur des vérifications pathologiques et anatomiques. En 1855, Verneuil a présenté à la Société de biologie le sinus maxillaire d'un jeune homme de vingt-cinq ans, sur la muqueuse duquel on voyait de petites concrétions osseuses, très adhérentes.

D'autre part, Sappey admet (*Anat.*, t. III, p. 693, 3e édition, 1877) « que ce périoste possède une très grande aptitude à s'imprégner de sels calcaires, et il a pu constater deux fois la présence d'une simple lamelle osseuse dans son épaisseur,... qui peut s'ossifier, et en s'ossifiant continue à rester indépendante de la paroi sous-jacente ».

Si la théorie de Virchow convient aux ostéomes adhérents ou fusionnés à l'os, il faut accepter l'hypothèse de l'origine périostée de ces tumeurs, pour les cas où elles sont absolument libres et indépendantes.

La cause intime du développement des ostéomes échappe absolument, et l'influence de la scrofule, de la syphilis, du traumatisme n'est nullement établie.

Une notion étiologique certaine, mais non absolue (2), est celle de l'âge : il s'agit d'une *affection ostéogénique* particulière à l'enfance et à l'adolescence, c'est en effet de quinze à vingt ans qu'on rencontre ces tumeurs.

Symptômes. — *Les ostéomes des fosses nasales* restent obscurs pendant une longue période, ne déterminant que l'enchifrènement, de la tendance aux épistaxis.

Deuxième période. — Après plusieurs mois d'évolution, la tumeur des fosses nasales a acquis un développement suffisant pour produire trois ordres de symptômes : a, *des phénomènes compressifs;* b, *des troubles d'obstruction, et* c, *des déformations.*

(1) L'hypothèse d'une périostite chronique aboutissant à une production osseuse a été abandonnée, car jamais aucun observateur n'a pu saisir sur l'os sous-jacent trace de ce travail inflammatoire.

(2) Le malade observé par Montaz avait cinquante-deux ans !

Les phénomènes compressifs sont caractérisés par des douleurs diffuses, un sentiment de pesanteur dans les narines, de la céphalalgie, des névralgies parfois opiniâtres.

L'entrave au passage de l'air par l'une des narines, la gêne de la respiration, la perte de l'odorat, constituent les troubles d'obstruction.

Les déformations portent sur l'aile du nez qui est soulevée, et sur le sillon naso-génien qui est effacé : la joue ne tarde pas elle-même à être repoussée au dehors.

Lorsque l'ostéome nasal est arrivé à produire de tels troubles fonctionnels, il est facile de constater, par la rhinoscopie antérieure, l'existence de la tumeur osseuse. On aperçoit, remplissant une des fosses nasales, un corps dur, noirâtre, résonnant sous le stylet comme un séquestre osseux ; d'autre part la cloison est déjetée du côté opposé à la tumeur.

Le doigt, introduit derrière le voile du palais, permet en outre de sentir et de toucher la partie postérieure de l'exostose, et de déterminer ainsi son diamètre. Enfin l'exploration au moyen de l'acupuncture, en montrant souvent l'aiguille tordue ou émoussée, donne la notion de la dureté excessive de la tumeur, et achève de fixer le diagnostic (Duplay).

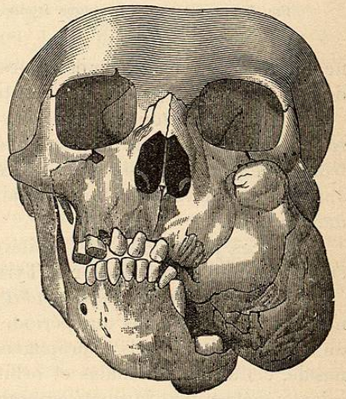

Fig. 319. — Exostose du sinus maxillaire gauche.

La muqueuse pituitaire en rapport avec l'ostéome se sphacèle, et il en résulte une ulcération qui est le point de départ d'une rhinite fétide.

Dans une dernière période, la tumeur peut franchir l'enceinte nasale (épiphora, tumeur lacrymale), repousser l'œil, en produisant de l'exophtalmie, de la conjonctivite, de l'œdème des paupières.

Les ostéomes des sinus demeurent, eux aussi, latents pendant toute la première période de leur évolution intra-cavitaire ; mais, dès que par leur volume ils exercent une compression pariétale, ils deviennent douloureux, et le siège de cette douleur, ses irradiations suivant les divers branches du trijumeau (au front, à la tempe, dans l'orbite, dans les dents), sont en rapport avec le point de départ frontal, sphénoïdal, ethmoïdal, maxillaire, des exostoses.

Les tumeurs osseuses restent généralement limitées à la cavité qui leur a donné naissance ; mais, franchissant leur enceinte, elles peuvent s'étendre aux fosses nasales, ou venir faire saillie à travers une des parois du sinus.

La région dans laquelle les ostéomes se répandent, au sortir de leur cavité, fait varier leur allure symptomatique, leur gravité pronostique ou opératoire.

Les ostéomes du sinus maxillaire, remarquables par leur volume (1), viennent souvent faire saillie au dehors, repoussant la partie externe de la joue (2) (fig. 319).

(1) Fergusson a vu un ostéome atteignant un poids de 300 à 400 grammes; la tumeur enlevée par Michon, en 1850, pesait 126 grammes.

(2) Lambl décrit une préparation du musée de Florence, consistant en une énorme tumeur osseuse, intérieurement éburnée, extérieurement en partie épineuse, en partie spongieuse,

Les ostéomes du sinus frontal, après avoir déterminé de violentes douleurs par compression des nerfs frontaux, refoulent l'œil en avant et en bas, provoquent de l'exophtalmie, de l'œdème de la conjonctive et des paupières, et même la perte de la vision [1]. A une période avancée, la paroi du sinus peut être usée, détruite en plusieurs points, comme dans le cas de Jobert, cité par Duplay (fig. 320), et l'on sent alors une tumeur dure, régulière ou mamelonnée, lisse ou rugueuse, complètement immobile, faisant saillie *sous la peau*, ou dans la cavité orbitaire [2].

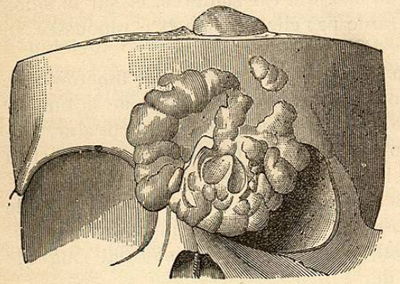

Fig. 320. — Ostéome du sinus frontal. (Musée Dupuytren.)

Les *phénomènes orbitaires* que nous venons d'esquisser sont communs aux ostéomes orbitaires et aux ostéomes du sinus frontal : il est souvent difficile de déterminer si le point de départ de la tumeur est bien dans le sinus, ou si elle n'y a pénétré que secondairement.

Cette similitude symptomatique ne doit pas surprendre, car ostéomes du sinus frontal ou ostéomes orbitaires sont de la même famille, et ils évoluent tous les deux dans la même région.

Plus graves, *surtout au point de vue opératoire*, sont les cas où l'ostéome fait saillie du côté de la cavité crânienne. Panas a opéré une femme dont l'ostéome frontal pénétrait jusque dans les méninges, et il a cité le cas de Badal, qui, après avoir enlevé la portion orbitaire de l'exostose, aurait vu le cerveau paraître dans la plaie.

Outre ces prolongements orbitaires et crâniens, l'ostéome peut envahir les cellules ethmoïdales. Berger et Tyrman [3] en ont cité 10 observations.

Les *ostéomes du sinus sphénoïdal* produiraient d'abord des compressions des nerfs optiques, et, dans une période plus avancée, après avoir perforé les parois du sinus sphénoïdal, ils se propageraient vers les cavités voisines (naso-pharynx, nasale, cellules ethmoïdales et orbites). Ces tumeurs, à croissance lente, pourraient pénétrer dans la cavité crânienne sans donner lieu à aucun phénomène subjectif; mais on pourrait observer une céphalalgie très violente (Lucke et Berger).

Diagnostic. — Il reste obscur tant que la tumeur ne fait pas saillie à l'extérieur, ou plutôt n'est pas accessible. Mais, dès que la tumeur est assez visible pour qu'on puisse apprécier tous ses caractères, sa dureté et sa consistance (stylet), son point d'attache, sa marche lente, la distinguent suffisamment des *polypes fibreux*, qui sont mous, saignants, implantés dans le naso-pharynx; et des *exostoses spécifiques*, qui sont multiples, ne dépassent jamais les dimensions d'un haricot, n'occasionnent aucun trouble et coexistent avec des lésions similaires sur d'autres points du corps.

faisant hernie hors du sinus maxillaire sous forme d'une forte massue (Virchow, *Traité des tumeurs*, t. II, 17e leçon, in Duplay, *loc. cit.*).

(1) Une malade de Panas était atteinte d'une atrophie papillaire complète : elle percevait encore la lumière, mais c'était tout (Panas, *Revue de chirurgie*, 1885).

(2) Les ostéomes du sinus frontal occupent, dans quelques cas, les deux sinus et font saillie dans les deux orbites (Obs. de Baillie, d'Evans, in thèse de Martin, *loc. cit.*).

(3) Berger et Tyrman, *Die Krankheiten der Keinbeinhohle und des Siebbeinlabyrinthes*. Wiesbaden, 1886. Voy. Thèse de Martin, *loc. cit.*

La radiographie pourra rendre des services précieux pour montrer les connexions, les attaches de la tumeur.

Un *calcul des fosses nasales*, entouré de sels calcaires, donne au stylet les mêmes sensations que l'*ostéome des fosses nasales*. Les antécédents, la dureté moindre du corps étranger qui se laisse entamer par une aiguille exploratrice, alors qu'elle s'émousse sur la tumeur osseuse, la composition des parcelles enlevées, *crétacées* dans le cas de calcul, *osseuses* dans les ostéomes, permettront, dans les cas douteux, d'approcher du diagnostic (voy. *Éclairage des cavités de la face pour le diagnostic des ostéomes du sinus maxillaire*, p. 559).

Marche. — Durée. — Terminaison. — Il s'agit d'une affection lentement progressive, qui demande des mois et des années pour se produire à l'extérieur : le fait de Hilton, d'élimination spontanée de la tumeur à travers une lame osseuse nécrosée, est tout à fait exceptionnel.

Pronostic. — Une tumeur qui s'accroît constamment, qui ne rétrograde jamais, qui dans son développement produit des compressions et des déformations graves, qui pousse des prolongements dans les cavités voisines et jusque dans le crâne, qui nécessite toujours, à un moment donné, une intervention chirurgicale difficile, aléatoire et dangereuse, est une tumeur entachée d'un pronostic sévère.

Traitement. — L'extirpation est la seule opération qui convienne aux ostéomes nasaux et maxillaires; mais, comme l'a dit Dolbeau, on doit intervenir sans retard dès qu'on a la certitude de l'existence d'un ostéome : dans de pareilles conditions, grâce à une large fenêtre qu'il faut savoir se ménager (par le sillon naso-génien ou la fosse canine), il sera possible d'arracher la tumeur d'un seul bloc. Vouloir fragmenter une tumeur d'une dureté d'ivoire, c'est s'exposer à briser les instruments, à fracturer les os voisins en prenant point d'appui sur eux.

Dès que la brèche osseuse est jugée suffisante pour permettre l'issue de l'ostéome, il faut le saisir avec un davier, le mobiliser et l'amener au dehors.

Malheureusement, ces considérations opératoires ne sont pas applicables aux ostéomes du *sinus frontal et sphénoïdal*; ces tumeurs sont si adhérentes, qu'il faut de grands efforts pour les ébranler : leur ablation peut, dans les cas de prolongement crânien, ouvrir la cavité du crâne et mettre à nu les méninges (Panas) et le cerveau (Badal) : il n'est donc pas étonnant que la mortalité opératoire soit très grande : elle est de 30 pour 100 dans la statistique de Berlin pour les cas opérés.

Aussi Panas, justement impressionné par ces cas malheureux, appréciant, d'autre part, que la marche des exostoses est lente, souvent stationnaire, conseille-t-il d'*attendre le plus possible avant d'intervenir*. L'ostéome menace-t-il la vision? Il faut faire la résection partielle. L'œil est-il perdu? Il faut l'énucléer.

Il n'y a donc pas de règle de conduite uniforme en face d'un ostéome : s'il est intra-nasal, maxillaire, on agira comme le conseille Dolbeau, mais s'il s'agit d'un ostéome frontal ou sphénoïdal, si surtout on soupçonne un prolongement intra-crânien, il faudra savoir s'abstenir ou procéder économiquement au fur et à mesure des nécessités pathologiques, pour ne pas s'exposer à des complications mortelles.

[GÉRARD-MARCHANT.]

IV

ANGIOMES DES FOSSES NASALES

Les *angiomes vrais* des fosses nasales sont des tumeurs rares, si on a le soin de ne pas les confondre avec les *ectasies veineuses de la cloison* (Villedary, th. Bordeaux, 1887), ou avec les *fibromes vasculaires*, primitivement développés dans le pharynx nasal et ayant envahi les fosses nasales, ou avec les *polypes hémorragiques*, résultat de l'organisation du caillot provenant d'hémorragies sous-muqueuses [1].

Roe [2] (de Rochester), Jarvis [3], Luc [4], etc., ont successivement étudié cette variété de tumeurs vasculaires. Dans un mémoire qui nous a beaucoup servi pour la rédaction de cet article, Luc a eu le mérite de séparer les angiomes vrais des fibromes naso-pharyngiens vasculaires : il a pu réunir ainsi *neuf cas d'angiomes vrais*, sur lesquels il a basé un « essai » de description nosologique.

Egger nous a fourni une étude très complète des faits les plus récents (1897, *loc. cit.*)

Étiologie. — Les renseignements tirés du sexe, de l'âge, ne fournissent rien de saillant ; nous ignorons aussi absolument les causes occasionnelles de cette affection : le malade observé par Verneuil avait, indépendamment de son angiome nasal, une série de nævi (face, muqueuse buccale).

Anatomie pathologique. — Une seule fosse nasale est atteinte, le plus souvent la gauche (7 fois sur 9). Le point d'implantation a lieu, le plus fréquemment, par une large base, sur la partie supérieure de la cloison et parfois aussi sur la voûte et les cornets supérieurs [5].

Dans les seuls faits où il existe une description histologique (Clinton Wagner, Delavan, Roe, Luc, Egger), on trouve associés les tissus *myxomateux et caverneux* : la tumeur observée par Clinton Wagner n'était pas homogène ; on y trouvait des parties myxomateuses, fibro-myxomateuses et caverneuses ; dans le fait

[1] Egger, *Contribution à l'étude des tumeurs vasculaires de la cloison nasale.* Communication a la Société française d'otologie, de laryngologie et de rhinologie, 6 mai 1897. In *Annales des maladies de l'oreille, du larynx, du nez et du pharynx*, juin 1897. — Ce travail, avec une observation personnelle complète, avec examen histologique, contient une revue des cas les plus récents de tumeurs vasculaires des fosses nasales (Ricketts, Cobb, Schwager, Imasz, Burckhardt, Lange, Schadewaldt, Alexander, Scheier, Heymann, Noquet, Bard).

Nous sommes heureux de pouvoir remercier le docteur Egger des matériaux qu'il a bien voulu nous fournir pour la rédaction de différents articles de cette deuxième édition.

[2] Roe, *New York med. Journal*, 15 janvier 1886. — Travail renfermant une observation personnelle et un résumé des faits observés et publiés par *Verneuil* (1875), par *Clinton Wagner* (1884), par *Seiler*, *Delavan* (voy. l'indication bibliographique dans Luc).

[3] Win. C. Jarvis, *Vasculars Tumors of the nasal passages, and their treatment by crushing with the cold snare, with the history of a successful case.* In *Internat. Journal of surgery and antisept.*, vol. I, n° 1, janv. 1888, analysé par Lefferts, in *Centralbl. of laryng.* 1888-1889, p. 378.

[4] Luc, *Contribution à l'étude des angiomes des fosses nasales.* In *Arch. de laryngol.*, n° 6, et Société clinique de Paris, 1890. — Cet important travail contient deux observations personnelles. — Consultez encore H. Burkhardt, *Angiome der Nasenscheidewand. Bericht über den Betrieb des Ludwigs Spitals Charlottenhilfe*, Stuttgard, t. II, 1884-1886.

[5] Roe (*loc. cit.*) fait remarquer, à ce propos, que ces tumeurs caverneuses ne s'insèrent pas sur les points des fosses nasales où existe du tissu caverneux (muqueuse du cornet inférieur et partie inférieure de la cloison).

de Roe, il y eut une dégénérescence *angio-myxo-sarcomateuse*. On voit donc que l'*angiome vrai* est extrêmement rare.

Symptômes. — L'obstruction d'une fosse nasale, des épistaxis graves, à répétition et toujours par la même narine, constituent souvent les seuls phénomènes du début.

La tumeur qui se présente dans la fosse nasale est arrondie, irrégulière, à surface lisse, de couleur rouge ou bleu foncé, élastique, rénitente : elle s'attache, par une large base, à la partie supérieure des fosses nasales.

Des battements et des mouvements d'expansion synchrones à la systole cardiaque peuvent exister (Verneuil, Roe). La piqûre la plus fine, faite à la tumeur, occasionne un écoulement sanguin qui n'a aucune tendance à s'arrêter spontanément (Jarvis, Luc).

Diagnostic. — La confusion avec un polype muqueux serait à craindre, si on négligeait de tenir compte de la couleur violacée de la tumeur, des épistaxis à répétition, du peu de mobilité de la tumeur et de sa large insertion sur la cloison. Cette méprise serait fâcheuse, car toute intervention se compliquerait d'une hémorragie grave (Luc).

Pronostic. — Il est sérieux, en raison des hémorragies spontanées et opératoires, des récidives, de la transformation possible de la tumeur en sarcome.

Traitement. — Les procédés les plus divers (fer rouge, serre-nœud, anse galvano-caustique, bistouri, curette et acide chromique comme hémostatique), ont été employés pour la destruction ou l'ablation des angiomes vrais : l'hémorragie étant ici l'accident à redouter, il faut tout mettre en œuvre pour l'éviter (section lente, anse portée au rouge sombre, destruction de la base de la tumeur, nécessité d'un jour suffisant pour cautériser le pédicule, etc.).

L'électrolyse pourrait, peut-être, trouver dans ces cas une utile application.

V

ADÉNOMES CYLINDRIQUES

Il existe dans les cavités nasales des tumeurs constituées entièrement par l'élément glandulaire : ce sont les *adénomes cylindriques* des fosses nasales.

L'existence de ces tumeurs a été signalée par C. Robin. Verneuil en a rapporté une observation qui a été le point de départ de la thèse de Pugliese [1].

Dans les deux cas de Robin et de Verneuil, l'implantation de la tumeur était large et siégeait dans les parties supérieures des fosses nasales. Ces tumeurs diffèrent des polypes muqueux par leur consistance plus ferme et par leurs prolongements dans les cavités voisines (sinus maxillaire, orbite) : l'examen microscopique d'une parcelle de la tumeur pourra trancher le diagnostic hésitant.

Grâce à une opération large (résection partielle du maxillaire supérieur), Verneuil put, dans son cas, se mettre à l'abri d'une récidive ; mais le malade de Robin, qui avait subi plusieurs fois l'arrachement de son polype (Roux, Gosselin), succomba à une méningite.

[1] Pugliese, *Essai sur les adénomes des fosses nasales*, Paris, 1862.

[GÉRARD-MARCHANT.]