VI

ENCHONDROMES DES FOSSES NASALES

Les enchondromes primitifs sont rares et peuvent constituer des chondromes proprement dits, ou des chondromes mixtes.

Dans la première édition de cet ouvrage nous avions donné seulement les deux observations de Moldenhauer et de Morestin.

Moldenhauer (*loc. cit.*, p. 166) a observé une fois et opéré un enchondrome des fosses nasales. Son point de départ était *sur la portion cartilagineuse*; il s'était accru des deux côtés, gagnant le plancher des fosses nasales, et formait une tumeur considérable. Il s'agissait d'un garçon de café, de vingt-cinq ans, qui avait remarqué que l'aile gauche de son nez et la partie avoisinante de la lèvre supérieure grossissaient peu à peu; il respirait difficilement par le nez, et cette grosseur le gênait beaucoup pour son métier, parce qu'elle le défigurait. La tumeur reposait, par sa base à limites plutôt diffuses, sur le plancher de la fosse nasale gauche, et sur la partie antérieure et inférieure de la cloison : elle était dure, insensible, bosselée. Pour l'enlever, Moldenhauer dut fendre la lèvre supérieure, et élargir l'orifice nasal gauche en détachant l'aile gauche du nez par une incision dans le pli naso-labial. Avec les ciseaux et le bistouri il détacha la tumeur, qui se laissa séparer difficilement de la couche sous-jacente. L'hémorragie fut abondante. La tumeur *était formée dans sa totalité par du tissu cartilagineux*.

Récidive six mois après, du côté de la fosse nasale droite. Moldenhauer en pratiqua l'ablation de la même façon.

Morestin a communiqué à la Société de chirurgie, dans sa séance du 13 juillet 1888, un fait intéressant d'*enchondrome des fosses nasales*. Une jeune fille de quinze ans entre à la Pitié le 15 juillet 1888, dans le service de Verneuil, pour une tumeur de la région du sinus maxillaire gauche, grosse comme le poing d'un adulte, et s'étendant de la crête nasale jusqu'à 3 centimètres au-devant du conduit auditif externe, et dans le sens vertical, depuis la racine du nez jusqu'à l'arcade dentaire, qu'elle déprime. En haut, l'orbite est comblé, l'œil gauche est repoussé en haut, en dehors et en avant; il y a de l'exorbitisme. La vision est peu troublée.

La fosse nasale gauche est complètement obstruée. La peau est saine; la sensibilité normale.

Pas de douleurs, pas d'hémorragies, pas de vertiges, ni de céphalalgie.

L'ablation de la tumeur fut pratiquée le 23 juillet : les suites en furent très simples; la tumeur *s'implante sur la lame criblée de l'ethmoïde*. Histologiquement c'est du *chondrome pur dont les cellules sont en voie de prolifération extrêmement active*. Il faut également remarquer ici la persistance de la vision malgré l'élongation du nerf optique, et la persistance de la sensibilité des téguments au niveau de la tumeur, malgré la disparition du nerf sous-orbitaire, ce que l'auteur attribue *à la sensibilité récurrente*.

Mais depuis cette époque a paru une observation intéressante de Paul Berger, qui a été le point de départ de la thèse de M. Sicard de Planzoles sur les *enchondromes des fosses nasales* (1897).

Cet auteur considère ces tumeurs comme extrêmement graves, bien qu'elles ne possèdent pas les vrais attributs de la malignité.

La récidive est fréquente pour les chondromes purs, comme pour les chondromes mixtes, mais les premiers cependant ne paraissent pas se reproduire quand l'extirpation a été faite d'une manière complète : les chondromes mixtes ont une tendance beaucoup plus grande à la récidive, même après les opérations très largement conduites.

VII

PAPILLOMES DES FOSSES NASALES (HYPERTROPHIE PAPILLOMATEUSE)

On éprouve un grand embarras à grouper tous les faits de papillomes des fosses nasales. Faut-il les décrire comme de véritables tumeurs, des papillomes vrais, et les considérer comme des *fibromes* avec Virchow, ou ne voir dans cette lésion qu'une *hypertrophie*, qu'une *végétation papillaire* banale, et le résultat d'une *irritation* de la muqueuse, *survenant pendant la croissance, ou dans la période des altérations séniles* (Thost, *Deuts. med. Woch.*, n° 21, 1890).

Cette manière de voir, que nous adoptons, est conforme aux conceptions actuelles de l'histologie [1], et concorde avec les résultats des examens microscopiques pratiqués par Moure, Ruault et Chatellier [2].

Ainsi s'expliquent les aspects divers de ces productions, leur siège variable, leur disparition spontanée, ou leur repullulation, leur bénignité, puisqu'elles ne se généralisent jamais.

Les hypertrophies papillomateuses assez comparables aux papillomes en choux-fleurs (crête de coq) des organes génitaux, sont isolées, le plus souvent multiples; elles ont un autre siège que les polypes muqueux; on les rencontre surtout sur la muqueuse *qui tapisse le méat inférieur*; on les voit aussi soit isolées, soit en groupe sur la *face inférieure du cornet inférieur*, là où son enroulement commence; en s'accroissant, elles s'étalent dans le méat inférieur. La portion opposée de la cloison, le cornet moyen dans sa portion antérieure (Ruault) ou postérieure (Moldenhauer), peuvent également être le siège d'un nid de végétations papillaires.

Leur localisation dans *une des fosses nasales* est assez fréquente, contrairement à ce qui existe pour les polypes muqueux.

Ces végétations sont petites, et leur volume n'égale pas celui des polypes muqueux; cependant elles peuvent être *de très belle taille* (Moldenhauer), avoir le volume d'un œuf de poule (Gomperz [de Vienne], in *Monatschr. f. Ohrenheilk.*, 1889, n° 2, p. 25), avoir les dimensions d'une grosse mûre (Noquet

(1) Quénu, dans son remarquable article sur les *Tumeurs* (voy. t. I, p. 352), ne range pas les *papillomes* parmi les néoplasmes. L'hypertrophie papillaire n'est qu'une lésion banale occasionnée par une irritation du derme, tantôt simple, tantôt de nature septique, virulente, parasitaire ou non...; ce qui a pu donner le change sur leur nature véritable, c'est que parfois, sur un papillome, il se développe un épithélioma; mais la même transformation ne s'opère-t-elle pas au niveau des cicatrices, et de tous les points de la peau qui sont irrités chroniquement?

(2) Ces auteurs rattachent ces masses papillomateuses à des *rhinites hypertrophiques* circonscrites, à des *hypertrophies myxomateuses* (Société française d'otologie et de laryngologie, session annuelle, 10 mai 1889).

[de Lille], Société française d'otologie et de laryngologie. Session annuelle, 10 mai 1889), etc.

Ces hypertrophies papillomateuses donnent lieu à trois sortes d'*accidents* : des *hémorragies*, du *suintement séro-purulent*, des *phénomènes de gêne et d'obstruction des fosses nasales*, pour lesquels les malades viennent réclamer les soins du chirurgien. A l'examen, on constate que l'une des fosses nasales contient une tumeur solitaire, ou plusieurs petites masses, en choux-fleurs, framboisées, plissées, lobulées. Le moindre attouchement avec le stylet provoque un suintement sanguin. Les phénomènes d'obstruction sont, en général, peu accusés.

Cependant E. Fletcher Ingals a rapporté (au 11e congrès de la Société américaine de laryngologie, tenu à Washington les 30, 31 mai et 1er juin 1889), l'histoire d'un homme de quarante-six ans sujet à des crises de laryngo-trachéite, qui parurent être sous la dépendance d'un défaut de perméabilité de la fosse nasale gauche, causée elle-même par la présence à l'entrée de cette cavité de petits papillomes (tumeurs verruqueuses) qui, d'abord implantées sur la cloison, récidivèrent opiniâtrément à plusieurs reprises, malgré les cautérisations les plus énergiques, se montrant successivement sur la cloison, sur le plancher et sur l'extrémité antérieure du cornet inférieur.

Traitement. — Lorsque ces tumeurs ont un développement considérable, le serre-nœud ou l'anse galvano-caustique conviennent à leur ablation. Un procédé plus simple, et qui nous a servi dans les cas de petites végétations que nous avons eu à traiter, est l'*ablation à la curette tranchante, et la cautérisation du point d'implantation avec la pointe d'un thermocautère.* Il est curieux de voir avec quelle facilité ces végétations cèdent à la curette. L'anesthésie locale avec la cocaïne suffit dans le cas de tumeurs solitaires et bien accessibles; on réservera le chloroforme pour les hypertrophies papillomateuses profondes et agminées. Le traitement anté-opératoire consistera en irrigations boriquées, et après l'ablation, il sera bon de maintenir pendant quelques jours un pansement intra-nasal à la gaze au salol.

VIII

TUMEURS MALIGNES DES FOSSES NASALES (ÉPITHÉLIOMA — SARCOME — TUMEURS MIXTES

Ces tumeurs, qui sont décrites sous le nom de cancer des fosses nasales, sont constituées anatomiquement par des *épithéliomas*, des *sarcomes*, plus souvent par des *tumeurs mixtes* (*épithélio-sarcome*). Il n'existe pas d'exemple authentique de carcinome primitif des fosses nasales (Terrier, Cornil et Ranvier).

Il ne faut pas confondre ces tumeurs malignes primitives, avec celles qui naissent des os voisins et envahissent consécutivement les cavités nasales [1].

Suivant qu'il siège à l'entrée des fosses nasales (revêtement interne de la narine), ou sur la muqueuse pituitaire, l'épithélioma est *pavimenteux* ou à *cellules cylindriques*.

[1] Robert Dreyfuss (de Strasbourg) a publié un intéressant mémoire sur les tumeurs malignes épithéliales des fosses nasales. (*Arch. intern. de laryng.*, 1892.)

Cette forme se distingue par sa marche lente, mais envahissante et récidivante; nous avons observé un malade atteint d'épithélioma de la face interne de la narine : en quatorze ans, malgré trois opérations successives faites par des chirurgiens expérimentés, l'épithélioma amena la destruction de tout le nez, de la voûte palatine, d'une partie des maxillaires supérieurs, des deux globes oculaires et des parties molles correspondantes (paupières, lèvre inférieure. Ce malheureux offrait un aspect repoussant, hideux, si ces expressions conviennent en parlant d'un malade. A la place du nez, de la cloison, de la voûte palatine, existait un énorme hiatus à travers lequel on apercevait la face postérieure du pharynx et la face dorsale de la langue; cette perte de substance était bordée par des ulcérations épithéliomateuses, et surmontée de deux petites masses ovoïdes, racornies, dernier vestige des globes oculaires [1].

Les *sarcomes* des fosses nasales sont rares; ils peuvent se développer sur tous les points de ces cavités; on les a rencontrés notamment sur la cloison (fibro-sarcomes); tantôt ils prennent leur origine aux dépens de la muqueuse seule, tantôt aux dépens des os, sous forme d'ostéosarcomes.

Duplay a cité un bel exemple de sarcome fibro-plastique de la muqueuse pituitaire, et O. Weber [2] rapporte une observation de *glio-sarcome*. Durante [3] a publié un fait de tumeur mixte (*épithélio-sarcome*) observé par le docteur Luc et par nous-même.

Ces tumeurs, qui se développent généralement chez des gens âgés, se font remarquer par leur accroissement rapide et les phénomènes d'obstruction nasale qu'elles produisent. Des épistaxis répétées, une rhinite fétide, due à la décomposition de certaines parties de la tumeur, de l'anosmie, sont d'autres symptômes importants qui caractérisent ces tumeurs malignes.

Elles se présentent dans les fosses nasales sous des aspects variables; ce sont des tumeurs adhérentes, tantôt d'un blanc grisâtre, de consistance fibreuse, non ulcérées; tantôt il s'agit de proliférations polypeuses, irrégulières de forme et de volume, occupant toute une fosse nasale. Lorsque la tumeur est ulcérée, elle est formée d'une masse grisâtre, d'aspect fongueux, saignant facilement.

Ces néoplasmes ont une grande tendance à gagner les parties voisines, qu'elles repoussent quelquefois (obs. de Duplay), qu'elles envahissent le plus souvent : leur extension peut se faire à travers le squelette du nez, ou dans la cavité crânienne à travers l'ethmoïde.

Dans deux cas, dont l'un appartient à Lang [4] et l'autre nous est personnel, la tumeur vint faire saillie sur le dos du nez, sous forme d'une masse rouge, élastique, d'apparence fluctuante, simulant à s'y méprendre un abcès, une gomme. Lang fut averti de l'origine intra-nasale de la tumeur par l'existence de proliférations polypeuses intra-nasales; chez notre malade, l'obstruction de la fosse nasale, l'anosmie permirent, mais après plusieurs jours d'hésitation, d'établir le diagnostic.

L'extension cérébrale peut ne se révéler par aucun symptôme appréciable; chez le malade atteint d'épithélio-sarcome des fosses nasales (obs. Durante), et qui mourut subitement dans notre service, il existait une destruction de la

[1] Schmiegelow, *Tumeurs malignes primitives du nez*, Paris, 1885.
[2] O. Weber, Pitha et Billroth, *Handb. der allg. spec. Chir.*, t. III, p. 201.
[3] Durante, *Tumeur mixte des fosses nasales, envahissement des lobes frontaux, abcès latent du cerveau, mort subite, autopsie.* In *Arch. de laryngol. et de rhinol*, p. 150, t. III, 1890.
[4] Lang, *Tumeur maligne du nez.* Soc. impér. des médecins de Vienne, 1889, et *Archives de rhinol. et de laryngol.*, p. 509, t. II, n° 5, oct. 1885.

paroi supérieure de ces cavités, un envahissement des lobes frontaux avec un énorme abcès cérébral. Or, aucun symptôme n'avait pu permettre même de soupçonnner, ni à Luc ni à moi, cet envahissement cérébral.

Le ***pronostic*** de ces tumeurs est des plus graves. L'accroissement rapide de ces néoplasmes, leur tendance récidivante et destructive, leurs prolongements intra-crâniens les rendent redoutables à bref délai, sans compter encore les hémorragies dont ils s'accompagnent. Leur généralisation est possible, et Bouilly nous en a cité un exemple indiscutable.

Le ***traitement*** opératoire offre toujours de l'incertitude; en effet, la tolérance du cerveau peut être telle que le chirurgien ignore l'existence de prolongements intra-crâniens. De plus, il est à craindre qu'étant donnée la disposition anfractueuse et difficilement accessible des fosses nasales, les tentatives d'ablation soient incomplètes. Si l'on intervient, il faut le faire d'une façon radicale à l'aide de larges opérations préliminaires, portant sur le squelette de la face et du nez (voy. Plicque, *Annales des maladies de l'oreille*, etc., 1890, p. 141).

CHAPITRE V

VICES DE CONFORMATION ET DIFFORMITÉS DES FOSSES NASALES

Les arrêts de développement des fosses nasales caractérisés par l'*absence complète du nez*, son *dédoublement*, la *non-formation des os propres du nez, des cornets inférieurs, de l'ethmoïde, de la cloison*, etc., n'offrent pas d'intérêt pratique.

Nous envisagerons seulement les vices de conformation qui, entravant le libre passage de l'air à travers les fosses nasales, amènent une gêne dans les fonctions de la respiration, de l'olfaction, de la phonation, et entraînent, au point de vue local, un défaut d'élimination des sécrétions et une rhinite consécutive.

Nous étudierons : I. l'*occlusion congénitale ou acquise des orifices*, soit *antérieurs* soit *postérieurs*, des *fosses nasales*, et II. *les sténoses des fosses nasales*.

I. — *OCCLUSION CONGÉNITALE OU ACQUISE DES ORIFICES ANTÉRIEURS OU POSTÉRIEURS DES FOSSES NASALES*

Les anomalies congénitales sont très rares, et Moldenhauer, Hoppmann (Congrès allemand, 22 septembre 1887), n'en ont observé que quelques cas.

L'occlusion congénitale des orifices antérieurs est due à une *cloison membraneuse*, d'épaisseur variable [1] : chez le nouveau-né, la respiration et l'allaitement seraient rapidement compromis si, par une opération hâtivement faite, on ne détruisait pas cette imperméabilité nasale.

L'*occlusion congénitale des orifices* postérieurs est, au contraire, *de nature osseuse*, et peut porter sur l'un ou les deux orifices. Schrötter en a relevé dix

[1] Julio Paz, de Buenos-Ayres (*Indép. méd.*, avril 1896), a observé une imperforation congénitale du nez chez un enfant de 6 ans : la narine gauche était perméable, mais à droite existait une *mince membrane fibreuse*, qui fermait complètement la narine.

cas auxquels il faut ajouter ceux d'Hoppmann, d'Obertuschen, de Keimer, de Gottstein et d'Escat (sténose congénitale du naso-pharynx (*Arch. laryng.*, 1896).

Ces mêmes oblitérations peuvent être *acquises*; en effet, des adhérences vicieuses obstruant complètement les fosses nasales succèdent parfois à une plaie, à une brûlure, à des cautérisations, à un lupus, à la syphilis, à des gangrènes locales dans le cours d'une fièvre éruptive (rougeole, variole). Les *occlusions acquises postérieures* (*membraneuses*) compliqueraient souvent (29 fois sur 33 cas, Hoppmann) les tumeurs adénoïdes.

Le traitement chirurgical varie suivant les cas particuliers; mais ce qui est difficile ce n'est pas tant de lever l'obstacle que de s'opposer à son retour.

II. — *STÉNOSES ET MODIFICATIONS DE FORME DES FOSSES NASALES*

ANOMALIES DE LA CHARPENTE OSSEUSE OU CARTILAGINEUSE

Les fosses nasales des nouveau-nés ne présentent entre elles que des différences minimes; celles de l'adulte, au contraire, sont très dissemblables. De même, la symétrie entre les deux côtés, presque complète chez le nouveau-né, est extrêmement rare chez l'adulte. Si nous laissons de côté les influences traumatiques étudiées ailleurs, nous constatons qu'il s'agit ici surtout d'une irrégularité dans le développement des différentes parties constituant la charpente du nez. L'attention n'est d'ailleurs attirée sur ces difformités que si elles provoquent de la gêne respiratoire, si elles amènent des troubles réflexes, enfin si elles constituent un obstacle à l'examen et au traitement de parties situées plus profondément.

A. — DILATATION DU CORNET MOYEN ET DE LA BULLE ETHMOÏDALE

L'une et l'autre de ces malformations peuvent obstruer complètement le méat moyen. Toutes deux se développent aux dépens de l'espace avoisinant et modifient non seulement la forme et la lumière du côté correspondant, mais refoulent la cloison et déterminent ainsi consécutivement un rétrécissement du côté opposé.

L'examen attentif de la lésion, sa consistance un peu élastique, l'intégrité de la muqueuse qui les tapisse, ses attaches au cornet moyen, feront facilement distinguer cette bulle osseuse, provenant de la séparation des deux lamelles osseuses qui constituent le cornet moyen, et différencier cette saillie d'un ostéome, qu'elle pourrait simuler à première vue.

S'il s'agit de la dilatation de la bulle ethmoïdale, la présence du cornet moyen à sa partie interne la distingue de la tumeur précédente.

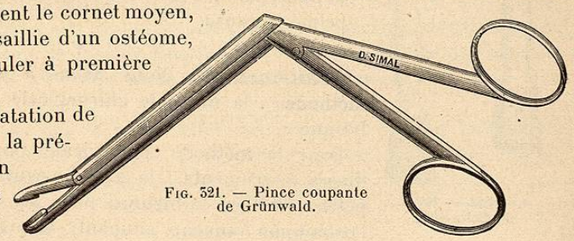

FIG. 521. — Pince coupante de Grünwald.

Traitement. — L'ablation de la bulle osseuse, provenant de la dilatation du cornet moyen, doit toujours être faite par les voies naturelles. On peut la