paroi supérieure de ces cavités, un envahissement des lobes frontaux avec un énorme abcès cérébral. Or, aucun symptôme n'avait pu permettre même de soupçonnner, ni à Luc ni à moi, cet envahissement cérébral.

Le ***pronostic*** de ces tumeurs est des plus graves. L'accroissement rapide de ces néoplasmes, leur tendance récidivante et destructive, leurs prolongements intra-crâniens les rendent redoutables à bref délai, sans compter encore les hémorragies dont ils s'accompagnent. Leur généralisation est possible, et Bouilly nous en a cité un exemple indiscutable.

Le ***traitement*** opératoire offre toujours de l'incertitude; en effet, la tolérance du cerveau peut être telle que le chirurgien ignore l'existence de prolongements intra-crâniens. De plus, il est à craindre qu'étant donnée la disposition anfractueuse et difficilement accessible des fosses nasales, les tentatives d'ablation soient incomplètes. Si l'on intervient, il faut le faire d'une façon radicale à l'aide de larges opérations préliminaires, portant sur le squelette de la face et du nez (voy. Plicque, *Annales des maladies de l'oreille*, etc., 1890, p. 141).

CHAPITRE V

VICES DE CONFORMATION ET DIFFORMITÉS DES FOSSES NASALES

Les arrêts de développement des fosses nasales caractérisés par l'*absence complète du nez*, son *dédoublement*, la *non-formation des os propres du nez, des cornets inférieurs, de l'ethmoïde, de la cloison*, etc., n'offrent pas d'intérêt pratique.

Nous envisagerons seulement les vices de conformation qui, entravant le libre passage de l'air à travers les fosses nasales, amènent une gêne dans les fonctions de la respiration, de l'olfaction, de la phonation, et entraînent, au point de vue local, un défaut d'élimination des sécrétions et une rhinite consécutive.

Nous étudierons : I. l'*occlusion congénitale ou acquise des orifices*, soit *antérieurs* soit *postérieurs*, des *fosses nasales*, et II. *les sténoses des fosses nasales*.

I. — *OCCLUSION CONGÉNITALE OU ACQUISE DES ORIFICES ANTÉRIEURS OU POSTÉRIEURS DES FOSSES NASALES*

Les anomalies congénitales sont très rares, et Moldenhauer, Hoppmann (Congrès allemand, 22 septembre 1887), n'en ont observé que quelques cas.

L'occlusion congénitale des orifices antérieurs est due à une *cloison membraneuse*, d'épaisseur variable [1] : chez le nouveau-né, la respiration et l'allaitement seraient rapidement compromis si, par une opération hâtivement faite, on ne détruisait pas cette imperméabilité nasale.

L'*occlusion congénitale des orifices* postérieurs est, au contraire, *de nature osseuse*, et peut porter sur l'un ou les deux orifices. Schrötter en a relevé dix

[1] Julio Paz, de Buenos-Ayres (*Indép. méd.*, avril 1896), a observé une imperforation congénitale du nez chez un enfant de 6 ans : la narine gauche était perméable, mais à droite existait une *mince membrane fibreuse*, qui fermait complètement la narine.

cas auxquels il faut ajouter ceux d'Hoppmann, d'Obertuschen, de Keimer, de Gottstein et d'Escat (sténose congénitale du naso-pharynx (*Arch. laryng.*, 1896).

Ces mêmes oblitérations peuvent être *acquises*; en effet, des adhérences vicieuses obstruant complètement les fosses nasales succèdent parfois à une plaie, à une brûlure, à des cautérisations, à un lupus, à la syphilis, à des gangrènes locales dans le cours d'une fièvre éruptive (rougeole, variole). Les *occlusions acquises postérieures* (*membraneuses*) compliqueraient souvent (29 fois sur 33 cas, Hoppmann) les tumeurs adénoïdes.

Le traitement chirurgical varie suivant les cas particuliers; mais ce qui est difficile ce n'est pas tant de lever l'obstacle que de s'opposer à son retour.

II. — *STÉNOSES ET MODIFICATIONS DE FORME DES FOSSES NASALES*

ANOMALIES DE LA CHARPENTE OSSEUSE OU CARTILAGINEUSE

Les fosses nasales des nouveau-nés ne présentent entre elles que des différences minimes; celles de l'adulte, au contraire, sont très dissemblables. De même, la symétrie entre les deux côtés, presque complète chez le nouveau-né, est extrêmement rare chez l'adulte. Si nous laissons de côté les influences traumatiques étudiées ailleurs, nous constatons qu'il s'agit ici surtout d'une irrégularité dans le développement des différentes parties constituant la charpente du nez. L'attention n'est d'ailleurs attirée sur ces difformités que si elles provoquent de la gêne respiratoire, si elles amènent des troubles réflexes, enfin si elles constituent un obstacle à l'examen et au traitement de parties situées plus profondément.

A. — DILATATION DU CORNET MOYEN ET DE LA BULLE ETHMOÏDALE

L'une et l'autre de ces malformations peuvent obstruer complètement le méat moyen. Toutes deux se développent aux dépens de l'espace avoisinant et modifient non seulement la forme et la lumière du côté correspondant, mais refoulent la cloison et déterminent ainsi consécutivement un rétrécissement du côté opposé.

L'examen attentif de la lésion, sa consistance un peu élastique, l'intégrité de la muqueuse qui les tapisse, ses attaches au cornet moyen, feront facilement distinguer cette bulle osseuse, provenant de la séparation des deux lamelles osseuses qui constituent le cornet moyen, et différencier cette saillie d'un ostéome, qu'elle pourrait simuler à première vue.

S'il s'agit de la dilatation de la bulle ethmoïdale, la présence du cornet moyen à sa partie interne la distingue de la tumeur précédente.

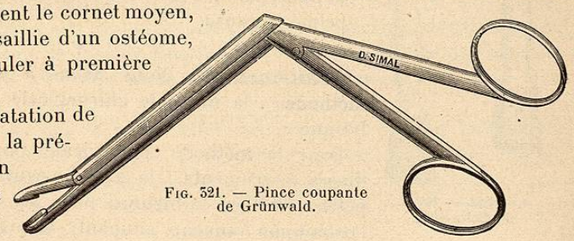

FIG. 521. — Pince coupante de Grünwald.

Traitement. — L'ablation de la bulle osseuse, provenant de la dilatation du cornet moyen, doit toujours être faite par les voies naturelles. On peut la

tenter à l'anse chaude, mais le plus souvent on aura recours à la pince coupante ou conchotome; celui de Grünwald est un des plus usités (fig. 321).

Il faut se garder de réséquer la bulle ethmoïdale, car en l'ouvrant, on risquerait de provoquer une suppuration de tout le labyrinthe ethmoïdal. On se contentera, en pareil cas, pour rétablir partiellement la perméabilité des fosses nasales, de réséquer le cornet moyen.

B. — ÉPAISSISSEMENTS PARTIELS DE LA CLOISON

Il s'agit le plus souvent de crêtes situées sur le bord supérieur du vomer. Elles occupent ce bord sur toute la longueur, ou sur certains points seulement, sous forme d'*épines*. Plus rarement, les crêtes occupent le point d'union du vomer avec les apophyses palatines ou la ligne de suture de l'ethmoïde avec le cartilage quadrangulaire.

Ces formations de crêtes sont souvent combinées avec des déviations de la cloison. Elles sont constituées habituellement par du tissu cartilagineux à la partie antérieure, par du tissu cartilagineux et du tissu osseux dans les parties profondes.

L'étiologie des crêtes de la cloison se confond avec celle des déviations; nous l'étudierons plus loin.

Les crêtes, dont beaucoup sont inoffensives, donnent cependant plus souvent lieu à des symptômes pénibles, que les déviations de la cloison. Les éperons plongeants, dont la pointe pénètre dans le cornet inférieur et peut contracter avec lui des adhérences, ont surtout une symptomatologie bruyante. La muqueuse qui les recouvre s'ulcère; il en résulte de la suppuration, des épistaxis fréquentes, et, par action réflexe, naissent de violentes migraines et des névralgies faciales dont la guérison ne s'obtient que quand on en a reconnu et supprimé la cause.

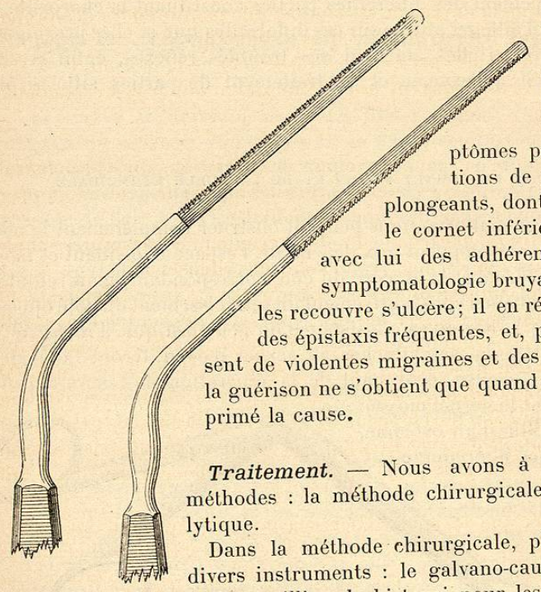

Fig. 322. — Scie de Bosworth.

Traitement. — Nous avons à notre disposition deux méthodes : la méthode chirurgicale et la méthode électrolytique.

Dans la méthode chirurgicale, plus rapide, on emploie divers instruments : le galvano-cautère est utile pour les petites saillies, le bistouri pour les épines cartilagineuses; l'ostéotome (anneau coupant) enlève les épines cartilagineuses et même osseuses. Les pinces coupantes et la gouge sont en honneur chez beaucoup de rhinologistes. L'ablation des crêtes au moyen de la scie de Bosworth donne de bons résultats (fig. 322).

Spiess, perfectionnant la méthode de Curtis et Astier, a fait construire une

série d'instruments, de trépans et de mèches actionnés par le moteur électrique. Maniés par des mains habituées, ces instruments donnent de bons résultats.

L'électrolyse, préconisée par Miot et par Garel, a pour but de faire disparaître les crêtes de la cloison sans douleur et sans effusion de sang. On emploiera la méthode bipolaire; la durée d'une séance sera d'environ quinze minutes, et le maximum d'intensité du courant de 15 à 20 milliampères.

C. — DÉVIATIONS DE LA CLOISON

Une cloison parfaitement droite est exceptionnelle chez l'adulte; cette conformation typique ne se rencontre que dans les races inférieures. Le nez de l'enfant possède également une cloison verticale; mais, à partir de sept ans, l'incurvation commence à se dessiner [1].

La déviation de la cloison affecte des formes diverses; le plus souvent, elle représente une voile gonflée par le vent. Elle intéresse plus souvent et plus profondément la portion cartilagineuse. Parfois la déviation est double, c'est-à-dire qu'une portion, la portion antérieure ou inférieure, d'une narine est convexe, alors que l'autre partie, postérieure ou supérieure, est concave; c'est la *déviation sigmoïde*.

Les symptômes subjectifs se bornent à l'obstruction nasale plus ou moins complète. Légère, lorsque la déviation est simple, elle peut prendre des proportions très marquées dans les cas de déviations sigmoïdes ou, ce qui est très fréquent, de déviation combinée avec un épaississement de la cloison.

Le nez extérieur présente souvent une petite incurvation correspondant à l'anomalie de la cloison.

Étiologie. — Trois causes peuvent provoquer des déviations du septum nasal :

1° La pression directe des parties latérales voisines anormalement développées (dilatation du cornet moyen et de la bulle ethmoïdale);

2° Les traumatismes, fréquents chez l'enfant, déterminant des fractures simples de la cloison qui, passant inaperçues, se consolident vicieusement;

3° Les troubles de développement : la cloison a une évolution indépendante de celle des parties latérales des fosses nasales. Que cette cloison tende à prendre un développement plus considérable que le cadre restreint dans lequel il doit être enchâssé le lui permet, il se passera ce qui suit : ou bien le septum s'incurvera à son point le plus faible et il en résultera une déviation physiologique, ou bien il s'arrêtera dans son développement et les matériaux destinés à son accroissement, détournés de leur destination, serviront à produire des excroissances; il en résultera les crêtes de la cloison. Naturellement les deux faits peuvent s'associer.

Il est inutile d'ajouter que le même effet mécanique se produit lorsque, la cloison ayant ses dimensions normales, c'est le cadre qui est trop petit et l'oblige à se replier; il en est ainsi, par exemple, chez les porteurs de végétations adénoïdes, dont la voûte palatine, formant une ogive très élevée, réduit notablement le diamètre vertical du nez et force la cloison à se plier.

Le diagnostic est facile à faire avec un peu d'habitude de la rhinoscopie, et en comparant les deux côtés.

[1] Sarremone *Des malformations de la cloison du nez.* Thèse de Paris, 1894.

Traitement. — Les différents modes de *traitement orthopédique* sont insuffisants et souvent insupportables.

Reste le *traitement chirurgical*. Diverses méthodes ont été proposées ayant pour but de rétablir la perméabilité des narines. Certains procédés ne s'attaquent pas à la lésion elle-même, et se bornent à rétablir le passage de l'air sans toucher à la cloison, en réduisant le cornet inférieur avec le galvano-cautère.

Les autres méthodes qui s'attaquent à l'obstacle lui-même sont nombreuses, et il est difficile d'en adopter une à l'exclusion de toutes les autres. Réthi fait, au niveau de la portion la plus convexe, une section en croix intéressant toute l'épaisseur du cartilage et opère le redressement, qu'il maintient au moyen d'un drain enveloppé d'iodoforme. Petersen fait la résection sous-périostée du cartilage dévié; ce procédé donne des résultats parfaits, mais est d'une exécution très difficile. Le procédé d'Hajek, tout en étant d'une exécution assez délicate, exige moins de minutie que le précédent : après avoir tamponné les choanes, cocaïnisé le malade, Hajek, sectionnant de part en part le cartilage quadrangulaire, le transforme en un volet qui n'est plus retenu à la cloison que par son bord ethmoïdal. On refoule alors la partie convexe du côté de la narine la plus large, et on maintient la cloison verticale par un tamponnement des deux fosses nasales.

Si l'on a affaire à une déviation sigmoïde, on se contentera d'opérer la déviation inférieure, la supérieure étant souvent inaccessible, et gênant peu le malade.

D. — SYNÉCHIES

Les synéchies nasales sont des adhérences en forme de cordons ou de membranes qui s'étendent le plus souvent entre le cornet inférieur et la cloison. Elles sont rarement congénitales, souvent acquises.

L'intégrité de la muqueuse est absolue dans les synéchies congénitales; dans les adhérences acquises, au contraire, la muqueuse présente soit des érosions, soit un tissu cicatriciel et blanchâtre.

Les synéchies se produisent quand les muqueuses en contact perdent leur épithélium. Les causes ordinaires de presque toutes les synéchies sont les cautérisations nasales.

Les synéchies ne donnent souvent lieu à aucun trouble. D'autres fois, elles entravent la respiration nasale ou donnent lieu à des troubles réflexes, tels que des migraines ou des névralgies du trijumeau.

Traitement. — Les soins consécutifs à toute intervention nasale doivent tendre à prévenir les synéchies. Une fois celles-ci produites, il faut les sectionner. Suivant leur résistance et leur consistance, on emploiera soit simplement le stylet mousse, soit les ciseaux, le couteau galvano-caustique ou la scie de Bosworth. C'est le pansement consécutif qui a le plus d'importance; il consiste à maintenir écartées avec des lanières de gaze iodoformées les deux surfaces bourgeonnantes.

TROISIÈME PARTIE

MALADIES DE L'ARRIÈRE-CAVITÉ DES FOSSES NASALES OU PHARYNX NASAL

A l'exemple de Terrier, de Kirmisson, nous consacrerons un chapitre spécial aux affections du *pharynx nasal*. Le *catarrhe naso-pharyngien* ayant été déjà étudié avec le *coryza chronique des fosses nasales*, il nous reste à décrire les *lésions traumatiques*, les *tumeurs*, les *vices de conformation et les difformités* de cette région.

CHAPITRE PREMIER

LÉSIONS TRAUMATIQUES

Les plaies du pharynx nasal sont rares et succèdent à des traumatismes intra-nasaux ou intra-buccaux; des *piqûres* (1), des *perforations par balles* du voile, ont été observées.

C'est également par cette voie nasale ou buccale que pénètrent les corps étrangers qui peuvent séjourner et rester cachés, pendant de longues années, dans cette arrière-cavité. L'*épi d'avoine d'Urbantschitsch* traversant les fosses nasales pour se fixer dans la trompe, l'*anneau d'acier d'Hickmann*, qui pendant treize ans et demi resta oublié dans le pharynx nasal, sont des exemples classiques de corps étrangers.

C'est par la *rhinoscopie*, le *toucher digital rétro-palatin* qu'on pourra déceler ces corps étrangers, qui donnent lieu à du *catarrhe naso-pharyngien*, à des abcès, à des troubles de l'*audition*, de la *phonation* et de la *respiration*.

CHAPITRE II

TUMEURS

L'étude des *tumeurs* constitue le chapitre le plus intéressant et le plus important des affections du pharynx nasal; aussi avons-nous décrit, avec quelque développement, les *tumeurs adénoïdes* et les *fibromes naso-pharyngiens*; c'est au

(1) Nous avons opéré un jeune enfant atteint d'une déchirure du voile du palais, produite par un mécanisme spécial; il courait ayant un long crayon entre les dents; il fit une chute, et la pointe du crayon, qui était intra-buccale, s'enfonça dans le voile du palais et le déchira obliquement.