Traitement. — Les différents modes de *traitement orthopédique* sont insuffisants et souvent insupportables.

Reste le *traitement chirurgical*. Diverses méthodes ont été proposées ayant pour but de rétablir la perméabilité des narines. Certains procédés ne s'attaquent pas à la lésion elle-même, et se bornent à rétablir le passage de l'air sans toucher à la cloison, en réduisant le cornet inférieur avec le galvano-cautère.

Les autres méthodes qui s'attaquent à l'obstacle lui-même sont nombreuses, et il est difficile d'en adopter une à l'exclusion de toutes les autres. Réthi fait, au niveau de la portion la plus convexe, une section en croix intéressant toute l'épaisseur du cartilage et opère le redressement, qu'il maintient au moyen d'un drain enveloppé d'iodoforme. Petersen fait la résection sous-périostée du cartilage dévié; ce procédé donne des résultats parfaits, mais est d'une exécution très difficile. Le procédé d'Hajek, tout en étant d'une exécution assez délicate, exige moins de minutie que le précédent : après avoir tamponné les choanes, cocaïnisé le malade, Hajek, sectionnant de part en part le cartilage quadrangulaire, le transforme en un volet qui n'est plus retenu à la cloison que par son bord ethmoïdal. On refoule alors la partie convexe du côté de la narine la plus large, et on maintient la cloison verticale par un tamponnement des deux fosses nasales.

Si l'on a affaire à une déviation sigmoïde, on se contentera d'opérer la déviation inférieure, la supérieure étant souvent inaccessible, et gênant peu le malade.

D. — SYNÉCHIES

Les synéchies nasales sont des adhérences en forme de cordons ou de membranes qui s'étendent le plus souvent entre le cornet inférieur et la cloison. Elles sont rarement congénitales, souvent acquises.

L'intégrité de la muqueuse est absolue dans les synéchies congénitales; dans les adhérences acquises, au contraire, la muqueuse présente soit des érosions, soit un tissu cicatriciel et blanchâtre.

Les synéchies se produisent quand les muqueuses en contact perdent leur épithélium. Les causes ordinaires de presque toutes les synéchies sont les cautérisations nasales.

Les synéchies ne donnent souvent lieu à aucun trouble. D'autres fois, elles entravent la respiration nasale ou donnent lieu à des troubles réflexes, tels que des migraines ou des névralgies du trijumeau.

Traitement. — Les soins consécutifs à toute intervention nasale doivent tendre à prévenir les synéchies. Une fois celles-ci produites, il faut les sectionner. Suivant leur résistance et leur consistance, on emploiera soit simplement le stylet mousse, soit les ciseaux, le couteau galvano-caustique ou la scie de Bosworth. C'est le pansement consécutif qui a le plus d'importance; il consiste à maintenir écartées avec des lanières de gaze iodoformées les deux surfaces bourgeonnantes.

TROISIÈME PARTIE

MALADIES DE L'ARRIÈRE-CAVITÉ DES FOSSES NASALES OU PHARYNX NASAL

A l'exemple de Terrier, de Kirmisson, nous consacrerons un chapitre spécial aux affections du *pharynx nasal*. Le *catarrhe naso-pharyngien* ayant été déjà étudié avec le *coryza chronique des fosses nasales*, il nous reste à décrire les *lésions traumatiques*, les *tumeurs*, les *vices de conformation et les difformités* de cette région.

CHAPITRE PREMIER

LÉSIONS TRAUMATIQUES

Les plaies du pharynx nasal sont rares et succèdent à des traumatismes intra-nasaux ou intra-buccaux; des *piqûres* (1), des *perforations par balles* du voile, ont été observées.

C'est également par cette voie nasale ou buccale que pénètrent les corps étrangers qui peuvent séjourner et rester cachés, pendant de longues années, dans cette arrière-cavité. L'*épi d'avoine d'Urbantschitsch* traversant les fosses nasales pour se fixer dans la trompe, l'*anneau d'acier d'Hickmann*, qui pendant treize ans et demi resta oublié dans le pharynx nasal, sont des exemples classiques de corps étrangers.

C'est par la *rhinoscopie*, le *toucher digital rétro-palatin* qu'on pourra déceler ces corps étrangers, qui donnent lieu à du *catarrhe naso-pharyngien*, à des abcès, à des troubles de l'*audition*, de la *phonation* et de la *respiration*.

CHAPITRE II

TUMEURS

L'étude des *tumeurs* constitue le chapitre le plus intéressant et le plus important des affections du pharynx nasal; aussi avons-nous décrit, avec quelque développement, les *tumeurs adénoïdes* et les *fibromes naso-pharyngiens*; c'est au

(1) Nous avons opéré un jeune enfant atteint d'une déchirure du voile du palais, produite par un mécanisme spécial; il courait ayant un long crayon entre les dents; il fit une chute, et la pointe du crayon, qui était intra-buccale, s'enfonça dans le voile du palais et le déchira obliquement.

chapitre *diagnostic des fibromes* que nous dirons un mot des *myxomes* et des *sarcomes* qu'on observe aussi dans l'arrière-cavité des fosses nasales.

1° *DES TUMEURS ADÉNOÏDES DU PHARYNX NASAL*

Le tissu adénoïde est réparti dans le pharynx nasal, au niveau de la voûte (*amygdale de Luschka*), sur la face supérieure du voile palatin et dans les trompes (*amygdale tubaire*) ; enfin, il peut s'étendre dans l'épaisseur de la muqueuse du cornet inférieur (voy. fig. 269, p. 567).

L'anatomie normale du pharynx nasal était connue depuis les descriptions de Lacauchie (1855), de Ch. Robin, et surtout de Luschka en 1868.

A *Wilhem Meyer* (1) (de Copenhague) revient le mérite d'avoir reconnu la fréquence extrême de cette affection et de l'avoir étudiée d'une manière complète. En 1879, *Lœwenberg* publiait, à Paris, une excellente monographie sur les *tumeurs adénoïdes*.

Dans deux travaux successifs, H. Chatelier (2) a étudié avec détail ce point de la pathologie du pharynx nasal; nous emprunterons beaucoup à la dernière publication de cet auteur.

Cette question a été discutée au dernier Congrès de laryngologie à propos d'un rapport du docteur Helme (1896).

Anatomie pathologique. — L'*hypertrophie du tissu adénoïde* revêt plusieurs formes macroscopiques qu'il est utile de distinguer; il faut distinguer avec Chatellier :

1° L'*infiltration hypertrophique*, portant sur tous les points du pharynx nasal;

2° Les *végétations adénoïdes* qui se présentent : *a*, tantôt en masse dans l'arrière-cavité des fosses nasales ; *b*, tantôt en *excroissances polypiformes*, appendues à la voûte ; *c*, tantôt en tumeurs arrondies, sessiles, implantées par une large base ; leur siège est *médian* (paroi postérieure) ou *latéral*.

Cornil, Chatellier ont étudié l'*histologie de ces tumeurs* : elles présentent un revêtement épithélial à cellules vibratiles, ininterrompu, sauf au niveau du pédicule. La tumeur elle-même est formée par un *tissu très dense*; à son centre, cheminent de *nombreux vaisseaux*, et à la périphérie existent des *follicules clos*, rangés en couche régulière, voisins les uns des autres et donnant à la surface un aspect mamelonné.

Sur une coupe fine, à un faible grossissement, on voit très nettement le tissu qui forme la masse de la tumeur s'insinuer entre les follicules clos, et entourer chacun d'eux, en les séparant de ceux qui l'avoisinent et de la couche épithéliale.

Ce tissu adénoïde, bien différent du chorion de la muqueuse, possède en outre de très nombreux *vaisseaux centraux* et des *éléments ronds* qui comblent toutes les mailles du réseau de fibrilles (3).

Ces masses adénoïdes subissent *avec l'âge* certaines transformations : volumineuses et molles chez l'enfant, elles s'affaissent chez l'adulte et prennent une consistance plus grande ; il se produit une résorption des éléments ronds infiltrés

(1) MEYER, *Adenoide Vegetationen in der Nasen-Rachenhöhle*. In *Archiv für Ohrenheilkunde*, vol. 7 et 8, 1873-1874.

(2) CHATELLIER, 1° Thèse inaugurale 1886, et 2° *Maladies du pharynx nasal*, Paris, 1890.

(3) Cette structure justifie le nom de *tumeurs adénoïdes*; ces productions n'ont aucun des caractères *de la végétation* (Chatellier).

et un tissu fibreux adulte se substitue au réticulum primitif; elles méritent donc chez l'adulte le nom de tumeurs *fibro-adénoïdes* (1).

Des recherches bactériologiques entreprises par Chatellier, il résulte *qu'il n'y a pas de micro-organisme spécial à cette affection*, et *qu'il s'agit probablement d'une inflammation vulgaire sans agent spécifique*.

Voilà bien pour la majorité des cas. Mais il existe aussi des *végétations adénoïdes tuberculeuses* qui possèdent nettement les caractères histologiques des tissus tuberculeux. Il y a des végétations tuberculeuses bacillifères (Dieulafoy), et des végétations bacillaires (Lermoyez) (2).

Étiologie. — Cette affection est particulière à l'enfance; c'est entre cinq et vingt ans (Meyer) qu'on observe le plus grand nombre de cas de végétations adénoïdes ; passé vingt-cinq ans, soit qu'il y ait régression de l'hypertrophie, comme nous l'avons déjà établi, soit que, par suite de l'accroissement des dimensions du pharynx nasal, les phénomènes de sténose passent au second plan et en imposent pour une guérison apparente (Moldenhauer), les cas de tumeurs adénoïdes sont tout à fait isolés.

Lœwenberg (*loc. cit.*) a *invoqué les influences climatériques*, les *rudes climats*, comme cause de développement des tumeurs adénoïdes, mais « depuis qu'on a appris à les mieux connaître, de nombreuses monographies ont surgi de tous les pays, France, Espagne, Italie, etc., preuve évidente qu'aucune latitude n'en est à l'abri ».

La *transmission héréditaire* des parents aux enfants a été établie (3), dans quelques cas par Lœwenberg, par Chatellier; Trautmann considère les enfants des tuberculeux comme y étant particulièrement prédisposés.

Lœwenberg voit dans la présence de ces tumeurs l'indice presque évident d'*un tempérament lymphatique*, de la *scrofule*.

Il est certain que l'hypertrophie des amygdales, l'engorgement ganglionnaire du cou, de la nuque, le gonflement notable de la muqueuse nasale, témoignage irrécusable de la scrofule, s'associent fréquemment avec les tumeurs adénoïdes. Mais là s'arrêtent nos constatations.

Symptômes. — Cette affection, n'étant nullement douloureuse, peut rester *latente*, c'est-à-dire méconnue pendant une *longue période* ; aussi est-il indispensable de connaître les modalités cliniques que les tumeurs adénoïdes peuvent revêtir au début! (4) Les enfants sont adressés au chirurgien tantôt pour un *écoulement auriculaire purulent* ancien et rebelle, tantôt pour un *coryza chronique*, tantôt pour des accès de *pseudo-asthme* avec toux quinteuse, persistante et céphalée intense.

Chez l'*enfant à la mamelle*, la gêne respiratoire qui résulte de la présence des

(1) D'après Luc et Dubief (*Les tumeurs adénoïdes du pharynx nasal aux différents âges*. Congrès de Berlin, août 1890), cette régression des tumeurs adénoïdes ne se ferait que beaucoup plus tard, dans la seconde moitié de la vie, et serait caractérisée anatomiquement par des *lésions artério-scléreuses*.

Des *adultes jeunes* pourraient avoir des tumeurs adénoïdes, absolument semblables à celles de l'enfance; pour la *première fois vers trente ans*, elles pourraient occasionner des troubles auditifs.

(2) LERMOYEZ, *Presse médicale*, 26 oct. 1895.

(3) TRAUTMANN, *Anatomische, pathologische und klinische Studien über die Hyperplasie der Rachentonsille*, Berlin, 1886.

(4) CALMETTES, voy. *Gazette médicale*, 1885, n° 26.

tumeurs adénoïdes [*congénitales* (?)] l'empêche de téter ; il lâche le sein brusquement, pour le reprendre après avoir respiré.

Le plus souvent cependant, les tumeurs adénoïdes se présentent avec un cortège symptomatique qui ne laisse aucun doute sur leur présence ; la *respiration*, la *phonation* sont troublées, et l'*exploration digitale*, aidée de la rhinoscopie postérieure, donne la clef de ces symptômes fonctionnels.

Symptômes fonctionnels. — Troubles de la respiration. — Par suite de l'obstruction adénoïde du pharynx nasal, la respiration nasale est à peu près abolie ; l'enfant respire par *la bouche*, il *ronfle pendant le sommeil*, qui est interrompu par de la *dyspnée*, parfois de véritables *accès de suffocation*, compliqués de *sueurs profuses*.

Troubles de la phonation. — Le timbre de la voix est modifié (1) : « Quand des tumeurs adénoïdes remplissent la voûte du pharynx, les ondes sonores ne peuvent aller résonner dans le diverticule nasal et y produire des harmoniques qui donnent au son le timbre nasal. » Les sons (voyelles nasales) AN, EN, IN, ON, UN, sont modifiés, indistincts ; AN devient A, *maman* devient *mama* (2).

Les *M*, les *N* sont transformés en *b* ; le petit malade dit *baba* pour *maman*, *bez* pour *nez*. La voix perd de son intensité, elle est *morte* (Meyer), a perdu son *métal* (Michel de Cologne) (3).

Signes physiques. — Exploration digitale. — Voici comment Zaufal (de Prague) pratique l'*exploration digitale* de la cavité rétro-pharyngienne (4) : l'index, ayant été soigneusement lavé au moyen d'une solution de sublimé au millième, est trempé dans la poudre d'iodoforme, de telle sorte que cette poudre pénètre sous l'ongle.

L'opérateur se place à côté du malade, qui est assis sur une chaise, puis introduit l'index en arrière du voile palatin, et le porte vivement vers la cloison dont le bord postérieur est facile à reconnaître, et sert de point de repère. Il porte alors rapidement la pulpe vers les deux choanes, et reconnaît l'état de l'extrémité pharyngienne des cornets, puis il explore les pavillons tubaires et les plis salpingo-palatins situés plus latéralement ; enfin portant le doigt en arrière et en haut, il explore la région postérieure, c'est-à-dire celle de l'amygdale de Luschka.

La sensation qu'on éprouve a été comparée assez exactement à celle que donne un *amas de vers de terre pelotonnés*.

Cette exploration est bien précieuse, et renseigne sur le *volume*, le *siège*, le *point d'implantation des excroissances adénoïdes* ; quelle que soit la douceur de cet examen digital, il n'est pas rare de ramener sur l'index du sang et des débris de tissu.

Ce procédé de recherche et d'examen est le seul *possible*, chez les jeunes sujets : mais à partir de quatorze ou quinze ans, on peut le combiner avec la

(1) Les sons prennent leur origine dans la vibration des cordes vocales inférieures ; ainsi formés, ils subissent des modifications profondes par suite de l'adjonction des *harmoniques* au son fondamental, modifications qui lui donnent le timbre ; or, nous savons que les harmoniques se forment dans les cavités de résonance (bouche, nez, pharynx), que parcourent les vibrations sonores avant de franchir les lèvres et de frapper notre oreille (Chatellier, *loc. cit.*).

(2) C'est l'opposé de ce qui se produit dans la paralysie du voile du palais, où tous les sons buccaux deviennent nasaux : A est changé en AN, *papa* devient *panpan* ; *parole*, *panrole*, etc. (Chatellier).

(3) Lichwitz, *Revue de laryngologie*, janvier 1886.

(4) Communication orale. In Thèse Chatellier.

rhinoscopie postérieure qui permet de constater, *de visu*, l'existence de tumeurs mamelonnées ou pédiculées dans la cavité naso-pharyngienne, leur aspect, leur point d'implantation.

Par l'examen du pharynx buccal on constate, outre l'existence de granulations isolées sur la paroi postérieure et l'épaississement des piliers postérieurs, deux signes de grande valeur : a, l'*immobilité du voile du palais*, et b, l'*intervalle assez grand qui le sépare de la paroi antérieure du pharynx*, « deux signes qui, en dehors des paralysies, ne s'observent que dans le cas de tumeurs du pharynx nasal ».

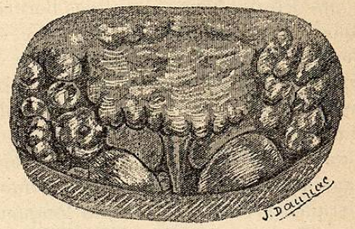

Fig. 323. — Aspect du pharynx nasal à l'examen rhinoscopique lorsqu'il existe des végétations adénoïdes. (Meyer.)

La *rhinoscopie antérieure* peut, chez certains sujets, permettre de plonger le regard jusque dans le pharynx nasal, et d'apercevoir la paroi postérieure du pharynx, manifestement rapprochée des choanes, irrégulière, mamelonnée, parsemée de reflets nombreux. Cette tumeur devient mobile dans les mouvements de phonation, de déglutition ou d'expiration : *un stylet*, pénétrant par la même voie, peut être arrêté par quelque chose de mou et de mobile qui n'est autre que la tumeur adénoïde.

Les sujets atteints de tumeurs adénoïdes ont *un facies si particulier*, qu'il suffit au diagnostic : « Le malade se présente avec la bouche ouverte, le regard atone, l'œil à demi voilé et comme à moitié endormi.

« La lèvre supérieure, trop courte, ne recouvre que très incomplètement les incisives supérieures, dont on aperçoit une partie plus ou moins considérable, à travers l'orifice buccal entr'ouvert.

« L'abaissement du maxillaire inférieur entraîne en bas les tissus qui recouvrent les os : les plis naso-labiaux et naso-malaires sont tirés en bas, se rapprochent de la direction verticale ; mais de plus ils sont très atténués et presque effacés chez certains malades, de telle sorte que le masque facial ne *présente plus aucune expression*.

« Presque toujours les *pommettes* sont comme aplaties, ne faisant aucun relief au-dessous des orbites ; de telle sorte que le plan de la paupière se continue avec celui de la pommette, sans aucune transition. Les yeux se trouvent ainsi à fleur de tête, le regard perd l'expression si remarquablement pénétrante et mobile, qu'on rencontre chez les personnes au contour orbitaire saillant.

« Ordinairement le facies a perdu tout relief et toute expression : le malade a l'air idiot » (Chatellier, *loc. cit.*).

Signalons aussi le *développement exagéré du maxillaire inférieur*, par rapport au massif maxillaire supérieur, arrêté dans sa croissance.

Le nez, par défaut de fonctionnement, s'est transformé en *une lame aplatie* transversalement (1).

La voûte palatine devient *fortement ogivale* et les *arcades dentaires supérieures* sont très *rapprochées* ; il n'est pas rare d'observer une *implantation vicieuse des dents* (David, Congrès de Rouen, 1885).

(1) C'est donc à tort que Trautmann a admis que la gêne de la circulation en retour créait une stase sanguine dans la muqueuse nasale, et assez souvent le gonflement du nez.

Le maxillaire inférieur, qui est au contraire très développé, fait saillie en avant : « le *profil de la face rappelle alors celui du bull-dog.* »

En résumé, par suite de l'obstruction du pharynx nasal et du défaut de circulation de l'air à travers les fosses nasales, il se *produit un arrêt de développement du massif maxillaire supérieur, des sinus* (frontaux, sphénoïdaux, ethmoïdaux), cavités en relation physiologique étroite avec les fosses nasales : au contraire, le maxillaire inférieur parcourt les différentes phases de son accroissement, et ses dimensions contrastent avec celles du maxillaire supérieur.

Ces déformations ne sont pas bornées aux os de la face, et, dès 1853, Alphonse Robert, dans un excellent mémoire sur le *Gonflement chronique des amygdales chez les enfants*, décrivait ainsi la configuration spéciale du thorax : « La poitrine, au lieu d'offrir sur ses parties latérales une surface régulière et arrondie, est au contraire déprimée, plane et même quelquefois concave, comme si à l'époque où les côtes étaient mobiles et flexibles, on les avait comprimées d'un côté vers l'autre. Cette dépression est plus prononcée vers le milieu de la hauteur du thorax, près de son sommet ou de sa base. Elle est également plus marquée vers le milieu de la longueur des côtes que près de leurs extrémités. La colonne vertébrale est peu altérée, les cartilages costaux forment un angle saillant au point de leur insertion costale. Le sternum, dans les cas extrêmes, présente à son tiers inférieur un enfoncement très remarquable. »

Redard a signalé encore des *déviations de la colonne vertébrale* qui accompagnent les déformations thoraciques.

Il a décrit : 1° *une cyphose dorsale prononcée*; 2° une *scoliose dorsale*, principalement du côté droit, chez les jeunes filles : il ajoute que ces scolioses, d'origine nasale, sont généralement peu prononcées, qu'elles ont une évolution lente, qu'elles se modifient avec l'état général du sujet, et après la période de croissance.

Ziem (de Dantzig) [1] a étudié, à son tour, l'incurvation de la colonne vertébrale, consécutive aux obstructions nasales.

Grancher [2] a analysé le *murmure vésiculaire* chez *ces sujets*; s'ils respirent la bouche ouverte, on trouve à l'auscultation le murmure vésiculaire doux, ample, normal en un mot; mais dès qu'ils ferment la bouche, le murmure devient obscur, voilé.

Ces enfants, dont la respiration est insuffisante, ont une hématose imparfaite, une nutrition défectueuse. « Chez tous, dit Alphonse Robert, l'état constant de la gêne de la respiration et de la nutrition empêche le développement des forces et produit un état de pâleur, de maigreur et de faiblesse qui dénote le peu d'activité de l'hématose et l'atteinte portée aux sources mêmes de la vie. »

[1] L'occlusion artificielle de l'une des narines par la suture de ses bords, amena chez un lapin une scoliose de la colonne cervicale et une incurvation compensatrice des autres parties de la colonne vertébrale.

Ziem rapproche de ce fait expérimental le cas d'une jeune fille chez laquelle se montrèrent des incurvations vertébrales et thoraciques, plusieurs années après un traumatisme du nez, qui avait occasionné une forte déviation de la cloison nasale.

Pour expliquer ces faits, Ziem rappelle les expériences de Lesshaff (de Pétersbourg) consistant à créer artificiellement des scolioses chez des poules et des lapins, en maintenant de petits poids sur un des côtés de la tête de ces animaux. L'oblitération de l'une des fosses nasales aboutirait au même résultat en contrariant le développement de la moitié correspondante de la face et en laissant, par conséquent, au côté opposé une prépondérance de poids (*Monatschr. f. Ohrenheilk.*, n° 5, et analysé par Luc, août 1890, p. 245).

[2] Grancher, *Annales des maladies de l'oreille*, n° 5, 1886.

Des *sueurs profuses*, un *sommeil* souvent interrompu par des *réveils en sursaut*, *des cauchemars*, *des terreurs*, épuisent lentement leurs forces.

Ce tableau si triste, mais exact, se modifie complètement et heureusement, si l'on soumet ces enfants au traitement approprié.

Complications. — Les *troubles du côté de l'oreille moyenne* constituent la complication la plus sérieuse des tumeurs adénoïdes : c'est aussi la plus fréquente, puisque, sur 175 cas de tumeurs adénoïdes, Meyer a vu l'ouïe prise 137 fois. Pour E. Woakes, c'est à peine si 5 pour 100 des sujets affectés de tumeurs adénoïdes échappent aux complications auriculaires [1].

Les tumeurs adénoïdes retentissent, sur l'*oreille moyenne* : 1° par *propagation inflammatoire* du pharynx à l'oreille moyenne : 2° par *obstruction de la trompe d'Eustache*; enfin il n'est que trop fréquent de voir le médecin, consulté pour un coryza chronique chez un enfant, méconnaître les tumeurs adénoïdes, ordonner des douches nasales et, par des injections forcées, aboutir à une otite moyenne avec perforation de la membrane du tympan!

Les tumeurs adénoïdes *infectées* pourraient être le point de départ de néphrites, d'endocardites (Gallois, *Bull. méd.*, février et septembre, 1897).

Diagnostic. — Le diagnostic de ces tumeurs ne semble pas offrir de difficultés sérieuses, et il se fait à première vue du malade. Comme l'a dit Cartaz, cette physionomie spéciale, un peu ahurie, l'air parfois hébété, la bouche demi-ouverte, la respiration exclusivement buccale, surtout la nuit; le ronflement pendant le sommeil, le nasonnement, la voix couverte, et le défaut d'articulation, tous ces signes indiquent l'obstruction de la cavité du pharynx nasal et la probabilité de l'existence de ces tumeurs. Un examen local lève d'ailleurs tous les doutes.

Ni *l'hypertrophie des amygdales*, souvent associée aux tumeurs adénoïdes, ni l'*oblitération des fosses nasales* (étroitesse congénitale, déviation de la cloison, coryza chronique) ne sauraient donner le change.

Les *polypes muqueux*, avec leurs caractères objectifs si nets, les *polypes naso-pharyngiens*, avec leurs *prolongements*, leurs *hémorragies abondantes*, se distinguent aussi des tumeurs adénoïdes.

Pronostic. — Une affection qui défigure, arrête dans leur accroissement le massif facial supérieur, le thorax, infléchit la colonne vertébrale, une affection qui produit la surdité, qui rétrécit le champ de l'hématose, prédispose à l'asthme et aux bronchites à répétition, qui arrête en un mot, l'enfant dans son essor physique et même intellectuel, est une affection grave, toujours *sérieuse*.

Il faut donc savoir la soupçonner à son début et la combattre par une opération appropriée, avant qu'elle ait engendré des lésions irréparables du côté des différents appareils.

Traitement. — Le seul moyen rationnel, sûr, de faire disparaître les végétations adénoïdes c'est de les enlever. Tel est le *traitement chirurgical*. Un soi-disant *traitement médical* a été institué pour et par les gens pusillanimes.

I. Traitement médical. — Il comprend tous les moyens employés à l'exception du seul vraiment utile, l'ablation. Nous passerons sous silence les médications

[1] Presque toutes les affections de l'oreille moyenne, chez l'enfant, reconnaissent cette cause (Chatellier).