formation de fongosités réclament une thérapeutique beaucoup plus énergique, ayant pour but d'éliminer tout ce qui est pathologique. C'est en traitant des divers sinus en particulier, que nous verrons les divers procédés employés à cet effet.

# CHAPITRE II

## MALADIES DU SINUS MAXILLAIRE

Nous étudierons successivement les lésions traumatiques du sinus maxillaire, et ses lésions vitales et organiques.

### I

### LÉSIONS TRAUMATIQUES DU SINUS MAXILLAIRE

#### 1° *PLAIES — CONTUSIONS — FRACTURES*

*Des instruments piquants, tranchants ou contondants, des projectiles d'armes à feu*, peuvent produire une plaie pénétrante du sinus maxillaire. Celle-ci s'accompagne d'une solution de continuité des téguments, d'une fracture de la paroi et d'un épanchement de sang dans la cavité du sinus.

La lésion peut rester limitée au sinus (tel est le cas cité par Béclard, dans lequel l'extrémité ferrée d'un parapluie avait pénétré directement dans l'antre d'Highmore), ou bien intéresser encore les parties voisines du sinus.

*Les fractures de la paroi antérieure du sinus* sont généralement comminutives et s'accompagnent d'un enfoncement des fragments : un épanchement sanguin, l'existence de corps étrangers, la suppuration, la nécrose des parois, une fistule, constituent les complications immédiates ou lointaines des fractures.

L'emphysème est un bon signe de ces fractures, mais il n'est pas constant [1].

Un gonflement notable de la face masque la déformation et l'enfoncement, qu'il faudra rechercher par une exploration digitale, à travers le vestibule de la bouche.

Évacuer le sang épanché dans le sinus, extraire les corps étrangers qu'il peut contenir, redresser les fragments enfoncés, au moyen d'une pince, d'une spatule, telles sont les différentes indications du traitement.

#### 2° *ÉPANCHEMENTS SANGUINS*

Le sang contenu dans le sinus maxillaire peut provenir de ses parois ou des fosses nasales. Dans le premier cas, une contusion de la joue, une fracture sont l'origine de l'hématome. Les épanchements sanguins consécutifs à l'épistaxis succèdent à la pénétration du sang dans l'antre d'Highmore : c'est surtout après

[1] Desprès attribue une grande valeur à l'*emphysème qui débute par le milieu de la paupière inférieure*, après un traumatisme de la face; l'air proviendrait, dans ces cas, du sinus maxillaire, à travers une fracture de la paroi supérieure (voy. *Gaz. des hôp.*, 1889, p. 585).



le tamponnement des fosses nasales, que le sang peut forcer l'orifice naturel du sinus et refluer dans sa cavité [1].

Les *hématomes non traumatiques* sont rares : ils ont même été contestés. Cependant Giraldès, Duplay acceptent comme authentiques les observations de Knorz, Jourdain, Dupuytren, Velpeau.

Mais il y a des faits problématiques, et les observations de Bermond [2], de Boissarie [3], rentrent dans les cas douteux.

Le malade de Bermond avait reçu, vingt ans auparavant, un coup violent sur la face et présentait une tuméfaction considérable de la joue et de la voûte palatine; une incision dans ce dernier point avait donné issue à 1000 grammes de sang presque liquide.

Le sujet observé par Boissarie présentait tous les signes d'une tumeur du sinus maxillaire, mais il n'avait pas subi de traumatisme. L'incision donna issue à une très grande quantité de sang, et l'hémorragie se reproduisit pendant plusieurs jours.

Quelle interprétation faut-il donner de ces faits anormaux? Doit-on admettre que, dans le cas de Bermond, une hémorragie se produisit au moment de l'incision? Boissarie pensa que son malade était atteint d'un kyste du sinus, dont les parois, très vasculaires, avaient donné naissance à l'hémorragie.

Un fait personnel nous oblige à admettre, dans quelques cas, une troisième interprétation : une femme de soixante-douze ans présentait un kyste sanguin du sinus maxillaire : fluctuation évidente, teinte livide de la paroi, poche bombant dans le vestibule de la bouche, etc. L'incision donna issue à une grande quantité de sang et à une petite quantité de matière cérébriforme. Une hémorragie grave, qui ne céda qu'au tamponnement, suivit cette intervention. Mais, ainsi que le démontre la suite de l'observation, il s'agissait d'une tumeur maligne, télangiectasique de la paroi du sinus.

Chez une malade de Dupuytren n'existait-il pas une tumeur de la face et une saillie du globe oculaire en dehors de l'orbite? Les classiques ne parlent-ils pas de douleurs de la mâchoire, de développement d'une tumeur, ou de l'accroissement de celle qui s'était manifestée dès le début? — Ce sont là des allures cliniques très opposées à celles de l'hématome.

Aussi nous semble-t-il prudent d'attendre des faits bien observés avant d'écrire l'histoire des hématomes non traumatiques du sinus maxillaire.

Le traitement est le même que celui qui convient aux *abcès du sinus maxillaire*.

#### 3° *CORPS ÉTRANGERS*

Les *corps étrangers* les plus divers [4] ont été signalés dans le sinus maxillaire. *Une balle* (Desprès), *un clou lancé par une arme à feu* (Bordenave), des *esquilles nécrosées*, *des matières alimentaires*, *un bourdonnet de charpie*, *un drain* (observation personnelle), *un bout ferré de parapluie* (Béclard), ont été trouvés dans cette cavité : *une dent* qu'on cherchait à extraire, *une canule* engagée dans le

[1] Nous avons trouvé le sinus maxillaire rempli de sang, chez un malade qui succomba à l'asphyxie brusque, amenée par un polype naso-pharyngien.

[2] Bermond, *Bull. méd. de Bordeaux*, nov. 1840. *Gaz. méd.*, 1841, p. 253, t. IX.

[3] Boissarie, Soc. de chir., 1879.

[4] Gouly, *Des corps étrangers du sinus maxillaire, et en particulier de leur élimination par l'hiatus semi-lunaire. Arch. intern. laryng.*, janvier, février 1895.

trajet alvéolaire, ont pu s'enfoncer dans le sinus : on y a vu *des vers lombrics*, et Laugoui parle encore *de calculs*, formés spontanément dans l'intérieur du sinus maxillaire.

La voie de pénétration de ces corps étrangers est variable : les uns, ceux qui accompagnent un traumatisme, pénètrent, par une voie accidentelle, *à travers la face malaire du sinus*.

*Par la voie dentaire* (ablation de la deuxième molaire) ont pénétré *les dents, les matières alimentaires, les canules* et *les pièces à pansement*. Le malade que nous avons observé à la Charité, alors que nous étions chef de clinique de Trélat, portait depuis *plus de vingt-cinq ans* un drain, oublié dans la cavité de son sinus : il avait été opéré par Chassaignac!

Par *les voies naturelles* s'étaient introduits *les vers, les lombrics*, trouvés à l'autopsie, par plusieurs auteurs, et qui pendant la vie n'avaient donné lieu à aucun phénomène réactionnel.

Les corps étrangers du sinus peuvent être longtemps tolérés sans amener aucun trouble, comme nous venons de le voir; mais, dans la grande majorité des cas, ils occasionnent une suppuration du sinus maxillaire et s'accompagnent d'une fistule persistante.

Il faudra donc pratiquer l'exploration des fistules du sinus maxillaire avec le stylet, rechercher les commémoratifs, et, si on ne trouve aucune des causes habituelles, *soupçonner un corps étranger*. L'exploration par *l'éclairage des cavités de la face*, par la radiographie pour les corps étrangers métalliques, pourra être très précieuse pour arriver au diagnostic.

*Le traitement* consiste à extraire le corps étranger par une voie large, c'est-à-dire par la voie malaire, et, celui-ci extrait avec un instrument approprié, il restera peu de chose à faire pour obtenir la guérison de la fistule. Mais avant de recourir à cette opération sanglante, il faudra répéter les lavages antiseptiques du sinus par l'orifice alvéolaire, qui suffisent souvent (cas de Gouly, Eulenstein, Kœnig, etc.) pour provoquer l'élimination du corps étranger par l'hiatus semi-lunaire et la fosse nasale.

## II

## LÉSIONS VITALES ET ORGANIQUES DU SINUS MAXILLAIRE

### 1° *INFLAMMATION ET ABCÈS DU SINUS MAXILLAIRE*

La connaissance de ces abcès est de date ancienne, puisqu'en 1765, à l'Académie royale de chirurgie, *Allouel* revendiquait pour son père, qui l'aurait mis en pratique dès 1739, le traitement de ces abcès, au moyen des injections pratiquées par l'ouverture du sinus dans les fosses nasales.

Depuis dix ans la pathologie du sinus maxillaire a été mieux étudiée. Les nombreux travaux publiés sur ce sujet ont été analysés dans une excellente revue critique du docteur Luc, parue sur ce sujet dans les *Archives* de *laryngologie et de rhinologie* (tome II, n° 3, p. 145, et n° 4, p. 204) [1].

[1] Consulter encore : Zuckerkandl, *Normale und pathologische Anatomie der Nasenhöhle und ihrer pneumatischen Anhänge*, Vienne, 1882. — Ziem (de Dantzig), *Ueber Bedeutung und Behandlung der Naseneiterungen*, 1886. *Monatschrift für Ohrenheilkunde*, n° 2 et 3. — Ziem, *Ueber die Beziehung zwischen Nasen und Zahnkrankheiten. Monatschrift für Ohrenheilkunde*, 1885, p. 372. — Killian (de Worms), *Beitrag zur Lehre zum Empyem der Highmorshoh. Monatschrift für Ohrenheilkunde*, 1887, p. 277 et 321. — B. Frankel, *Berliner klin. Wochenschrift*, 1887, p. 273. — Bayer (de Bruxelles), *Deutsche med. Wochenschrift*, 1889, n° 10. — Hartmann, *Deutsche med. Wochenschrift*, 1889, n° 10. — Duplay, *Pathologie externe*, t. III, p. 856. — Moldenhauer, *loc. cit.*, p. 204. — Grünwald, *Die Lehre von den Naseneiterungen*. Münich, 1896. — Lermoyez, *Thérapeutique des maladies des fosses nasales, des sinus de la face et du pharynx nasal*, Paris, 1896. — Luc, *Une nouvelle méthode opératoire pour la cure radicale et rapide de l'empyème chronique du sinus maxillaire*. Société franç. d'otologie, de laryngologie et de rhinol., mai 1897. *Arch. internat. de laryngol.*, mai, juin 1897.



Mais depuis cette époque, les sinusites, la suppuration nasale en général, ont été l'objet d'études approfondies de la plupart des rhinologistes. On doit à Grünwald d'avoir fait un grand pas dans cette voie.

***Considérations anatomiques.*** — S'il est vrai de dire qu'il y a entre les différents sinus maxillaires « *les écarts les plus considérables, qu'il est impossible d'énoncer a priori, dans un cas déterminé*, quelle est la capacité d'un sinus, *et jusqu'où il s'étend dans les diverses directions* » (Luc, *loc. cit.*), il est utile de mettre en relief quelques *dispositions anatomiques*, qui règlent la pathogénie et la modalité clinique, et commandent les interventions, dans le *cas de suppuration de cette cavité*.

*L'épaisseur des parois* est parfois tellement considérable que la cavité du sinus est réduite au minimum et que les racines des deux premières molaires, qui entre toutes les dents avoisinent le plus la cavité du sinus, en restent séparées par une couche de tissus spongieux.

Cette même disposition diminue la longueur des *prolongements apophysaires* du sinus [1].

Les variétés de sinus *spacieux*, à *parois minces*, nous intéressent autrement que les sinus *réduits*, à *parois épaisses*. Dans ces cas, en effet, les prolongements et surtout le *prolongement alvéolaire*, prennent un développement considérable. « Le sinus n'a alors d'autres parois, vers le bord alvéolaire, que celle des alvéoles d'un certain nombre de dents, depuis les grosses molaires jusqu'à la canine inclusivement, et quand on a l'occasion d'étudier un sinus réalisant cette disposition, on voit les alvéoles en question faire saillie à l'intérieur de l'antre, comme autant de petits mamelons; parfois même la paroi alvéolaire de certaines racines fait défaut, et celles-ci plongent directement dans la cavité du sinus » (Luc, *loc. cit.*).

Les troncs nerveux destinés aux racines des dents sont logés dans des canaux qui soulèvent la surface interne du sinus, sous forme de crête; leur paroi, très voisine de la cavité de l'antre, peut même manquer, ce qui met en contiguïté le tronc nerveux et la membrane fibro-muqueuse du sinus (Zuckerkandl).

L'orifice de communication du sinus maxillaire avec les fosses nasales est important à déterminer au point de vue de son siège exact et de ses dimensions, de sa facilité d'exploration (voy. *Anatomie*, p. 761, fig. 272).

Zuckerkandl a mesuré les dimensions de l'ostium maxillaire. Le *plus petit* qu'il

[1] Zuckerkandl (*loc. cit.*) décrit cinq prolongements. L'*inférieur* ou *alvéolaire*, creusé dans le bord inférieur de l'os; le *palatin* résultant de la pénétration de la cavité de l'antre, dans l'intervalle de deux lames de l'apophyse palatine du maxillaire; le *sous-orbitaire* correspondant à l'apophyse montante; le *zygomatique* résultant du prolongement du sinus dans l'apophyse de ce nom, et séparé du précédent par une crête qui correspond au canal osseux du nerf sous-orbitaire; enfin, le *prolongement postérieur*, creusé dans l'épaisseur de l'apophyse orbitaire de l'os palatin.

a rencontré dans ses dissections était arrondi et mesurait seulement 3 *millimètres de diamètre*, le *plus grand* mesurait 19 *millimètres de long* et 5 *millimètres de large*. Dans la majorité des cas, la longueur varie entre 7 et 11 millimètres et la largeur entre 2 et 6 millimètres.

Deux conditions défavorables s'offrent à l'écoulement naturel, spontané, des liquides accumulés dans le sinus : c'est d'abord la position de l'orifice de communication situé très près de la voûte du sinus, et en second lieu sa situation au fond d'un sillon étroit formé d'une muqueuse tuméfiable et dont la lèvre inférieure se relève fortement, en dépassant souvent le niveau de la paroi supérieure du sinus.

L'orifice n'est accessible que de haut en bas et d'arrière en avant; il se dérobe ainsi à notre vue, et le cornet moyen forme un obstacle au cathétérisme (fig. 266).

Le second orifice ou ostium accessoire de Giraldès est plus petit (grain de millet, lentille), mais il est situé plus favorablement pour l'écoulement des liquides : malheureusement, son existence est inconstante et semble le résultat d'une atrophie raréfiante chez les gens âgés (Giraldès). Mais si cet orifice fait défaut, la muqueuse de la région correspondante présente une minceur extrême; aussi Zuckerkandl propose d'utiliser cette particularité en faisant de cette région le point d'élection de l'ouverture artificielle du sinus par le méat moyen.

***Anatomie pathologique.*** — Avant ces dernières années, l'incertitude la plus grande existait au *sujet des véritables lésions de la muqueuse*, dans les abcès du sinus maxillaire, — la rareté des pièces anatomo-pathologiques, l'absence de constatation directe expliquaient cette lacune; théoriquement on admettait un état catarrhal de la muqueuse, une infiltration œdémateuse de cette membrane, sa suppuration, son ramollissement par places (Zuckerkandl). Mais lorsqu'il s'agissait d'expliquer la chronicité du mal, sa résistance à la thérapeutique, les données certaines faisaient défaut. — Le docteur Aguilhon admet, dans ces cas rebelles, une *altération de la couche périostique* et *la production de séquestres*; mais comme le remarque Luc (*loc. cit.*, p. 211), ces lésions n'ont pas été retrouvées par d'autres observateurs. Grünwald a réuni un certain nombre de cas d'empyème chronique du sinus maxillaire. Sur 33 sinus dont il a pu examiner la muqueuse par l'ouverture alvéolaire suffisamment agrandie, il a trouvé 5 fois une muqueuse lisse, 5 fois épaissie en coussin; de nombreuses granulations avaient envahi la cavité dans 3 cas; 2 fois l'os était partiellement dénudé, quoique sa surface ne présentât aucune rugosité ; 3 fois il y avait des points de carie dans la paroi osseuse ; dans 4 cas, la même lésion accompagnée degranulations. Mentionnons enfin les déhiscences de la paroi interne du sinus, qui peuvent avoir une étendue considérable, la présence de polypes, etc.

***Étiologie et pathogénie.*** — Les *inflammations nasales* et *les affections dentaires* interviennent dans la pathogénie des abcès du sinus : exceptionnellement, les *ostéites* du maxillaire se transmettent au sinus.

L'inflammation du sinus, d'origine dentaire, est consécutive à *une périostite alvéolo-dentaire*, résultant d'un travail profond de carie (Cruet, Luc). C'est la première grosse molaire, et moins souvent la deuxième, dont la carie retentit sur le sinus. *Une ostéite suppurée du maxillaire*, consécutive à un traumatisme (avec fracture des deux incisives moyennes), a pu, *dans un cas* de Cruet, s'étendre jusqu'au sinus. — Le retentissement des deux premières molaires



cariées, sur le sinus, sera d'autant plus à craindre qu'une moindre distance séparera les racines de ces dents de l'antre d'Highmore.

Les *infections nasales* peuvent, en raison de la *continuité de tissu* des muqueuses des fosses nasales et du sinus, se transmettre à cette cavité. Un *coryza aigu, simple*, ou symptomatique de *la grippe* (1), peut provoquer une suppuration fétide du sinus. — *Une dégénérescence polypeuse* de la muqueuse *du méat moyen* (2) vient attester souvent [6 fois sur 25 (Bayer), dans 1/3 des cas (Hartmann)], et refléter (3) la propagation inflammatoire de l'une à l'autre de ces cavités.

Parmi les causes rares de suppuration secondaire de l'antre d'Highmore il faut citer *la syphilis* (Hermet, *Journal de médecine*, 17 février 1889), *les opérations sur la face* (Langenbeck, deux cas de résection du nerf orbitaire), *les traumatismes de la région.*

***Symptômes et diagnostic.*** — Pendant de longues années, il a été classique de dire que les abcès du sinus maxillaire se traduisaient par une *douleur malaire*, avec irradiations diverses, *par un gonflement de la joue*, suivi d'*amincissement parcheminé* de la paroi osseuse, et de *son ouverture fistuleuse*, par un *écoulement fétide et intermittent*, par l'orifice antérieure de la fosse nasale correspondante, se produisant plus volontiers lorsque le malade incline la tête en bas, ou en avant, ou se couche sur le côté opposé du corps.

A l'heure actuelle (grâce aux recherches rhinologiques nouvelles), cette conception clinique de l'affection doit être modifiée, et Luc, dans son important travail, a eu le mérite de montrer qu'il fallait transformer cette symptomatologie, *faire rentrer dans son cadre certaines affections, considérées jusque-là comme distinctes d'elle, et en éliminer, au contraire, certains accidents décrits à tort comme des faits de suppuration simple du sinus.*

Reprenons avec Luc, en les analysant, les symptômes, dits classiques, des abcès du sinus maxillaire.

a. *Douleur.* — La *douleur malaire* est exceptionnelle (4). Luc ne l'a notée que 3 fois, sur un total de 11 malades; Ziem, 2 fois sur un total de 20 malades. La douleur frontale et sus-orbitaire serait plus fréquente.

Un de nos opérés, vu par Ruault, se plaignait d'une névralgie sous-orbitaire, et d'élancements pénibles dans la lèvre supérieure du même côté.

b. *Gonflement de la joue.* — Ce symptôme est des moins certains, puisque Luc, Ziem, ne l'ont pas rencontré. Hartmann a bien noté, dans la moitié de ses 32 faits, *une certaine voussure du sinus*, mais elle portait, non sur la paroi antérieure, mais *sur la paroi interne ou nasale du sinus*. Aussi Luc est-il disposé « à reporter à *des kystes dentaires* secondairement enflammés les faits de suppuration du sinus suivis de projection et d'amincissement de la paroi osseuse

(1) C'était le cas d'un malade de province que nous avons opéré.

(2) Chez une de nos malades des hôpitaux, opérée à Lariboisière par le docteur Gouguenheim, le diagnostic d'abcès du sinus fut facilité par la présence de ces petits polypes du méat moyen, groupés autour de l'orifice de l'antre d'Highmore.

(3) Ces productions inflammatoires seraient de deux ordres : elles consisteraient tantôt en *granulations simples*, et pourraient accompagner alors les inflammations du sinus d'origine dentaire (les granulations n'étant dans ce cas que le produit de l'irritation de la muqueuse pituitaire, au voisinage de l'orifice du sinus). Tantôt il s'agirait de véritables polypes, qui par leur développement amèneraient l'oblitération du sinus maxillaire, et secondairement la suppuration du sinus. Cette interprétation ingénieuse appartient à Luc.

(4) Pour Killian, la douleur malaire n'existerait que dans les cas où la dent cariée, qui est le point de départ des accidents, serait encore douloureuse.

antérieure ». Plus loin, se plaçant au point de vue pratique, ce même auteur fait remarquer « que, si l'on attend la production d'une voussure douloureuse de la région malade pour se croire autorisé à diagnostiquer l'existence d'un abcès du sinus maxillaire, on risquera fort de laisser passer bon nombre de faits inaperçus ».

c. *Écoulement fétide par la narine correspondante.* — C'est là le symptôme de grande importance, révélateur du mal. L'écoulement se produit, *lorsque le malade se mouche*, ou lorsqu'*il penche la tête en bas et en avant*. Il est formé par un liquide verdâtre ou jaunâtre, séreux ou purulent, et souvent mêlé de petites masses jaunâtres, caséeuses [1] qui, pour Luc, sont caractéristiques de l'affection.

Exceptionnellement, l'écoulement peut se faire par l'orifice postérieur des fosses nasales, à la faveur de l'inclinaison normale du plancher de ces cavités, en bas et en arrière, et de la position couchée pendant le sommeil (Killian).

Les malades sont *incommodés*, d'une façon intermittente, par une odeur dont *la fétidité* leur rappelle celle d'*un égout*, celle du *poisson pourri*.

A ces signes classiques s'ajoutent encore d'autres signes de présomption : tels la carie des molaires supérieures, la présence du pus dans le méat moyen, l'existence à ce niveau de polypes muqueux. Tels sont les symptômes de l'existence probable d'un *empyème ouvert* du sinus maxillaire.

Les signes de l'*empyème fermé* sont plus précis : 1° douleurs sous-orbitaires violentes; 2° gonflement de la joue; 3° tuméfaction de la fosse canine, avec sensation de résistance parcheminée.

Afin de préciser la symptomatologie de la sinusite maxillaire, il convient de rechercher deux signes importants :

a. *Signe de Fränkel.* — Le méat moyen étant parfaitement nettoyé, on fait pencher la tête du malade très fortement en avant pendant quelques instants. Si le pus a reparu dans le méat en quantité notable, c'est que le sinus est probablement malade.

b. *Signe de Heryng.* — Il consiste dans l'éclairage par transparence, au moyen d'une petite lampe à incandescence munie d'une spatule-abaisse-langue.

Enfin, si tous ces signes nous laissent dans le doute, nous avons à notre disposition un *signe de certitude* qui ne trompe jamais, c'est le procédé des *ponctions exploratrices* pratiquées soit dans la région de l'hiatus naturel (Bresgen [de Francfort-sur-le-Mein]), soit dans le méat inférieur (Schmidt), soit dans l'intervalle des deux petites molaires, en respectant les dents (par le procédé de Ziem). Ces ponctions peuvent ou non être accompagnées de lavages explorateurs.

L'affection peut ne pas rester cantonnée au sinus maxillaire, et se propager au sinus frontal et aux cellules ethmoïdales.

Le retentissement sur le *sinus frontal* peut se faire par deux mécanismes : 1° par *propagation directe*, l'infection suivant l'infundibulum pour pénétrer dans le sinus frontal ou 2° par *rétention de liquide dans ce même sinus*; la voussure de la paroi interne de l'antre d'Highmore, due au liquide épanché dans le sinus maxillaire, compliquée de gonflement de la muqueuse nasale, déterminerait fréquemment, d'après Hartmann (*loc. cit.*), l'obstruction de l'infundibulum, et s'opposerait ainsi à l'écoulement du liquide du sinus frontal.

[1] Le coryza, dit *caséeux*, est, pour Luc, caractéristique de l'abcès du sinus; il ne l'a observé que dans des cas semblables, ou chez des malades atteints de processus destructifs étendus, d'origine syphilitique (voy. *Coryza caséeux*, p. 654).



Krieg a insisté sur l'extension de l'inflammation aux *cellules ethmoïdales*. Sur 23 cas de suppuration du sinus maxillaire, il a noté 4 fois la propagation directe de l'infection aux cellules ethmoïdales. Quant aux propagations éloignées, sur lesquelles Ziem a appelé l'attention [1], telles que *phlegmon péri-amygdalien*, *orbitaire*, *iritis*, *kératite ulcéreuse*, *otite moyenne suppurée*, *périchondrite laryngée*, nous les considérerons comme l'expression du mauvais état général qui a engendré la carie dentaire.

Les symptômes précédents sont suffisamment caractérisés pour ne pas confondre une *suppuration du sinus maxillaire* avec l'*ozène* (*fétidité inconsciente*, *cavités nasales anormalement spacieuses*, *atrophie des cornets inférieurs*, *croûtes verdâtres*, etc.), ni avec des *lésions syphilitiques tertiaires* (*inflammations gommeuses*, *ulcération*, *perforation de la cloison*, *séquestres plongés au milieu d'amas caséeux*), *ni avec une ostéomyélite aiguë du maxillaire supérieur* (Lichtwitz).

***Pronostic.*** — Les cas aigus, récents, engendrés par un coryza, guérissent spontanément, ou cèdent au traitement approprié; mais si la muqueuse du sinus a subi, sous l'influence de la longue évolution de l'affection, des modifications de texture, la cure redevient lente, difficile, accidentée : un lavage négligé, un engorgement de l'orifice de la canule à demeure, exposent à des douleurs locales, à de la fièvre, à de la suppuration nasale.

***Traitement.*** — Après avoir, au moyen d'un traitement préliminaire, éliminé toutes les lésions qui causent et entretiennent la sinusite (dents cariées, polypes), il faut passer au traitement curatif, qui consiste à favoriser l'évacuation du pus, et à modifier la muqueuse. Le sinus maxillaire peut être abordé par quatre voies différentes :

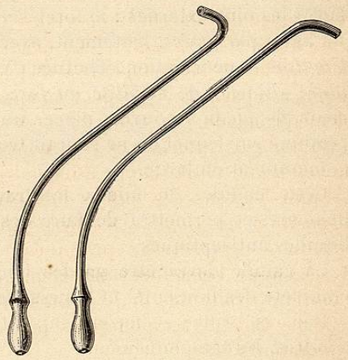

Fig. 331. — Canules de Hartmann droite et gauche, pour laver le sinus maxillaire par son orifice naturel.

1° *Par le méat moyen.* — Ce procédé, simple en apparence, est quelquefois d'une exécution difficile; de plus, il peut être dangereux en cas de malformation du sinus, et déterminer la pénétration de l'instrument dans la cavité orbitaire. Cependant, ce procédé est logique et permet de faire un lavage de la cavité [2] sans autre intervention chirurgicale et d'amener la guérison dans des cas très récents. On se sert pour cela des canules de Hartmann (fig. 331).

2° *Par le méat inférieur.* — On y pénètre avec le trocart courbe de Krause, au moyen duquel on pratique des lavages fréquents de la cavité ou des insufflations de poudres antiseptiques.

3° *Par le rebord alvéolaire.* — La *voie bucco-dentaire*, proposée par Cooper,

[1] Ziem, *Zur Entfernung der Peritonsillitis. Monatschrift f. Ohrenheilk.*, 1888, p. 233.

[2] Le lavage de la *cavité du sinus*, grâce *à des artifices de position* et sous l'*influence de la pesanteur* (sans aucune opération préalable), suivant le procédé de Jelenffy (de Budapest), nous semble théorique, et par conséquent bien insuffisant; ce moyen est d'ailleurs inapplicable dans les cas d'orifices rétrécis, ou oblitérés par le gonflement de la muqueuse.