présente des avantages réels : *déclivité absolue de l'orifice, possibilité d'un lavage étendu à toute la cavité du sinus* (puisque le liquide pénétrant par la canule placée à demeure ressort par l'orifice naturel et la fosse nasale), *facilité pour le sujet* de se traiter lui-même.

Aucune des objections faites à cette méthode ne résiste à l'examen. Le sacrifice d'une dent importe peu, lorsqu'il s'agit de guérir une affection sérieuse; d'ailleurs 23 fois sur 24 (Kieg), cette dent est cariée et a été le point de départ de l'affection.

La *réinfection du sinus* par la bouche serait à redouter, si toute la thérapeutique de cette affection ne reposait sur des lavages antiseptiques, répétés plusieurs fois par jour.

C'est donc cette méthode de traitement que nous préconisons dans la généralité des cas, réservant le *curettage* du sinus aux cas chroniques et rebelles.

L'opération par la voie dentaire comprend plusieurs temps :

a. *Extraction de la première ou de la deuxième molaire;* b. *Perforation du sinus à travers une des cavités alvéolaires;* c. *Introduction d'une canule en métal et lavages de la cavité.*

Le chloroforme n'est pas indispensable pour ces différents temps opératoires; on ne l'emploiera qu'exceptionnellement, lorsqu'il sera imposé par le malade. Et en effet, grâce à la cocaïne, appliquée *en injection* avant l'extraction, *en solution* avec un petit tampon d'ouate introduit dans la cavité alvéolaire après l'extraction, on rendra très supportables l'*avulsion dentaire* et la *térébration du sinus*.

La perforation du sinus se fait en pénétrant à travers une des cavités alvéolaires les plus externes : le foret sera dirigé *obliquement*, *en haut et en arrière*; on agira par *pesées*, lentement, avec un foret simple ou un *trocart* à manivelle. Une fois la pénétration effectuée [1], et on est averti par une *sensation de résistance vaincue*, de *mobilité du foret*, on introduit un foret d'un diamètre supérieur, de façon à pouvoir placer une *grosse canule*. C'est en effet un point de pratique sur lequel on ne saurait trop insister, la nécessité d'avoir un orifice de communication large.

Cette canule, ou mieux le drain métallique de Lermoyez, sera fixée à demeure, et permettra de faire des injections plusieurs fois par jour avec des liquides antiseptiques.

La canule devra être gardée longtemps, c'est-à-dire jusqu'à la disparition complète des douleurs, et la cessation de la suppuration et de la fétidité.

Par cet orifice se feront, suivant les cas, les irrigations, les insufflations de poudres, les tamponnements.

4° *Par la fosse canine* (Desault). — Cette voie permet d'ouvrir largement le sinus, de l'inspecter avec soin et de le curetter complètement.

Ces deux derniers procédés sont réservés aux cas chroniques, et rebelles aux traitements antérieurs.

Enfin, une nouvelle méthode de traitement vient d'être proposée et utilisée avec succès par Luc [2]. L'auteur commence par faire le nettoyage de la cavité par la voie canine; de là il crée un orifice au niveau de l'extrémité antérieure

[1] Suivant certaines dispositions anatomiques sur lesquelles nous n'avons pas à revenir, la térébration est des plus faciles, ou exige plus de temps, lorsque alvéole et sinus sont séparés par une assez grande épaisseur de tissu osseux.

[2] Luc, Communication à la Société française d'otologie, de laryngologie et de rhinologie, mars 1897, et *Arch. internat. de laryngol.*, mai-juin 1897.

du méat inférieur, y introduit un drain que sa forme en entonnoir maintient en place, et ferme l'orifice de la fosse canine. Ainsi se trouve établie une large voie pour l'écoulement du pus par la fosse nasale correspondante et pour les soins consécutifs à donner au sinus.

2° *FISTULES*

Les auteurs du *Compendium* divisent les fistules du sinus maxillaire, en A. *fistules cutanées*, B. *fistules buccales*, subdivisées elles-mêmes en *fistules alvéolaires et gingivales*, et *fistules palatines*.

Les *fistules cutanées* s'ouvrent du côté des téguments de la face, plus ou moins haut sur la joue, quelquefois au niveau de la paupière inférieure.

La fistule peut être unique, mais il n'est pas rare de voir des fistules multiples, de siège *cutané*, *alvéolaire* ou *palatin*. Maigrot, cité par Bordenave, donna des soins à un malade, chez lequel un abcès s'était ouvert en même temps à la joue par des orifices multiples et sur le bord alvéolaire, entre deux dents, par une petite ouverture, d'où s'écoulait du pus, depuis trois mois.

La *lumière* de la fistule est en rapport avec sa cause : celles qui succèdent à l'élimination de séquestres, à des interventions opératoires, ou qui sont consécutives à des plaies par armes à feu, offrent des dimensions étendues.

Étiologie. — On peut diviser les fistules au point de vue étiologique, en *fistules traumatiques* (*fractures, plaies par armes à feu, corps étrangers, avulsion d'une dent*), *fistules spontanées* (*abcès, nécrose des parois, néoplasmes*), et *fistules chirurgicales*, ou de *cure opératoire*.

Symptômes. — Les deux signes importants de ces fistules sont : a, *le passage de l'air*, par le trajet fistuleux, lorsque le malade se mouche, éternue, etc., et b, *le reflux par les fosses nasales*, des liquides injectés à travers le trajet fistuleux.

Le siège de ces fistules, alvéolaire, au niveau *de la fosse canine*, au niveau de la voûte *palatine, dans la région du sinus*, en un mot, plaide en faveur de leur origine.

La fétidité du pus, son abondance, constituent des caractères incertains de ces fistules.

A côté des *fistules évidentes* du sinus maxillaire, se rangent les fistules d'un *diagnostic douteux*. Lorsque la fistule vient s'ouvrir en dehors de la *zone du sinus*, lorsque l'oblitération de l'orifice nasal du sinus empêche la pénétration de l'air et le reflux des liquides, lorsque le trajet de la fistule est irrégulier, sinueux, il devient difficile de reconnaître le point de départ de la suppuration : une périostite alvéolo-dentaire, consécutive à la carie dentaire, une tuberculose osseuse du maxillaire supérieur, peuvent donner le change; c'est alors que l'exploration attentive, avec un stylet, des trajets fistuleux, leur débridement, la recherche des points douloureux ou tuméfiés, l'intégrité du système dentaire, l'éclairage des cavités de la face, permettront d'arriver à rapporter à sa véritable cause la suppuration.

Marche. — Pronostic. — Ces fistules persistent, tant que le traitement n'a pas supprimé leur cause; des guérisons apparentes peuvent se produire et c'est

avec raison que les classiques font remarquer que les fistules situées dans un point déclive, celles qui se vident bien, *ont de la tendance à se fermer*; mais cette occlusion n'est que temporaire, et prépare l'éclosion de nouveaux accidents de rétention (Desprès, Soc. chir., avril 1888).

Les *fistules chirurgicales* se font remarquer par leur facilité à se boucher rapidement; aussi faut-il toujours les établir étendues, non seulement pour s'opposer à cette fermeture spontanée, et aux accidents consécutifs, mais surtout pour pouvoir agir par une voie large et d'un accès facile, sur la cause première des accidents.

Est-il utile de faire remarquer qu'un trajet fistuleux cutané constitue une difformité susceptible de laisser des traces très appréciables et c'est une des raisons qui nous feront toujours préférer la *voie buccale* à la *voie faciale*, dans la cure des *abcès du sinus maxillaire*.

Traitement. — *Ouvrir la cavité du sinus, enlever la cause du mal*, puis secondairement profiter de la voie ainsi créée pour *modifier la muqueuse* du sinus, constituent les indications fondamentales du *traitement*.

Nous avons assez longuement insisté, à propos du traitement des abcès du sinus maxillaire, sur l'ouverture de cette cavité par l'alvéole, ou la paroi antérieure, pour n'avoir pas à y revenir.

L'écoulement du pus largement assuré par l'ouverture du sinus, les trajets fistuleux se ferment spontanément, ou sous l'influence d'injections détersives, ou de cautérisations (nitrate d'argent [Astier]); il sera quelquefois utile de gratter à la curette le trajet fistuleux, d'établir dans un point déclive de la cavité buccale une contre-ouverture pour assurer l'écoulement du pus.

Les procédés employés avec succès par Bertrandi, par Bérard, satisfaisaient à toutes ces conditions.

Bertrandi [1], chez une malade qui portait une fistule sur le bord orbitaire de l'os maxillaire, introduisit, par le trajet fistuleux, un perforatif long et étroit, qu'il disposa perpendiculairement jusque sur la surface palatine de cet os, contre laquelle il avait fortement appliqué deux doigts de la main gauche et qu'il perfora ainsi entre les deux dents molaires postérieures. La malade guérit.

A. Bérard, pour convertir une fistule de la joue en fistule buccale, fit passer une sonde cannelée de la joue dans le sinus et, tournant en bas la cannelure, il pratiqua en dedans de la bouche une incision en plongeant un bistouri dans la cannelure de la sonde; par là il fit passer un gros fil de plomb, dont une extrémité, recourbée en crochet, pénétra profondément dans le sinus et dont l'autre, laissée dans la bouche, fut fixée à une dent molaire.

Lorsque le traitement a eu pour résultat d'assurer l'écoulement facile du pus [2], de supprimer la cause première des accidents, la fistule guérit en général très rapidement; il faut même surveiller le trajet artificiel et retarder autant qu'il est nécessaire son oblitération.

Mais il est des cas cependant où les fistules devenues sèches, soit buccales, soit cutanées, n'ont plus de tendance à se fermer; il faut alors recourir à des

[1] Bordenave, *loc. cit.*, 18e observation.

[2] Chez un opéré de sinusite maxillaire par la fosse canine, il se produisait, malgré des pansements soignés (désinfection et bourrage de la cavité avec de la gaze au salol), des poussées inflammatoires. Ces accidents nous paraissant devoir être attribués à ce que l'orifice était situé au-dessus du plancher du sinus, nous créâmes une fistule déclive dentaire, et à partir de ce moment la guérison fut obtenue.

opérations autoplastiques, à des obturations : elles sont d'autant plus indiquées que la pénétration des aliments dans la cavité du sinus, ou la difformité, constituent deux graves inconvénients.

Dans 2 cas de fistules, Quénu a fait avec succès une opération autoplastique au moyen de deux lambeaux, l'un *gingivo-palatin*, l'autre *labial*, adossés par leur surface cruentée, et maintenus tendus comme un voile, par un fil noué autour de deux dents bordant l'orifice fistuleux (Soc. chir., 1888, p. 266).

3° *KYSTES MUQUEUX DU SINUS MAXILLAIRE*

Il se forme dans le sinus maxillaire des collections de liquide qui, par leurs qualités physiques et chimiques, rappellent le *mucus*.

Deux théories sont en présence, pour expliquer ces accumulations de mucus dans l'antre d'Highmore.

Pour Jourdain, Deleschamps, il s'agit d'une véritable *hydropisie du sinus* par suite de l'oblitération de son orifice normal. Certains faits semblent donner raison à cette pathogénie; c'est ainsi que, dans un cas de Verneuil (Soc. de chirurgie, 1852), le sinus maxillaire était complètement rempli par un liquide visqueux, filant, très dense, très adhérent à la muqueuse, sans trace de paroi kystique; c'était une rétention de mucus, dans la cavité même du sinus [1].

D'après une opinion généralement adoptée depuis les recherches de Giraldès [2], de Marchant [3], ces collections liquides sont dues à la dilatation kystique d'une des glandes du sinus, par suite de l'oblitération de son canal excréteur. Cette conception pathogénique s'appuie *sur l'anatomie*, qui démontre l'existence, dans la muqueuse du sinus, de nombreuses glandes en grappe, sur les *vérifications nécroscopiques*, qui ont permis à Giraldès de prouver la fréquence des dilatations kystiques de ces glandes.

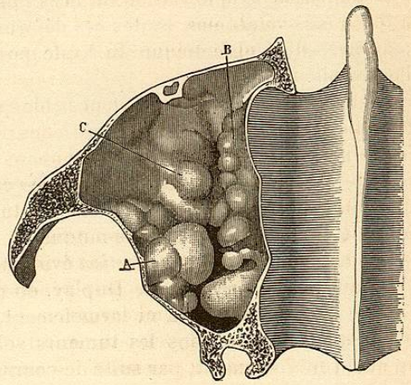

Fig. 332. — Coupe transversale du sinus maxillaire. A, B, C, kystes glandulaires. (Giraldès.)

Anatomie pathologique. — Nous distinguerons avec Giraldès *deux variétés de kystes* : 1° *les kystes miliaires*, formés par la dilatation d'une partie périphérique du canal excréteur; ils sont transparents, du volume d'un grain de millet et remplis d'une matière épaisse ressemblant à la substance du cristallin; 2° les autres, plus considérables, sont constitués par la dilatation de tout le corps folliculaire; leur nombre, leur volume et leur coloration n'ont rien de constant. Tantôt on trouve un kyste volumineux, tantôt on en trouve plusieurs, jusqu'à

[1] Il n'y avait pas, dans le cas de Verneuil, d'oblitération de l'orifice normal du sinus; l'hypersécrétion de la muqueuse du sinus lui sembla devoir être rapportée à une irritation causée par l'évolution d'une dent de sagesse.

[2] Giraldès, *Recherches sur les kystes muqueux du sinus maxillaire*. Paris, 1860.

[3] Marchant, *Sur les kystes du sinus maxillaire*. Strasbourg, 1868.

vingt et au delà. Les uns sont transparents, les autres plus ou moins opaques, et ces différences tiennent à la nature très variable du liquide qu'ils contiennent. Leurs parois sont généralement minces, vasculaires ou non, recouvertes par la muqueuse quelquefois altérée et fongueuse. Le contenu du kyste est ordinairement visqueux, filant, transparent, assez semblable au mucus normalement sécrété par la muqueuse; parfois aussi il est plus épais, opaque et diversement coloré. Des globules sanguins altérés, des globules graisseux, quelques cellules granuleuses, des débris d'épithélium, mais surtout une grande quantité de cristaux de cholestérine, tels sont les éléments que le microscope a permis d'y reconnaître (Duplay).

Par leur accroissement excentrique, ces kystes finissent par remplir le sinus maxillaire et le distendre; la multiplicité de ces kystes facilitera toujours leur diagnostic anatomique.

Symptômes. — Ils ne deviennent appréciables que lorsque la collection liquide est suffisante pour dilater le sinus, car, dans la période prémonitoire, les douleurs irradiées du côté des dents ou du nerf sous-orbitaire ne peuvent permettre d'établir aucun diagnostic.

A la période de *distension* du sinus, le kyste peut refouler une *paroi* (cas le plus fréquent) ou écarter simultanément toutes les parties limitantes du squelette du sinus. Si la paroi antérieure cède, une tumeur apparaît au niveau de la joue; le soulèvement du plancher de l'orbite et l'exophtalmie traduisent le refoulement de la paroi supérieure : lorsque le kyste affaisse la paroi inférieure, on constate l'abaissement de la voûte palatine, l'élargissement de l'arcade dentaire et la chute des dents; enfin la projection en dedans de la paroi interne s'accompagne de la déviation du nez et de l'obstruction de la narine.

Tous ces symptômes, toutes ces déformations coexisteront avec des variantes, lorsque l'effort excentrique du kyste portera sur l'ensemble, ou sur plusieurs des parois.

La distension du sinus n'est possible que par suite de l'amincissement, de la transformation en feuille osseuse sans résistance, de l'*une* ou de *ses* parois; aussi la tumeur arrondie, lisse, d'abord dure, devient élastique, dépressible; c'est à ce moment qu'il est possible de percevoir la *sensation parcheminée*.

Enfin, dans une dernière période, la tumeur a résorbé la paroi osseuse; elle devient sous-cutanée, ou sous-muqueuse sans intéresser en rien les téguments, et s'accompagne d'une *fluctuation* évidente.

Comme le fait remarquer Duplay, on n'a jamais signalé dans la symptomatologie de cette affection ni larmoiement, ni tumeur lacrymale, contrairement à ce qu'on observe dans les tumeurs solides du sinus, où ces accidents surviennent fréquemment, par suite de compression sur le canal nasal.

Diagnostic. — Le kyste du sinus maxillaire ne peut être diagnostiqué que lorsque la dépressibilité, la fluctuation le rendent évident.

La marche des *abcès du sinus* est bien différente (voy. *Abcès du sinus*), et au besoin une ponction exploratrice lèverait les doutes.

Le diagnostic avec un *néoplasme* en voie de ramollissement est plus difficile, et nous avons vu commettre cette erreur; mais si on tient compte de l'*âge* (les kystes apparaissent dans la jeunesse, tandis que les néoplasmes se montrent de préférence chez les gens âgés), de l'*accroissement rapide de la tumeur*, de la *coloration violacée des téguments*, et des poussées lymphangitiques, de la *mollesse des os*, envahis par le néoplasme, mais non repoussés et amincis, on fait le diagnostic; après l'incision, l'*issue de la matière cérébriforme*, l'*hémorragie abondante*, sont des caractères non douteux.

L'éclairage des cavités de la face est appelé à rendre dans ce cas encore des services diagnostiques précieux.

Traitement. — Il consiste : 1° à ouvrir largement le sinus maxillaire dans le point où sa paroi proémine, de préférence par la fosse canine, en respectant les téguments, ou par l'alvéole; 2° à évacuer le contenu du kyste et à racler la paroi avec une petite curette, de façon à ouvrir les collections kystiques en voie de développement; 3° à faire dans l'intérieur de la cavité des injections antiseptiques jusqu'à réparation de la muqueuse; il est temps, alors, de laisser se fermer spontanément l'orifice du sinus maxillaire, ou d'aider à sa réparation par un des moyens que nous avons indiqués (voy. *Fistules du sinus maxillaire*).

4° *TUMEURS DU SINUS MAXILLAIRE*

Les tumeurs qui se développent *primitivement* dans le sinus maxillaire aux dépens de ses parties constituantes (os, muqueuse) doivent seules fixer notre attention : les *ostéomes* étant déjà connus, il nous reste à décrire les *polypes muqueux* (1), les *fibromes*, les *enchondromes*, les *épithéliomes*, les *sarcomes* et les *tumeurs malignes* du sinus maxillaire. Présenter une description clinique de chacune de ces variétés serait s'exposer à des répétitions sans intérêt : aussi, à l'exemple de Duplay, ferons-nous une symptomatologie générale *des tumeurs solides du sinus maxillaire*.

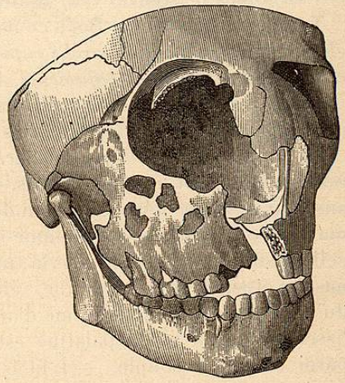

Fig. 333. — Dilatation énorme du sinus maxillaire par un fibrome calcifié. (Musée Dupuytren.)

Polypes muqueux. — Luschka a signalé la présence dans le sinus maxillaire de polypes, en tout semblables aux myxomes des fosses nasales. Ils peuvent refouler la paroi antérieure du sinus, déformer la joue, mais le plus souvent ils apparaissent dans la fosse nasale en s'insinuant à travers l'ouverture normale du sinus; il ne faut pas confondre ces myxomes avec les petites masses polypeuses qui siègent autour de ce même orifice, et que nous savons être symptomatiques d'une suppuration, et même d'un carcinome (Dunn) de l'antre d'Highmore.

Polypes fibreux. — Il n'existe qu'un petit nombre d'exemples authentiques de fibromes (2) : ce sont des tumeurs lisses, arrondies ou lobulées, dont la trame fibreuse présente parfois une vascularisation considérable, une véritable

(1) Paul Heymann (de Berlin), *Des tumeurs bénignes de l'antre d'Highmore. Arch. de Virchow*, vol. CXXIX, 1892.

(2) Cette affection s'observerait fréquemment dans les Indes. (O'Shaughnessy, in *Duplay*.)