texture caverneuse. Dans un fait de Demarquay, examiné par Ranvier, le fibrome avait subi une véritable calcification à son centre.

Ces tumeurs, qui appartiennent à l'âge adulte, ont une grande tendance à faire saillie dans la fosse nasale et même à détruire les parois du sinus.

Enchondromes. — Ils sont exceptionnels. Au point de vue histologique, on a observé l'*enchondrome pur* (un seul cas connu), des *tumeurs mixtes*, comme l'*ostéochondrome* (Dolbeau, Trélat), le *fibrochondrome* (Giraldès).

Les tumeurs cartilagineuses s'observent chez des jeunes sujets : leur marche est lente, leur volume moyen, quoique par leur accroissement ils puissent atteindre des développements considérables : ainsi une tumeur enlevée par Gensoul mesurait 7 pouces de diamètre.

Épithéliomes. — Ils prennent naissance dans l'épaisseur de la muqueuse du sinus : ce sont des tumeurs d'aspect papillaire, très vasculaires, qui distendent le sinus, perforent le plus souvent le bord alvéolaire, au niveau duquel elles viennent faire saillie, après avoir déterminé la chute des dents.

Les épithéliomes *primitifs* sont très rares, si on les compare aux *épithéliomes secondaires*, qui, partis du voisinage, envahissent consécutivement le sinus maxillaire; dans un mémoire intéressant sur les *kystes des mâchoires* (*Revue de chirurgie*, juin-juillet 1888), Albarran a étudié toutes les variétés d'épithéliome secondaire (*Épith. kystique adamantin*) et montré les difficultés qu'il y a à les discerner des tumeurs primitivement développées dans l'antre d'Highmore.

Sarcomes. — Bien que beaucoup de ces tumeurs appartiennent à l'histoire des *tumeurs du maxillaire supérieur*, il n'en est pas moins vrai qu'elles peuvent avoir pour origine la muqueuse ou le périoste qui tapissent la cavité du sinus; ces sarcomes peuvent revêtir toutes les formes histologiques connues.

Tumeurs malignes. — Sous ce nom, nous entendons les tumeurs caractérisées cliniquement par leur *marche rapide*, la *destruction du tissu osseux*, l'*ulcération* et l'*envahissement des téguments*, le *retentissement ganglionnaire* et l'*infection viscérale*; elles répondent à la classe des cancers encéphaloïdes ou colloïdes; elles apparaissent surtout chez les personnes âgées.

La *douleur*, l'*ébranlement* et la *chute des dents* sont des signes fréquents, mais non constants, et nous observons, en ce moment, une femme de soixante-douze ans, qui a vu se développer, en deux mois, une tumeur encéphaloïde du sinus maxillaire gauche, grosse comme un œuf, sans avoir éprouvé d'autre gêne que celle résultant de la saillie de la tumeur dans la fosse nasale gauche (obstruction nasale) et sur la voûte palatine : elle bombe dans la cavité buccale et au niveau du bord alvéolaire, sous forme d'une tumeur kystique violacée; mais le ramollissement de la voûte palatine est tel, qu'elle se laisse mobiliser comme une paroi en carton souple. — L'incision de cette tumeur a donné issue à de la matière encéphaloïde et s'est accompagnée d'une hémorragie buccale et nasale des plus sérieuses : les parois limitantes de l'antre étaient en partie détruites.

Symptomatologie générale des tumeurs solides du sinus maxillaire. — Nous diviserons en trois périodes la marche des tumeurs du sinus maxillaire.

Dans la première période dite *latente*, aucun symptôme n'avertit du développement de la tumeur, car nous ne pouvons attribuer aucune valeur à la douleur, qui coïncide aussi bien avec certaines tumeurs malignes qu'avec de simples abcès du sinus, ainsi qu'il nous a été permis de le constater.

Après une durée variable de cette première étape, la production morbide

remplit la cavité du sinus et détermine des phénomènes de voisinage qui caractérisent la seconde période; c'est tout d'abord une sensation de gêne, de pesanteur, persistante dans la région du sinus; des déformations du côté de la joue, de l'œil, l'obstruction des fosses nasales, la compression du canal lacrymo-nasal et le larmoiement ne tardent pas à se montrer; en inspectant la bouche, on constate l'ébranlement ou la chute des dents répondant au bord alvéolaire du sinus (fig. 334).

Dans la troisième période, la tumeur, après avoir écarté ou refoulé ou détruit les parois de l'enceinte osseuse, envahit les cavités voisines et fait saillie en dehors du sinus.

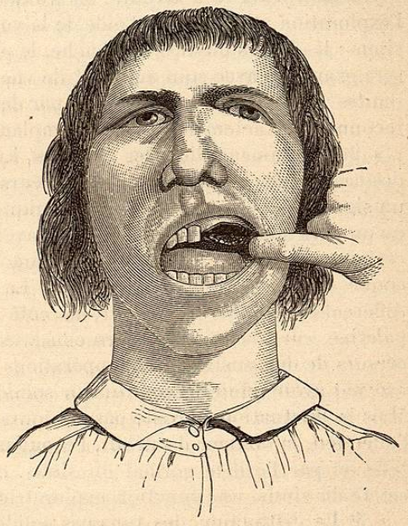

Fig. 334. — Déformation de la joue dans un cas de tumeur du sinus maxillaire. (Duplay.)

La tumeur occasionne alors, suivant sa migration, soit une tuméfaction de la fosse canine, soit de l'exophtalmie ou plutôt une propulsion de l'œil en avant avec compression du nerf optique, soit une obstruction des narines avec épistaxis, soit un abaissement ou une perforation de la voûte palatine. Les dents tombent et le fond de l'alvéole livre passage à la tumeur; à ce moment la tumeur peut s'étendre assez loin en arrière pour comprimer la trompe et altérer l'audition. Elle peut même perforer la base du crâne, comme on le voit sur cette pièce (fig. 333), et déterminer une méningo-encéphalite mortelle.

Arrivées à leur période ultime, les tumeurs du sinus, ulcérées, saignantes, donnent lieu à un écoulement sanieux, fétide, d'une odeur repoussante; les fonctions du nez et de la bouche sont entravées. Du côté de la joue les veines se dilatent et deviennent variqueuses; la commissure labiale est portée en haut et en dehors; une partie plus ou moins étendue de la face a perdu sa sensibilité et ses mouvements (destruction des filets des nerfs sous-orbitaire et facial); enfin les téguments, rouges, luisants, finissent par s'ulcérer.

Diagnostic. — Longtemps on a professé qu'il était impossible de reconnaître une tumeur du sinus maxillaire au début; aujourd'hui, grâce à l'*éclairage des cavités de la face*, il sera permis, comme l'a d'ailleurs fait Ruault [1] pour un ostéome (opéré ensuite par Monod), de déceler à leur origine les productions néoplasiques de l'antre d'Highmore.

Mis en présence d'une tumeur de la région du sinus maxillaire, le clinicien a à résoudre trois questions : 1° la tumeur a-t-elle réellement son siège dans le sinus; 3° est-elle liquide ou solide; 2° dans ce dernier cas, quelle est sa nature.

Nous empruntons à Duplay la solution de ce problème clinique :

[1] Ruault, Communication orale.

« 1° La tumeur a-t-elle réellement son siège dans le sinus? 2° est-elle liquide ou solide? 3° dans ce dernier cas, quelle est sa nature?

« 1° Il existe dans la science des exemples de tumeurs du pharynx, des fosses nasales, etc., pénétrant dans l'antre d'Highmore, qui ont été prises pour des tumeurs du sinus (1). Réciproquement on a vu des fibromes pédiculés du sinus s'avancer dans la cavité nasale et simuler un polype du nez; de même encore, dans un cas de Warren, une tumeur de la paupière inférieure, en apparence indépendante, était un prolongement d'un fibrome du sinus (2).

« Pour éviter ces erreurs, on s'aidera des commémoratifs et surtout de l'exploration minutieuse à l'aide de la vue et du toucher, des cavités voisines du sinus : les fosses nasales, la bouche, le pharynx. En outre, la tumeur elle-même sera examinée avec soin au point de vue de sa mobilité, de son volume, de ses limites; en un mot, on s'efforcera par des recherches attentives et répétées, de reconnaître exactement le point d'implantation.

« 2° Les tumeurs liquides du sinus, kystes ou abcès, seront, dans la majorité des cas, faciles à distinguer des tumeurs solides : il existe, pour les premières, un signe véritablement pathognomonique, c'est la fluctuation nette et franche, qu'on aura soin de ne pas confondre avec cette fausse fluctuation que donnent certaines tumeurs encéphaloïdes ramollies et recouvertes seulement d'une coque osseuse mince et dépressible. La fluctuation devra être recherchée en différents points de la tumeur, du côté de la joue, de la gencive, de la voûte palatine, car son existence bien constatée a plus d'une fois fait éviter de graves erreurs de diagnostic, ou des opérations inutiles au moment où le chirurgien, croyant avoir affaire à une tumeur solide, allait enlever le maxillaire supérieur. Mais la fluctuation n'existe pas toujours; alors les antécédents, la marche de l'affection, la douleur du début, l'écoulement du pus par une ouverture accidentelle ou par l'orifice normal du sinus, enfin, en cas de doute, l'éclairage de la cavité du sinus, une ponction exploratrice, éclaireront le diagnostic.

« 3° La distinction des tumeurs solides, entre elles, présente des difficultés plus sérieuses et ce n'est qu'en s'entourant de précautions de toutes sortes et en tenant compte de toutes les circonstances capables de le guider, que le chirurgien arrivera à reconnaître la nature du mal, sinon avec une certitude complète, au moins avec de grandes probabilités.

« Les caractères physiques de la tumeur présentent une importance capitale : la dureté de l'exostose ne permettra pas de la confondre avec les fibromes et les enchondromes, qui possèdent une élasticité propre, et encore moins avec le lipome, d'ailleurs extrêmement rare, si tant est même que l'on doive admettre un lipome du sinus lui-même. Quant aux sarcomes et au cancer, c'est surtout à la marche envahissante qu'on les distinguera d'autres tumeurs qui peuvent, à une certaine époque, leur ressembler et qui, dans leur développement même excessif, respectent davantage les parties avoisinantes

« L'âge du malade n'est pas non plus inutile à considérer; nous avons vu que les tumeurs cartilagineuses et osseuses sont des maladies spéciales aux jeunes gens. Enfin on ne négligera pas d'observer l'état général, qui ne tarde pas à

(1) Nous avons nous-même observé un *kyste dentifère du sinus maxillaire*; l'examen histologique pratiqué par Albarran révéla qu'il s'agissait d'un kyste à épithélium pavimenteux, qui s'était développé dans la cavité du sinus, en repoussant excentriquement ses parois et en poussant des prolongements nasaux (Soc. anat., 25 janvier 1889).

(2) GIRALDÈS, *Maladies du sinus maxillaire*, p. 45.

s'altérer en cas de cancer, tandis qu'il reste longtemps intact s'il s'agit d'une tumeur d'une autre nature.

« Malgré cela, nous le répétons, ce diagnostic des tumeurs du sinus n'est pas facile, le doute sera possible dans bien des circonstances et c'est pour des faits de ce genre que certains chirurgiens conseillent de ponctionner la tumeur avec le trocart explorateur de Küss et de soumettre à l'examen microscopique la substance ainsi obtenue. »

Pronostic. — « Les tumeurs solides du sinus maxillaire sont toujours d'un pronostic grave, parce qu'elles ne peuvent, le plus ordinairement, guérir sans l'intervention chirurgicale et sans une opération plus ou moins sérieuse. Mais le degré de gravité varie suivant la nature de la tumeur, et il est inutile de revenir ici sur la distinction entre les tumeurs bénignes et malignes. »

Traitement. — Le traitement est exclusivement chirurgical et diffère suivant la nature des tumeurs solides du sinus maxillaire. Mais avant d'entrer dans plus de détails, il nous semble bon d'indiquer tout d'abord, d'une manière générale, quand et à quel moment il faut agir, et aussi quand il faut s'abstenir, en un mot, de poser les indications et contre-indications de toute opération.

S'il s'agit d'une tumeur bénigne dont le développement est, comme on sait, très lent, une intervention hâtive sera rarement utile, et tant que la tumeur ne sera pas susceptible, par son volume, de gêner le malade ou de déterminer sur les organes voisins quelques-uns des accidents signalés plus haut, il sera préférable d'attendre, sans toutefois prolonger trop longtemps cette expectation, qui n'aurait d'autre résultat que de créer au chirurgien des difficultés plus grandes, et d'exposer le malade à des dangers plus sérieux. Ceci s'applique en particulier aux tumeurs osseuses développées dans la muqueuse du sinus, dont l'énucléation sera d'autant moins laborieuse qu'elles n'auront pas eu le temps de s'enclaver dans la cavité où elles ont pris naissance.

Que s'il s'agit, au contraire, d'une tumeur maligne et surtout d'un cancer à marche rapide et envahissante, il y aura tout avantage à l'attaquer dès le début, avant qu'il ait pris un développement trop considérable et altéré les parties environnantes. Toutefois, même dans ces cas, le volume de la tumeur ne serait pas une contre-indication absolue de l'opération, si la santé générale du malade n'était pas déjà gravement compromise. Nous pensons que le chirurgien doit s'abstenir seulement dans les circonstances où il existe des signes non douteux de cachexie cancéreuse et de l'engorgement des ganglions sous-maxillaires et cervicaux, dans les cas enfin où le mal a une extension telle qu'il ne reste aucun espoir d'atteindre avec certitude jusqu'à ses dernières limites (Duplay).

Les divers procédés opératoires applicables aux tumeurs solides du sinus maxillaire comprennent : la *cautérisation*, l'*excision* et l'*arrachement*, la *résection partielle et totale du maxillaire supérieur*.

[GÉRARD-MARCHANT.]