V

TUMEURS DU SINUS FRONTAL

Il ne saurait être question ici des *tumeurs secondaires*, qui, nées dans les fosses nasales ou les régions avoisinant le sinus, envoient un prolongement dans sa cavité : nous n'envisagerons que les *tumeurs primitives* du sinus.

Les auteurs classiques rangent dans cette catégorie de tumeurs les *kystes hydatiques*, les *polypes*, les *ostéomes*.

Les kystes hydatiques (voy. *Crâne*, t. III, p. 525), les *ostéomes* (voy. *Ostéomes des fosses nasales et des sinus*) ayant déjà été étudiés, il nous reste à faire l'histoire des *polypes*.

POLYPES (SARCOMES OU FIBRO-SARCOMES) DU SINUS FRONTAL

La description des polypes du sinus frontal est basée sur un petit nombre d'observations, puisque *Duplay* n'en admet que sept *plus ou moins authentiques* et *Martin*, dans sa thèse de 1888, n'a pu en recueillir que 10 cas.

Or tous ces faits sont *anciens* (1), *dénués d'examen histologique*. Leur description clinique est toujours la même ; il s'agit de tumeurs *multiples*, *perforantes du sinus*, qui poussent des *prolongements dans les fosses nasales*, *dans l'orbite*, *dans le crâne*, produisant de l'*exophtalmie*, des *accidents cérébraux* terminés par la mort. Est-il logique de ranger ces néoplasmes dans la catégorie des *polypes*, c'est-à-dire des *tumeurs bénignes*? Comme, d'autre part, nous possédons un ou deux examens histologiques de *fibro-sarcomes du sinus* (2), que leur évolution clinique peut être rapprochée de celle qui est attribuée aux polypes, on est autorisé, par une sorte d'induction, à penser que la plupart des tumeurs décrites sous le nom de *polypes fibreux ou muqueux*, *primitifs* du sinus frontal, ne sont autre chose que des *sarcomes ou des fibro-sarcomes* (3).

On ignore absolument l'*étiologie* de ces tumeurs ; l'*influence du traumatisme* paraît cependant bien établie, dans l'observation de Meyer.

Symptômes. — Les *trois périodes* assignées à l'évolution des tumeurs du sinus maxillaire se retrouvent ici. L'affection ne se révèle, le plus souvent, qu'au moment où la production morbide commence à *dilater le sinus*. A la distension

(1) La première de ces observations appartient à Levret (1725), et la plus récente a été publiée en 1858 par Caron du Villard ; dans ce dernier cas, il s'agit d'un nègre de Cuba.

(2) L'observation de la thèse de Martin (p. 32) se rapporte à un *fibro-sarcome du sinus frontal* (à *cellules fusiformes*), enlevé par Meyer, et dont l'examen histologique a été fait par Berger. La tumeur pyriforme, de la grosseur d'un œuf de poule, était formée par un grand nombre de saillies séparées par des dépressions ; elle s'était vraisemblablement développée aux dépens du périoste de la paroi inférieure du sinus. Dans ce fibrome, qui par places commençait à se transformer en un sarcome à cellules fusiformes, on trouvait des *parties osseuses* (vestiges de la cloison osseuse de l'orbite, complètement disparue), du *tissu graisseux* (de l'orbite), et du *tissu musculaire*, ne faisant pas partie de la tumeur, mais venu avec elle au moment de l'opération.

(3) Birch Hirschfeld dit que dans les cavités accessoires des fosses nasales, les *fibromes*, les *enchondromes* et les *sarcomes*, sont plus souvent observés que les polypes muqueux. Kœnig parle de *carcinome* des sinus frontaux, mais aucun de ces auteurs, dit Martin, ne renvoie aux observations sur lesquelles il s'appuie.

du sinus, succède assez rapidement sa *perforation* ; mais, tandis que les *collections liquides*, les *ostéomes*, repoussent les parois osseuses, les usent, les perforent, sans faire corps avec elles, le fibro-sarcome *envahit l'os*, *se substitue à lui*. Dans cette troisième période, on constate une tumeur de consistance fibreuse, de surface lisse, immobile dans sa profondeur, adhérente ou non à la peau, suivant qu'on l'examine à une époque plus ou moins avancée de son évolution. A quelque moment que l'on palpe cette tumeur, on *n'y détermine pas de crépitation parcheminée* (Martin, p. 29).

Les symptômes varient, du reste, suivant la direction que prend la tumeur ; si elle se développe du *côté de l'orbite*, elle produit de l'*exophtalmie*, un *refoulement de l'œil*, en bas et en dehors. La *tuméfaction* est *antérieure et médiane* lorsque la tumeur proémine *en avant*. Des troubles de *compression cérébrale* apparaissent lorsque la tumeur *perfore la paroi postérieure* du sinus, et pousse un *prolongement* dans la cavité crânienne.

Diagnostic. — Le diagnostic de la tumeur primitive est toujours fort difficile.

La compression, la dilatation et la perforation du sinus frontal, sont en effet les trois étapes anatomo-pathologiques et cliniques de toutes les productions *liquides*, *solides et même gazeuses* de cette cavité.

L'appréciation de certains détails permet cependant de distinguer ces tumeurs des *kystes et des ostéomes*.

Les *kystes et les ostéomes* repoussent la paroi du sinus, l'amincissent, l'usent jusqu'à la perforation, mais il est toujours possible de retrouver la crépitation parcheminée ; les tumeurs que nous étudions détruisent la paroi, se substituent à elle, et celle-ci, effondrée, ne peut plus donner au doigt ce craquement particulier qui caractérise la crépitation parcheminée.

Tandis que les collections liquides sont *fluctuantes*, les ostéomes d'une *dureté caractéristique*, les fibro-sarcomes ont une *consistance fibreuse* ; leur *marche plus rapide* est, enfin, un dernier caractère qu'il ne faudra jamais négliger.

Pronostic. — Le pronostic est sérieux, à cause de la récidive de ces tumeurs.

Traitement. — Il consiste dans l'ablation de la tumeur : il faudra intervenir sans tarder, l'extirpation étant d'autant plus facile qu'on la pratique plus tôt.

Il faut ouvrir largement le sinus par la paroi antérieure, de manière à enlever la tumeur dans sa totalité.

CHAPITRE IV

MALADIES DU SINUS SPHÉNOÏDAL

Émile Berger, dans deux publications successives (1), a eu le mérite de faire connaître les symptômes des maladies du sinus sphénoïdal : cette partie de la

(1) Berger und Tyrman, *Die Krankheiten der Keilbeinhöhle und des Siebbeinlabyrinthes, etc.* Wiesbaden, 1886.

rhinologie restait complètement inexplorée, et certains auteurs pensaient même qu'il ne serait jamais possible de faire le diagnostic d'une maladie du sinus sphénoïdal.

Les symptômes des affections du sinus sphénoïdal étant basées sur ses rapports anatomiques avec le *canal optique* (1), avec le *sinus caverneux*, avec la *base du crâne*, etc., il est indispensable de rappeler quelques détails anatomiques de ce sinus.

Anatomie. — Le sinus sphénoïdal, dit Berger, est limité en avant par le méat nasal supérieur et moyen; en outre, les parois latérales de sa paroi antérieure sont limitrophes des cellules ethmoïdales postérieures. En bas du sinus sphénoïdal, se trouve la cavité naso-pharyngienne. La selle turcique indique la partie de la base du crâne qui forme la paroi supérieure du sinus sphénoïdal; c'est, en outre, la paroi latérale du sinus qui limite la cavité moyenne du crâne. La paroi latérale montre une gouttière qui se porte en haut, en avant et en dedans; c'est la gouttière caverneuse pour le sinus caverneux. La partie antéro-supérieure de la paroi latérale sépare le sinus sphénoïdal du canal du nerf optique. La paroi postérieure du sinus est formée par le corps de l'occipital.

La paroi antérieure (osselets de Bertin) est toujours très mince. Si le sinus sphénoïdal est bien développé, on observe des procès pneumatiques se propageant dans les grandes et les petites ailes, dans les apophyses clinoïdes antérieures et postérieures, dans le corps de l'occipital et dans les apophyses ptérygoïdes. Une cloison divise le sinus sphénoïdal en deux parties.

Nous étudierons : 1° *les lésions traumatiques du corps du sphénoïde*; 2° *l'ostéite et la nécrose du corps du sphénoïde*; 3° *l'empyème* de cette cavité et les *fistules*; 4° *les tumeurs*.

LÉSIONS TRAUMATIQUES DU CORPS DU SPHENOÏDE

Ces blessures du corps du sphénoïde peuvent produire les symptômes suivants, d'après Berger (*loc. cit.*, p. 57) :

1° Dans les fissures de la paroi supérieure du sinus sphénoïdal on observe l'*écoulement continu du liquide cérébro-spinal*;

2° La rupture d'un morceau du corps du sphénoïde peut entraîner une *blessure de la carotide interne*, en dedans du *sinus caverneux* et causer de l'exophtalmie pulsatile (2).

3° La continuation de la fissure dans le canal du nerf optique cause la *compression ou la déchirure du nerf optique* dans ce canal, et, par suite, l'amaurose.

4° Si la fissure se continue par le trou ovale ou rond, elle produit l'*anesthésie* de la *deuxième et de la troisième branche du trijumeau*. Simultanément une déchirure ou une blessure d'autres nerfs cérébraux peuvent se présenter.

OSTÉITE ET NÉCROSE DU CORPS DU SPHÉNOÏDE

Dans la plupart des cas, ces altérations sont causées par la *syphilis*, moins fréquemment par la *tuberculose*.

(1) Em. Berger, *La chirurgie du sinus sphénoïdal*. Thèse de doct. Paris, 1890.
(2) Nous renvoyons à l'excellente thèse de Delens (*De l'anévrysme de l'artère carotide externe et du sinus caverneux*, Paris, 1870).

L'ostéite et la nécrose du corps du sphénoïde peuvent produire les symptômes suivants, d'après Berger (1) (*loc. cit.*, p. 35) :

1° Cécité subite mono-latérale avec le phlegmon orbitaire. Les autopsies ont prouvé que la cause de la cécité était la *compression du nerf optique dans le canal optique*, compression produite par le gonflement des gaines (*périnévrite*). Mentionnons encore les observations intéressantes de Horner, Panas, Post, Reinhardt et Braun. Dans tous ces cas, excepté celui de Post, la maladie s'est terminée par une méningite ;

2° Le détachement lent de quelques parties du corps du sphénoïde, sans qu'il se trouve jamais de troubles oculaires.

Dans ce cas comme dans le précédent, la mort est produite par la méningite.

3° Le détachement subit d'une grande partie du corps du sphénoïde par le nez (Baratoux) ;

4° Hémorragie mortelle après la perforation de la paroi osseuse, qui sépare le sinus caverneux du sinus sphénoïdal (Scholz) ;

5° L'abcès rétro-pharyngien;

6° La thrombose du sinus caverneux avec la thrombose de l'artère ophtalmique, causée par la thrombose du sinus circulaire de la selle turcique (Blachez, Lloyd) ;

7° La perforation de la base du corps du sphénoïde sans aucun autre symptôme (Störk).

EMPYÈME DU SINUS SPHÉNOÏDAL. — FISTULES

La première observation de trépanation (*par la voie nasale*) du sinus sphénoïdal, pour un empyème appartient à Schaeffer (de Dantzig) ; Ruault (2), en 1887 (un cas), Heryng (3) (5 cas), Grünwald, Rolland (4) (de Montréal), Quénu (5), Trousseau et Moure (6) ont observé des cas analogues.

Étiologie. — Les causes de cette suppuration sont encore obscures : il s'agit, selon toute probabilité, d'*une infection* résultant d'*un coryza aigu ou chronique*, *d'une intervention septique*, comme une *ablation de polypes* (cas de Ruault).

Les *infections générales*, comme la *fièvre typhoïde* (voy. Berger), la *morve*, la *diphtérie* pourraient encore être le point de départ d'une altération de la membrane muqueuse du sinus sphénoïdal et d'une suppuration.

Dans tous ces cas, l'infection occupe d'abord la fosse nasale, pour se propager ensuite vers la cavité pneumatique.

Une influence mieux établie est celle de *l'ostéite* et de *la nécrose du corps du sphénoïde* (observation de Quénu).

Enfin l'*hydropisie du sinus sphénoïdal* pourrait aboutir à la suppuration.

Symptômes. — Ils ont été bien étudiés par Berger, *loc. cit.*, p. 25.

1° La *céphalalgie* se montre avec des caractères variables ; elle affecte tantôt

(1) Berger (Émile), *Les symptômes des maladies du sinus sphénoïdal*. Société française d'otologie et de laryngologie, 27 avril 1887.
(2) Ruault, *Sur un cas d'empyème du sinus sphénoïdal*. In *Arch. de laryngol. et de rhinologie*, juin 1890, p. 157.
(3) Heryng, Congrès international d'otologie et de laryngologie. Paris, 1889.
(4) Rolland (de Montréal), Congrès international d'otologie et de laryngologie. Paris, 1889.
(5) Quénu, Société de chirurgie, octobre 1890.
(6) Communication Berger (voy. *in* travail de Ruault, p. 149).

une des branches du trijumeau (sus ou sous-orbitaire) [1], tantôt c'est une *céphalalgie diffuse*, sourde, profonde, gravative : chez le malade de Ruault, elle était accompagnée de *battements*, de *bruits subjectifs*, de *sifflements*, que le malade disait entendre des deux oreilles *dans sa tête*.

2° *Larmoiement*. — C'est un fait très fréquent, qui accompagne l'état d'irritation de la membrane muqueuse du nez et de sa propagation aux cavités voisines. Il suffit d'arracher un poil du nez pour produire le larmoiement du même côté. Si une moitié du sinus sphénoïdal est affectée, le larmoiement se trouve du même côté.

3° *La photophobie*.

4° *Le resserrement de la fente palpébrale ou blépharospasme*, du côté affecté, tels sont les phénomènes réflexes que Berger a rencontrés dans certains cas.

5° *Troubles oculaires*. — Ils consistent en *périnévrite ou névrite optique*. Berger les explique par la présence de *déhiscences* dans la paroi, qui existent entre le sinus sphénoïdal et le canal optique.

Le malade de Ruault se plaignait de *scotomes passagers*; *lorsqu'il était debout ou en marche, il lui arrivait fréquemment de voir devant lui des points noirs mobiles, surtout devant l'œil droit*, disait-il, *et d'en être gêné au point de perdre l'équilibre et de chercher un appui*.

Un signe de grande valeur est l'*existence d'un écoulement purulent ou séreux* par le sinus sphénoïdal. Ce liquide peut s'écouler par la gorge en s'accompagnant d'une sensation de fétidité. Le pus s'étale sur la paroi antérieure du sphénoïde, le bord des choanes, la voûte du pharynx et les parties latérales du pharynx, sur les extrémités postérieures des cornets supérieurs et moyens. La sécrétion se dessèche rapidement et se transforme rapidement en croûtes d'un gris-jaunâtre. Par la *rhinoscopie postérieure* répétée à plusieurs reprises, à des moments différents de la journée, on peut surprendre le siège du pus.

Ces signes objectifs, rapprochés des troubles fonctionnels déjà énumérés, permettent, après s'être assuré de l'*intégrité* du sinus frontal et du sinus maxillaire (*par l'éclairage des cavités de la face*), de soupçonner, puis d'admettre une suppuration du sinus sphénoïdal.

A la *période des fistules*, après l'ouverture spontanée de l'abcès, l'exploration du trajet peut mener jusqu'au niveau du sinus sphénoïdal malade. C'était le cas de Quénu.

Les altérations osseuses, le pus, peuvent se propager aux méninges, d'autant plus qu'il existe aussi des déhiscences dans la paroi supérieure du sinus sphénoïdal, sur lesquelles Zuckerkandl a appelé l'attention. C'est ainsi que mourut un malade observé par Demarquay.

Traitement. — Dès que le diagnostic est établi, il faut évacuer le pus *par la trépanation du sinus sphénoïdal*.

Trois voies ont été proposées pour pratiquer l'ouverture du sinus; la voie *naso-pharyngienne*, *la voie orbitaire et la voie nasale*.

La voie naso-pharyngienne, indiquée par Schech (de Munich), est d'un accès difficile, exige l'usage d'instruments angulairement brisés, peu maniables; elle

[1] La localisation au nerf sous-orbitaire peut faire croire à un abcès du sinus maxillaire: cette méprise est arrivée à Roux, qui reconnut, à l'autopsie, le siège sphénoïdal de l'abcès; de même encore la névralgie sous-orbitaire simule un *accès de paludisme* que l'on traite sans succès par tous les moyens appropriés (Berger).

expose, enfin, à la perforation du crâne; elle est si peu pratique, que personne jusqu'ici n'a eu l'idée de la suivre.

La voie orbitaire peut être franchie : *a*, à *travers les petites ailes du sphénoïde*, ou *b*, à *travers les cellules ethmoïdales*.

Dans le cas de carie de la paroi interne de l'orbite, de trajet fistuleux s'ouvrant à ce niveau, il sera quelquefois possible, avec un stylet, de pénétrer à travers les os jusqu'au sinus sphénoïdal (cas de Post, *in* Berger).

L'*opération à travers les cellules ethmoïdales*, qui a été pratiquée par John Bergh [1] (de Stockholm), nécessita comme temps préliminaire l'*énucléation du globe de l'œil*; après dénudation de la partie postérieure de la lame papyracée, Bergh excisa un morceau d'un centimètre carré de cette lame; puis, à travers les cellules ethmoïdales postérieures ainsi ouvertes, il introduisit un ciseau étroit, en arrière, en dedans et un peu en bas, et après quelques coups de maillet très légers, la paroi antérieure du sinus sphénoïdal était ouverte; il s'écoula immédiatement une grande quantité de pus.

Une telle opération ne convient qu'aux cas extrêmes où la vision est irrémédiablement perdue et dans lesquels la conservation du globe oculaire présente des dangers; il faut, de plus, qu'il existe une ostéite et une nécrose évidentes de la paroi interne de l'orbite.

La *voie nasale* est la méthode de choix.

Nous avons déjà établi (voy. *Sondage des cavités nasales accessoires*, p. 568), qu'il était possible d'atteindre la paroi antérieure du sinus sphénoïdal à travers le méat moyen des fosses nasales. L'examen rhinoscopique permet même quelquefois de reconnaître dans le méat supérieur le conduit du sinus sphénoïdal.

La trépanation du sinus *à travers la paroi antérieure* est le plus souvent facilitée par l'altération osseuse (ostéite), dont elle est le siège.

Cette méthode, que Zuckerkandl a le premier préconisée, a été appliquée un certain nombre de fois avec succès par Schaeffer, Ruault, Heryng, Rolland, etc.

Certains obstacles pour voir ou atteindre le sinus peuvent provenir de la présence de *polypes*, de l'*hypertrophie de la muqueuse*, de la *saillie antérieure du cornet moyen*; il faut les écarter par les moyens appropriés.

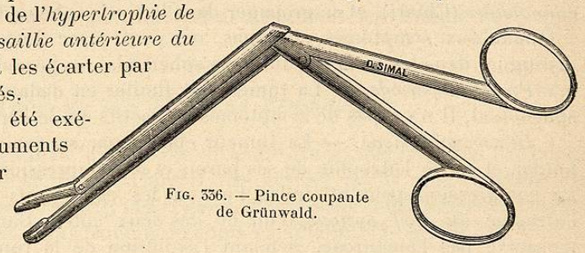

Fig. 336. — Pince coupante de Grünwald.

La trépanation a été exécutée avec des instruments variables. Après avoir effondré une partie de la paroi antérieure du sinus avec le crochet de Hajek, on agrandit cette ouverture au moyen de la pince de Grünwald (fig. 336), on détruit entièrement toute cette paroi. Puis on curette le sinus avec soin.

Un procédé dérivé de la méthode nasale est celui qu'a suivi Quénu [2]. Au lieu d'atteindre le sinus par la voie antérieure naturelle, ce chirurgien distingué a profité d'une *fistule, qui était venue s'ouvrir, en suivant la cloison nasale, au milieu*

[1] John Bergh, *Trepanation von Cavitas Ossis sphenoïdes durch Orbita nach Enucleatio Bulbi. Centralblatt*, 1886, p. 589. — Consulter Moure (Congrès de Moscou. — Rapport sur les sinusites, 1897.)

[2] Quénu, *Bull. de la Soc. de chir.*, séance du 15 octobre 1890.

du lobule du nez, pour arriver jusqu'au sinus. Il décrit ainsi le plan opératoire qu'il a suivi : « Je fis une incision partant des parties latérales du nez, et suivant l'aile du nez jusqu'à la sous-cloison, je rabattis le nez et incisai la pituitaire sur la cloison ; en me guidant sur un stylet introduit par l'orifice fistuleux, j'arrivai avec le doigt jusqu'à la lésion osseuse elle-même, qui siégeait au bout de la lame perpendiculaire, par conséquent à la partie interne du sinus sphénoïdal ; je ramenai avec la curette quelques parcelles osseuses cariées et plaçai un drain à travers l'incision pituitaire, débouchant dans la narine ; l'orifice du lobule fut gratté et suturé. Il s'ensuivit pendant quelque temps un écoulement par la narine gauche ; puis, peu à peu, cet écoulement se tarit, et je pus retirer le drain ; il n'est resté qu'une légère atrésie nullement gênante de l'orifice de la narine. »

Le traitement post-opératoire, qui doit toujours être prolongé, consiste en lavages des fosses nasales avec diverses solutions antiseptiques : on peut y adjoindre l'usage des topiques, des insufflations de poudres, etc.

TUMEURS DU SINUS SPHÉNOÏDAL

Dans les *tumeurs* du sinus sphénoïdal, rassemblées par Berger, il se trouvait un cas congénital (*enchondrome*, Lawson), les autres s'étaient développées pendant la vie extra-utérine.

Dans cette dernière catégorie sont notés : *quelques cas de tumeurs polypeuses*, *sept cas d'ostéomes* (en outre un certain nombre de cas d'*ostéome de la paroi du sinus*), un cas *de sarcome* (Behring-Wicherkiewicz) et un *cas de carcinome* (Albert).

A côté de ces *tumeurs primitives*, Berger range les *tumeurs secondaires* qui, parties du pourtour du sinus sphénoïdal, s'étaient propagées dans la cavité du sinus. Des *tumeurs polypeuses* de la *cavité naso-pharyngienne* peuvent entraîner l'usure de la paroi inférieure du sinus, et pénétrer dans sa cavité (Michaux, Carling, Simon) ; la tumeur peut se développer dans les *cellules ethmoïdales* (Chiari), et se propager dans le sinus sphénoïdal, etc.

Quant aux symptômes cliniques, on peut, avec Berger (*loc. cit.*, p. 37), distinguer dans les tumeurs du sinus sphénoïdal les périodes suivantes :

« *Première période.* — La tumeur est limitée en dedans des parois du sinus sphénoïdal. Il n'y a pas de symptômes subjectifs ou de céphalalgie.

« *Deuxième période.* — La tumeur élargit par sa croissance le sinus sphénoïdal, et cause l'atrophie de ses parois et la compression des organes voisins. La compression peut atteindre l'un ou les deux *nerfs optiques*, et entraîne l'*atrophie du nerf optique* d'un ou des deux côtés. Dans quelques cas, on n'observe pas l'amaurose, pendant l'évolution de la tumeur. Ces différences sont causées par une épaisseur très variable de la paroi située entre le canal optique et le sinus sphénoïdal. Si cette paroi est très épaisse d'un ou des deux côtés, la tumeur est arrêtée, et ne peut se propager dans cette direction.

Dans un seul cas, la compression avait même attaqué la carotide externe, et avait entraîné le développement de thromboses dans son parcours.

« *Troisième période.* — La tumeur a perforé les parois du sinus sphénoïdal, et elle se propage vers les cavités voisines. La tumeur pénètre dans la *cavité naso-pharyngienne*, *dans les fosses nasales*, *dans les cellules ethmoïdales* et dans l'*orbite*. L'époque à laquelle la tumeur se propage dans la cavité crânienne est très variable. La pénétration dans la cavité crânienne peut se produire,

sans être accompagnée d'aucuns symptômes subjectifs (ainsi qu'on l'a observé, surtout dans les tumeurs à croissance très lente), ou bien on observe de la céphalalgie très violente (Lucke). Dans la marche ultérieure on rencontre généralement des accès épileptiformes. Si la croissance de la tumeur est rapide, la mort suit bientôt, produite par la méningite ou par un abcès cérébral.

« *Quatrième période.* — Dans des tumeurs malignes, on observe avant l'apparition de la méningite, le développement *des métastases* dans les divers organes.

« Cette division de la marche d'une tumeur du sinus sphénoïdal, en quatre périodes, a une certaine valeur pratique, seulement ces périodes ne sont pas en réalité si bien limitées. »

Dans son relevé des observations des tumeurs du sinus, Berger a trouvé 23 cas où les *altérations du corps du sphénoïde avaient entraîné la cécité*.

Dans l'examen du fond de l'œil, on avait constaté la *névrite optique* ou l'*atrophie du nerf optique*.

« Dans un certain nombre de cas, la tumeur s'était propagée dans le canal du nerf optique, avait entraîné d'abord le resserrement de ce canal, et ensuite la tumeur avait envahi le canal, de façon à ce que ce nerf optique fût séparé en deux parties : une partie intra-orbitaire et une partie intra-crânienne. De même la tumeur peut se propager vers la fente sphénoïdale et produire la paralysie des muscles de l'œil.

CHAPITRE V

MALADIES DES CELLULES ETHMOÏDALES

Il n'est pas, en rhinologie, de chapitre plus obscur que celui des affections des cellules ethmoïdales. Cependant, depuis ces dernières années, l'attention des auteurs s'est portée sur ce point et particulièrement sur l'étude des suppurations de l'ethmoïde.

EMPYÈME DES CELLULES ETHMOÏDALES

Étiologie. — Il reconnaît le plus souvent pour cause, une infection par continuité avec la muqueuse nasale ; l'apport des germes par la voie sanguine est admise aussi [1]. Plus rarement, ces cellules se prennent consécutivement à des empyèmes voisins (du sinus frontal, du sinus maxillaire, de l'orbite) [2].

Symptômes. — Le labyrinthe ethmoïdal étant anatomiquement divisé en deux groupes, groupe antérieur et groupe postérieur, le siège du pus varie suivant le groupe qui est atteint. Dans l'empyème des cellules antérieures le pus apparaît dans le méat moyen. Le pus des cellules postérieures s'étale dans le méat supérieur et apparaît dans la fente olfactive. La quantité en est variable, il est rarement fétide (Zamiko).

La céphalalgie ordinairement violente se localise à la région frontale, à la

[1] Ranglar et André, *Étude sur l'anatomie et la pathologie des cellules ethmoïdales*. Thèse de Paris, 1896.

[2] Moure, Congrès de Moscou, 1897. Rapport sur les sinusites.