du lobule du nez, pour arriver jusqu'au sinus. Il décrit ainsi le plan opératoire qu'il a suivi : « Je fis une incision partant des parties latérales du nez, et suivant l'aile du nez jusqu'à la sous-cloison, je rabattis le nez et incisai la pituitaire sur la cloison ; en me guidant sur un stylet introduit par l'orifice fistuleux, j'arrivai avec le doigt jusqu'à la lésion osseuse elle-même, qui siégeait au bout de la lame perpendiculaire, par conséquent à la partie interne du sinus sphénoïdal ; je ramenai avec la curette quelques parcelles osseuses cariées et plaçai un drain à travers l'incision pituitaire, débouchant dans la narine ; l'orifice du lobule fut gratté et suturé. Il s'ensuivit pendant quelque temps un écoulement par la narine gauche ; puis, peu à peu, cet écoulement se tarit, et je pus retirer le drain ; il n'est resté qu'une légère atrésie nullement gênante de l'orifice de la narine. »

Le traitement post-opératoire, qui doit toujours être prolongé, consiste en lavages des fosses nasales avec diverses solutions antiseptiques : on peut y adjoindre l'usage des topiques, des insufflations de poudres, etc.

TUMEURS DU SINUS SPHÉNOÏDAL

Dans les *tumeurs* du sinus sphénoïdal, rassemblées par Berger, il se trouvait un cas congénital (*enchondrome*, Lawson), les autres s'étaient développées pendant la vie extra-utérine.

Dans cette dernière catégorie sont notés : *quelques cas de tumeurs polypeuses*, *sept cas d'ostéomes* (en outre un certain nombre de cas d'*ostéome de la paroi du sinus*), un cas *de sarcome* (Behring-Wicherkiewicz) et un *cas de carcinome* (Albert).

A côté de ces *tumeurs primitives*, Berger range les *tumeurs secondaires* qui, parties du pourtour du sinus sphénoïdal, s'étaient propagées dans la cavité du sinus. Des *tumeurs polypeuses* de la *cavité naso-pharyngienne* peuvent entraîner l'usure de la paroi inférieure du sinus, et pénétrer dans sa cavité (Michaux, Carling, Simon) ; la tumeur peut se développer dans les *cellules ethmoïdales* (Chiari), et se propager dans le sinus sphénoïdal, etc.

Quant aux symptômes cliniques, on peut, avec Berger (*loc. cit.*, p. 37), distinguer dans les tumeurs du sinus sphénoïdal les périodes suivantes :

« *Première période.* — La tumeur est limitée en dedans des parois du sinus sphénoïdal. Il n'y a pas de symptômes subjectifs ou de céphalalgie.

« *Deuxième période.* — La tumeur élargit par sa croissance le sinus sphénoïdal, et cause l'atrophie de ses parois et la compression des organes voisins. La compression peut atteindre l'un ou les deux *nerfs optiques*, et entraîne l'*atrophie du nerf optique* d'un ou des deux côtés. Dans quelques cas, on n'observe pas l'amaurose, pendant l'évolution de la tumeur. Ces différences sont causées par une épaisseur très variable de la paroi située entre le canal optique et le sinus sphénoïdal. Si cette paroi est très épaisse d'un ou des deux côtés, la tumeur est arrêtée, et ne peut se propager dans cette direction.

Dans un seul cas, la compression avait même attaqué la carotide externe, et avait entraîné le développement de thromboses dans son parcours.

« *Troisième période.* — La tumeur a perforé les parois du sinus sphénoïdal, et elle se propage vers les cavités voisines. La tumeur pénètre dans la *cavité naso-pharyngienne*, *dans les fosses nasales*, *dans les cellules ethmoïdales* et dans l'*orbite*. L'époque à laquelle la tumeur se propage dans la cavité crânienne est très variable. La pénétration dans la cavité crânienne peut se produire,

sans être accompagnée d'aucuns symptômes subjectifs (ainsi qu'on l'a observé, surtout dans les tumeurs à croissance très lente), ou bien on observe de la céphalalgie très violente (Lucke). Dans la marche ultérieure on rencontre généralement des accès épileptiformes. Si la croissance de la tumeur est rapide, la mort suit bientôt, produite par la méningite ou par un abcès cérébral.

« *Quatrième période.* — Dans des tumeurs malignes, on observe avant l'apparition de la méningite, le développement *des métastases* dans les divers organes.

« Cette division de la marche d'une tumeur du sinus sphénoïdal, en quatre périodes, a une certaine valeur pratique, seulement ces périodes ne sont pas en réalité si bien limitées. »

Dans son relevé des observations des tumeurs du sinus, Berger a trouvé 23 cas où les *altérations du corps du sphénoïde avaient entraîné la cécité*.

Dans l'examen du fond de l'œil, on avait constaté la *névrite optique* ou l'*atrophie du nerf optique*.

« Dans un certain nombre de cas, la tumeur s'était propagée dans le canal du nerf optique, avait entraîné d'abord le resserrement de ce canal, et ensuite la tumeur avait envahi le canal, de façon à ce que ce nerf optique fût séparé en deux parties : une partie intra-orbitaire et une partie intra-crânienne. De même la tumeur peut se propager vers la fente sphénoïdale et produire la paralysie des muscles de l'œil.

CHAPITRE V

MALADIES DES CELLULES ETHMOÏDALES

Il n'est pas, en rhinologie, de chapitre plus obscur que celui des affections des cellules ethmoïdales. Cependant, depuis ces dernières années, l'attention des auteurs s'est portée sur ce point et particulièrement sur l'étude des suppurations de l'ethmoïde.

EMPYÈME DES CELLULES ETHMOÏDALES

Étiologie. — Il reconnaît le plus souvent pour cause, une infection par continuité avec la muqueuse nasale ; l'apport des germes par la voie sanguine est admise aussi [1]. Plus rarement, ces cellules se prennent consécutivement à des empyèmes voisins (du sinus frontal, du sinus maxillaire, de l'orbite) [2].

Symptômes. — Le labyrinthe ethmoïdal étant anatomiquement divisé en deux groupes, groupe antérieur et groupe postérieur, le siège du pus varie suivant le groupe qui est atteint. Dans l'empyème des cellules antérieures le pus apparaît dans le méat moyen. Le pus des cellules postérieures s'étale dans le méat supérieur et apparaît dans la fente olfactive. La quantité en est variable, il est rarement fétide (Zamiko).

La céphalalgie ordinairement violente se localise à la région frontale, à la

[1] Ranglar et André, *Étude sur l'anatomie et la pathologie des cellules ethmoïdales*. Thèse de Paris, 1896.

[2] Moure, Congrès de Moscou, 1897. Rapport sur les sinusites.

racine du nez et à la région sous-orbitaire. Grünwald donne comme caractéristiques les douleurs provoquées par la pression sur la racine du nez et sur l'os unguis. L'état général est plus fréquemment altéré que dans les autres sinusites, l'inaptitude au travail, la dépression psychique sont plus marquées.

L'empyème des cellules ethmoïdales peut, dans les cas malheureux, s'ouvrir dans l'orbite à travers la lame papyracée, ou dans la cavité crânienne à travers la lame criblée.

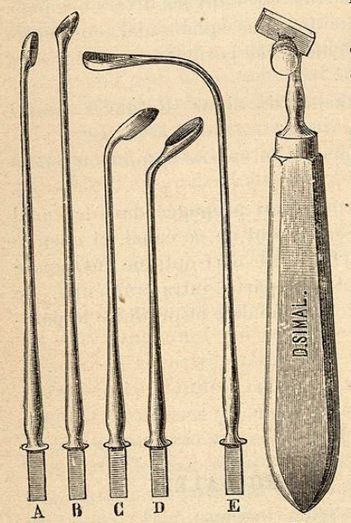

Fig. 337. — Curettes de Grünwald.

L'empyème des cellules ethmoïdales est ordinairement accompagné de nécrose osseuse, de fistules, de granulations, de polypes.

Diagnostic. — Le diagnostic est surtout un diagnostic par exclusion, déduit de ce qui a été dit plus haut des autres sinus. Mais c'est le *stylet* qui décèlera le mieux une ethmoïdite, en révélant l'existence des os nécrosés, des cellules effondrées. La ponction exploratrice de la bulle ethmoïdale, si elle est positive, est un signe de grande valeur.

Pronostic. — Les propagations possibles que nous avons signalées montrent assez la gravité de l'affection qui nous occupe.

Traitement. — L'ouverture des cellules ethmoïdales au moyen de la pince coupante peut seule donner issue au pus. Le curettage consécutif nettoiera les cavités ouvertes (fig. 337).

Ces deux interventions peuvent se pratiquer par deux voies : 1° *Par la voie nasale*, lorsqu'il y a ethmoïdite simple; 2° *Par voie externe*, lorsqu'il y a coexistence d'une sinusite frontale. Cette méthode, plus facile, s'attaquant à la paroi interne de l'orbite, peut donner lieu à une défiguration, sans lever l'incertitude d'une guérison absolue.

SINUSITES COMBINÉES

Dans un grand nombre de cas (16 sur 70, d'après Grünwald) plusieurs sinus du même côté sont atteints, ce qui se conçoit facilement quand on se reporte à l'anatomie du méat moyen et de l'infundibulum [1].

Le diagnostic est facile pour les cavités que l'on peut sonder directement. Pour les autres on ne pourra souvent procéder que par élimination et après guérison de l'un ou de l'autre sinus.

Traitement. — Il exige beaucoup de patience de la part du médecin et du malade. Le mieux est de traiter chaque sinus à mesure que l'on s'aperçoit qu'il est malade. Mieux vaudrait cependant, si la chose était possible, traiter d'abord les cavités les plus élevées, souvent causes de l'infection de celles qui sont situées au-dessous.

[1] Moure, Rapport sur le traitement des sinusites. Congrès de Moscou, 1897.

MACHOIRES

Par le Dr ALBERT HEYDENREICH

Professeur de Clinique chirurgicale et doyen de la Faculté de médecine de Nancy

---

CHAPITRE PREMIER

LÉSIONS TRAUMATIQUES DES MACHOIRES

Les luxations de la mâchoire ayant été décrites déjà (t. III), je n'étudierai dans ce chapitre que les fractures du maxillaire supérieur et du maxillaire inférieur.

Je donnerai, au fur et à mesure de la description de ces lésions, les indications bibliographiques qui s'y rapportent, me contentant de citer ici quelques traités généraux.

Malgaigne, Traité des fractures et des luxations, t. I, p. 371, 1847. — Bérenger-Féraud, Traité de l'immobilisation directe des fragments osseux dans les fractures. Paris, 1870. — Gillette, Art. Maxillaires (*Fractures*) du *Dict. encycl. des sciences méd.*, 2e série, t. V, p. 277, 1872. — Hamilton, Traité pratique des fractures et des luxations. Trad. par Poinsot. Paris, 1884, p. 105. — Christopher Heath, Lésions et maladies des mâchoires. Trad. par Darin. Londres et Paris, p. 7.

I

FRACTURES DU MAXILLAIRE SUPÉRIEUR

Les *fractures du maxillaire supérieur* sont *rares*, malgré la situation superficielle de cet os et la minceur de ses parois. C'est qu'en effet il est protégé contre les violences extérieures par la saillie du nez, celle de l'os malaire et celle du menton.

Étiologie. — Le plus souvent, le maxillaire supérieur se fracture sous l'action d'une *cause directe*, telle qu'un coup de poing, un coup de pied de cheval, un coup de bâton, le passage d'une roue de voiture. Dans cette catégorie rentrent les fractures par armes à feu.

Dans d'autres cas, la cause de la fracture est *indirecte* : le traumatisme a porté *sur le crâne*, *sur le menton*, *sur l'os malaire* ou *sur le nez*.

Ainsi une *fêlure*, *partie de la voûte crânienne*, peut se propager sur l'un des maxillaires supérieurs. Un *choc frappant la mâchoire inférieure de bas en haut* fracture parfois la mâchoire supérieure.

Il peut même arriver que la mâchoire supérieure se trouve prise entre deux