faire exercer par le malade et par son entourage une traction continue en avant avec une érigne mousse.

De Græfe, pour le cas où les fragments sont largement séparés et déplacés, recommande un appareil consistant en un bandeau frontal d'acier *a*, convenablement garni, qui est maintenu par une courroie bouclée derrière la tête. De chaque côté descend une tige d'acier *b*, qui, arrivée au bord libre de la lèvre supérieure, se recourbe et porte à son extrémité une gouttière en argent *c*, destinée à embrasser les dents de la mâchoire supérieure rompue; les tiges d'acier peuvent être élevées ou abaissées; on les maintient à la hauteur voulue à l'aide d'une vis de pression.

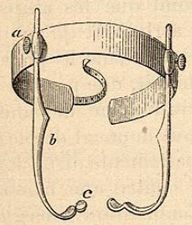

Fig. 358. — Appareil de de Græfe.

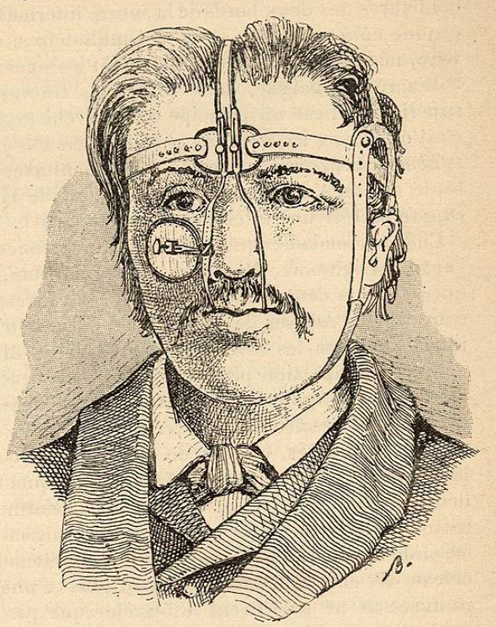

Fig. 359. — Appareil de Goffres.

C'est sur le même principe, mais avec des variantes dans l'exécution, que sont basés les appareils de Goffres et de Prestat.

J'ajouterai que, si la fracture laisse après elle une perte de substance, la *prothèse* pourra y remédier.

II

FRACTURES DU MAXILLAIRE INFÉRIEUR

Bien que les *fractures du maxillaire inférieur* soient plus communes que celles de la mâchoire supérieure, elles ne sont cependant *pas très fréquentes*. Malgaigne dit que, dans l'espace de onze années, il ne s'est présenté que 27 cas à l'Hôtel-Dieu. Cette rareté relative des fractures du maxillaire inférieur semble tenir à la mobilité de l'os de haut en bas, ainsi qu'à la mobilité de la tête sur la colonne vertébrale; grâce à ces conditions, la mâchoire inférieure fuit facilement devant les violences extérieures, et, d'autre part, l'instinct, qui pousse tout individu à se protéger la face à l'aide du bras et à étendre les bras en cas

de chute, sauvegarde bien souvent le maxillaire. Une preuve de ce fait est la fréquence assez grande des fractures de cet os chez les ivrognes, qui ont perdu cet instinct de préservation.

Les diverses portions du maxillaire inférieur (corps, branches, condyles, apophyses coronoïdes) peuvent être brisées. Mais *les fractures du corps de l'os sont incomparablement plus fréquentes que les autres*, à tel point que Hamilton, sur 53 fractures du maxillaire inférieur qu'il a observées, a noté que 50 fois la fracture intéressait le corps de l'os.

Étiologie. — Rares chez l'enfant, plus communes chez l'adulte et le vieillard, les fractures du maxillaire inférieur reconnaissent des *causes directes* et des *causes indirectes*.

Les *causes directes* sont les plus fréquentes : ce sont des chutes sur le menton, sur l'angle de la mâchoire, des coups, tels que coups de feu, coups de pied de cheval, coups de bâton, coups de poing; cette dernière cause intervient assez souvent chez les boxeurs. Ici, comme à la mâchoire supérieure, la fracture du rebord alvéolaire peut succéder à l'avulsion d'une dent.

Toutes les portions de l'os sont susceptibles d'être brisées par des causes directes. Les fractures des branches et celles des apophyses coronoïdes semblent même être toujours directes.

Parmi les *causes indirectes*, il en est qui agissent en *redressant la courbure de la mâchoire inférieure*; c'est ce qui a lieu pour la déflagration d'un coup de feu tiré dans la bouche. Vidal, cité par Gillette, a rapporté un cas, dans lequel une balle pénétra dans la bouche au niveau de la commissure gauche des lèvres, broya la partie antérieure du rebord alvéolaire supérieur et sortit à droite, au niveau du sterno-mastoïdien, en écornant l'angle du maxillaire inférieur; or, en agissant sur la face interne de cet angle, le projectile augmenta l'ouverture du fer à cheval du maxillaire et détermina une solution de continuité au niveau de la symphyse.

Bien plus souvent, les causes indirectes agissent en *diminuant le diamètre de la courbure de la mâchoire*. C'est ce que l'on observe lorsqu'un corps pesant, tel qu'une roue de voiture, un tonneau, etc., presse sur un côté du maxillaire, dont l'autre côté est appuyé sur le sol. Dans ces conditions, d'ailleurs, il peut arriver qu'il se produise à la fois une fracture directe aux points d'application de la force et de la résistance et une fracture indirecte au voisinage de la symphyse.

J'ai observé, chez un homme de cinquante-huit ans, une fracture indirecte de la mâchoire inférieure, curieuse par son mécanisme : à la suite d'un coup de pied de cheval ayant porté sur la joue droite, sans qu'il y eût le moindre contre-coup, le maxillaire inférieur se fractura à gauche, entre la canine et la première petitemolaire.

Les causes indirectes, dont je viens de parler, fracturent le corps du maxillaire. Il existe également des *fractures indirectes des condyles*; elles portent sur le col du condyle et rentrent, d'après Malgaigne, dans deux catégories. Dans l'une, la cause du traumatisme est une chute sur le menton, et la fracture est parfois bilatérale. Dans l'autre, la cause est une violence exercée sur un côté de la face; alors, outre la fracture du col du condyle de ce côté, il se produit d'ordinaire, du côté opposé, une fracture du corps du maxillaire.

Les *fractures du maxillaire inférieur par cause musculaire* ne semblent pas avoir été observées chez l'homme. Mais Holmes Coote (*System of surgery*, t. IV,

p. 226. London, 1865) affirme que, chez des chevaux enragés, on a vu la contraction des muscles temporaux et masséters déterminer une division de la mâchoire.

Variétés. — On a observé, au maxillaire inférieur, des *fractures incomplètes*, siégeant sur la table externe, plus souvent sur la table interne, et consistant dans de simples fêlures ou dans l'éclatement d'une des tables, avec rayons multiples se détachant d'un point central.

Il faut citer aussi des *fractures partielles*. Les unes portent sur le bord alvéolaire et sont constituées soit par l'avulsion d'une paroi d'alvéole, soit par une lésion étendue à plusieurs alvéoles. D'autres fractures partielles consistent dans l'ablation d'une portion d'os, par un coup de sabre, par exemple.

Si je passe aux *fractures complètes* du maxillaire inférieur, je trouve tout d'abord les *fractures siégeant au niveau de la symphyse du menton*; leur direction est d'ordinaire verticale. Ces fractures, niées à tort par Boyer, ne sont pas absolument rares : Gillette en cite jusqu'à 22 cas.

Mais, le plus souvent, *la fracture occupe les parties latérales du corps de l'os*. Elle peut être verticale; habituellement elle est oblique; quelquefois le trait de fracture a une direction brisée, verticale d'abord, puis oblique. L'obliquité est le plus souvent dirigée de haut en bas et d'avant en arrière, plus rarement en sens inverse. Les faces sont presque toujours taillées en biseau, et, à part de très rares exceptions, le biseau du fragment antérieur est taillé aux dépens de sa face externe, celui du fragment postérieur aux dépens de sa face interne. Ces fractures du corps ont une prédilection marquée pour la région voisine du trou mentonnier; il n'est pas rare qu'elles aboutissent entre la seconde incisive et la canine.

La fracture du corps peut être *multiple*. S'il existe deux traits de fracture, il est possible qu'ils occupent tous deux le même côté; mais la règle est que l'un d'eux siège à droite et l'autre à gauche, de manière à isoler un fragment médian. Parfois les traits de fracture sont plus nombreux.

Les *fractures des branches* du maxillaire inférieur affectent des directions variées. Celles des *condyles* siègent, en général, sur la partie la plus mince du col, au-dessous du point d'insertion du ptérygoïdien externe, et sont horizontales ; on a observé toutefois des fractures verticales des condyles. Enfin les *fractures de l'apophyse coronoïde*, extrêmement rares, ont une direction horizontale.

Houzelot a rapporté un curieux exemple de fractures multiples du maxillaire inférieur. On constatait à la fois une fracture de la symphyse, une fracture des deux condyles et une fracture des deux apophyses coronoïdes.

Le plus souvent, les fractures du maxillaire inférieur sont *compliquées de plaie* faisant communiquer le foyer de la fracture avec l'air; ces plaies résultent de la déchirure de la muqueuse buccale; quelquefois il existe une plaie cutanée. On comprend, d'ailleurs, que, dans certains cas, à la suite de grands traumatismes, on puisse observer de véritables broiements de l'os avec lésions étendues des parties molles.

Symptômes. — Le premier symptôme d'une fracture du maxillaire inférieur est la douleur ressentie au moment de l'accident; cette douleur est réveillée par la pression, par les mouvements de la mâchoire. A la douleur se joignent la difficulté ou l'impossibilité de la mastication, la gêne de la déglutition, de l'articulation des sons.

La région fracturée est tuméfiée. Le blessé rejette, en général, par la bouche une certaine quantité de sang mêlé à de la salive, et la salivation est considérablement augmentée.

La mobilité anormale et la crépitation sont d'ordinaire faciles à constater, si l'on saisit la mâchoire avec les deux mains, de part et d'autre du point fracturé. Mais l'étude la plus intéressante à faire est celle de la *déformation* et du *déplacement*.

A l'ouverture de la bouche, *lorsque la fracture siège sur le corps de l'os*, on constate une irrégularité de l'arcade dentaire inférieure; le malade éprouve la sensation que ses dents sont plus longues. Parfois une ou plusieurs dents sont ébranlées ou même arrachées. La muqueuse gingivale, souvent déchirée, prend d'ordinaire une teinte violacée, due à l'infiltration sanguine du tissu sous-muqueux.

D'après Malgaigne, dans la fracture du maxillaire inférieur, il n'y a de *déplacement* qu'autant que la violence extérieure en a produit d'abord. La nature du déplacement serait donc commandée par le mode d'action de la force vulnérante. Cette opinion semble cependant excessive; deux autres facteurs entrent en ligne de compte : la direction du trait de fracture et l'action musculaire.

Lorsqu'il existe un biseau, on observe un chevauchement, généralement peu marqué, dans le sens du biseau : le fragment postérieur, dont le biseau est habituellement taillé aux dépens de la face interne de l'os, est porté en dehors. D'autre part, les muscles élévateurs de la mâchoire entraînent en haut le fragment postérieur, tandis que le fragment antérieur est porté en bas et en arrière par les muscles sus-hyoïdiens. Ce déplacement est encore favorisé par l'obliquité du trait de fracture en bas et en arrière, obliquité qui est fréquente.

Dans les fractures verticales et sans biseau, surtout lorsqu'elles sont voisines de la symphyse, le déplacement peut être presque nul, ou consister uniquement dans une légère ascension d'un des fragments, ascension grâce à laquelle les dents cessent d'être sur le même plan.

Lorsqu'il s'agit d'une de ces *fractures doubles*, qui détachent du maxillaire un fragment médian, celui-ci est porté en bas et en arrière, tout à la fois par son propre poids et par l'action musculaire; on note alors l'aplatissement des joues, et la déformation est généralement très marquée.

Dans les *fractures des branches* de la mâchoire, il n'y a pas de déplacement, parce que les fragments sont maintenus par les muscles masséter et ptérygoïdien interne. Le diagnostic s'établit d'après la douleur ressentie par le malade, d'après celle que provoque la pression sur la face externe de la branche montante ou la pression par l'intérieur de la bouche sur sa face interne, enfin d'après la mobilité anormale et la crépitation. Ces derniers phénomènes peuvent être d'une constatation difficile. On cherchera à produire la crépitation en imprimant des mouvements à l'angle de la mâchoire, ou en comprimant les deux angles de l'os comme si on voulait les rapprocher; cette manœuvre détermine parfois, à défaut de crépitation, une douleur vive et fixe au point fracturé.

Dans les *fractures de l'apophyse coronoïde*, il n'y a de déplacement que lorsque la fracture occupe la base. L'apophyse est alors entraînée en haut par le muscle temporal. En portant le doigt sur l'apophyse dans le vestibule de la bouche, on parvient à constater cet écartement des fragments, ainsi que la mobilité anormale, mais on perçoit rarement de la crépitation. Il va de soi que cette pression sur le point fracturé provoque une douleur vive.

Enfin, dans les *fractures qui divisent le col du condyle*, le fragment détaché est entraîné en avant et en dedans par le ptérygoïdien externe qui s'y insère. Ce déplacement a pour conséquence une dépression au-devant du conduit auditif, et l'on constate que, dans les mouvements de la mâchoire, la saillie qui surmonte cette dépression ne suit pas la branche du maxillaire; dans la luxation, au contraire, le condyle suit les mouvements de la mâchoire. Le menton est dévié du côté de la lésion, tandis que, dans la luxation, il est dévié du côté opposé. La pression directe sur le condyle fracturé détermine une douleur vive. Quant à la crépitation, on peut la percevoir pendant les mouvements du maxillaire inférieur, soit en plaçant le doigt au niveau du col du condyle, soit en l'introduisant dans le conduit auditif, qui se trouve en rapport intime avec le condyle.

Complications. — Les fractures du maxillaire inférieur sont le plus souvent des lésions sans gravité, et elles sont consolidées au bout de trente à quarante jours. Cependant leur pronostic peut être aggravé par diverses *complications*, les unes *immédiates*, les autres *consécutives*.

Parmi les *complications immédiates*, je n'insisterai pas sur les *plaies cutanées ou muqueuses*, qui font communiquer plus ou moins largement le foyer de la fracture avec l'air extérieur. Elles tirent leur importance surtout des accidents consécutifs qu'elles peuvent provoquer et sur lesquels je reviendrai.

Une complication, heureusement rare, des fractures de la mâchoire inférieure est la *commotion cérébrale*. Dans ce cas, le choc se transmet au cerveau, soit par les maxillaires supérieurs, soit plutôt par les condyles de la mâchoire, et le blessé perd connaissance. Au lieu d'une simple commotion cérébrale, on a pu observer une contusion cérébrale, suivie de phénomènes inflammatoires graves et même mortels. Mais on est en droit d'élever des doutes sur l'interprétation de ces faits.

On a vu, à la suite d'une chute ou d'un choc portant sur le menton, un *écoulement de sang se faire par une oreille ou par les deux oreilles à la fois*, sans qu'il y eût fracture du rocher. Ce phénomène, étudié par Tessier (*Journal de méd.*, t. LXXIX, p. 246) et par Morvan (*Arch. gén. de méd.*, 1856, 5e série, t. VIII, p. 653), peut se manifester avec ou sans fracture du maxillaire inférieur. Une pièce, présentée par Holmes en 1860 à la *Pathological Society* de Londres, fait bien comprendre la cause de cette hémorragie : le col du condyle était fracturé, il avait enfoncé la paroi postérieure de la cavité glénoïde et avait pénétré dans le conduit auditif externe. Cette particularité est importante à connaître; car on pourrait admettre à tort l'existence d'une fracture de la base du crâne, alors qu'il existe uniquement une fracture de la paroi antérieure du conduit auditif externe.

On sait que l'artère et le nerf dentaires inférieurs cheminent dans l'épaisseur du maxillaire inférieur; une fracture de la mâchoire inférieure peut donc occasionner une blessure de ces organes. Toutefois, en dehors des blessures par armes à feu (blessures qui peuvent atteindre également l'artère faciale et la maxillaire interne), ces lésions sont rares. La *rupture de l'artère dentaire inférieure* ne donne pas lieu généralement à une hémorragie sérieuse. La *déchirure ou le tiraillement du nerf* peuvent avoir pour conséquence une paralysie de la sensibilité de la lèvre inférieure, paralysie d'habitude passagère, parfois définitive. D'autres fois, on a vu des névralgies du nerf dues à son irritation par

une esquille, un corps étranger, ou encore par un cal qui l'englobe. Wernher a observé, à la suite de l'*oblitération du canal dentaire* par le cal, une atrophie de l'arcade alvéolaire, atrophie accompagnée de la chute des dents.

Une complication rare, qui appartient spécialement aux fractures doubles du maxillaire inférieur, est la *suffocation survenant immédiatement après l'accident et causée par la chute de la langue dans l'arrière-gorge*. Cette complication, étudiée par Decrossas (*De la suffocation dans quelques cas de fracture double de la mâchoire inférieure*. Thèse de Paris, 1878), se traduit par une respiration pénible et sifflante, avec expiration relativement facile, et par un bruit de drapeau au niveau du larynx; elle cesse immédiatement après l'application de l'appareil. La chute de la langue tient à plusieurs causes : le déplacement en arrière du fragment antérieur, l'action musculaire qui maintient le déplacement, l'action de la pesanteur et celle du courant inspiratoire.

Je citerai enfin, au nombre des complications immédiates, les *fractures concomitantes*. On les voit porter surtout sur le crâne et le maxillaire supérieur.

On signale dans la science un grand nombre de cas où le maxillaire inférieur présentait des fracas épouvantables, qui cependant n'ont pas empêché la guérison. Certains de ces blessés avaient perdu la presque totalité de la mâchoire inférieure et des parties environnantes, et, en dépit d'une horrible difformité, ils ont pu vivre jusqu'à un âge avancé, munis d'un appareil prothétique.

Parmi les *complications consécutives*, les *accidents inflammatoires ou infectieux* tiennent le premier rang. On peut observer une stomatite intense ou un phlegmon sus-hyoïdien. Il importe de ne pas perdre de vue que la plupart des fractures du maxillaire inférieur sont des fractures ouvertes; il n'y a donc pas lieu de s'étonner des accidents de suppuration. Parfois c'est le foyer de la fracture qui suppure, et cette ostéite suppurée peut occasionner une nécrose.

Mais un accident bien plus redoutable, sur lequel Richet (*Bull. de la Soc. de chir.*, 1865) a attiré l'attention, est la *septicémie*. Richet a insisté sur ce fait que, grâce à la déchirure de la membrane périosto-gingivale, le foyer de la fracture est en rapport, non seulement avec l'air extérieur, mais encore avec les aliments et les liquides sécrétés dans la bouche. Ce sont là des conditions favorables à l'infection du malade, et Richet a donné à cette complication le nom d'*intoxication putride aiguë*. Les phénomènes observés sont des frissons, de la fièvre, de la diarrhée, des vomissements, un aspect typhoïde, etc., en un mot les symptômes de la septicémie. Ces accidents, qui peuvent venir compliquer une fracture en apparence simple, amènent quelquefois la mort. Au lieu de la septicémie, on a observé exceptionnellement l'*infection purulente*.

En dehors de ces graves accidents, on peut voir survenir une *pseudarthrose* à la suite d'une fracture du maxillaire inférieur. La pseudarthrose est surtout le résultat d'une perte de substance considérable de l'os ou d'un traitement défectueux. Il est des pseudarthroses qui ne causent pas d'inconvénient sérieux; d'autres, au contraire, gênent la mastication. Quand il existe une perte de substance notable, le court fragment présente des déviations progressives : d'ordinaire, il est attiré en dedans et subit une rotation, en vertu de laquelle son bord alvéolaire regarde en dedans et sa face externe en haut. Cette déviation paraît due à la pression des dents de la mâchoire supérieure et à la rétraction du plancher de la bouche devenu cicatriciel.

D'autres fois, il survient une *ankylose de la mâchoire*, principalement quand la fracture occupe les condyles, ou quand de grands désordres des parties molles

accompagnent la lésion osseuse et entraînent la formation de larges cicatrices.

Enfin Panas (Société de chirurgie, 5 mai 1869) a signalé une conséquence singulière des fractures de la mâchoire inférieure, survenues à un âge où les os de la face n'ont pas encore atteint leur entier développement : c'est une *atrophie de toute une moitié de la face*. Dans le cas de Panas, il s'agissait d'un homme de ving-cinq ans, ayant eu une fracture à l'âge de dix ans; l'atrophie occupait, du côté fracturé, les deux maxillaires, l'os malaire et l'arcade orbitaire.

Traitement. — En général, *il est facile de réduire une fracture du maxillaire inférieur*, en saisissant les fragments à la fois par l'intérieur de la bouche et par l'extérieur. Dans les fractures doubles, il peut être nécessaire d'exercer une assez forte traction sur le fragment antérieur, qui se trouve attiré par les muscles en arrière et en bas. On reconnaît que la fracture est bien réduite, quand les dents occupent leur situation normale et que toute inégalité a disparu à la base de l'os.

Mais s'il est aisé d'opérer la réduction, *la contention des fragments est, au contraire, très difficile*, d'autant plus qu'il n'est guère possible d'interdire au malade d'ouvrir légèrement la bouche pour s'alimenter. Si l'on voulait immobiliser la mâchoire inférieure en l'appliquant étroitement contre le maxillaire supérieur, on serait obligé de nourrir le blessé au moyen d'un tube en caoutchouc introduit par le nez et pénétrant jusque dans l'estomac. D'habitude, on renonce à un mode de traitement aussi rigoureux; on a soin toutefois de prescrire au malade une alimentation exclusivement liquide, qu'il prend à l'aide d'un biberon ou d'un appareil analogue.

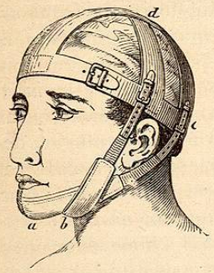

Fig. 340. — Appareil de Bouisson.

Les *moyens de contention* peuvent être classés dans trois groupes : les *bandages*, les *moyens agissant par l'intermédiaire des dents*, enfin *ceux qui agissent directement sur les fragments eux-mêmes*.

Comme *bandage*, on a employé le *chevestre* simple ou double, ou mieux encore la *fronde du menton*. Les bandages peuvent être remplacés par des bandelettes de diachylon disposées d'une façon semblable, ou encore par des appareils en cuir ou en tissu élastique. L'un des mieux combinés est celui de Bouisson, dans lequel des lanières élastiques relient la fronde *a*, *b* à un système de courroies *c*, *d* fixé sur le crâne.

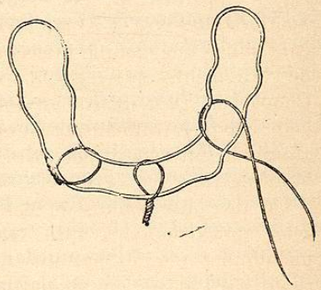
Fig. 341. — Appareil de Hammond.

Parmi les *moyens de contention agissant par l'intermédiaire des dents*, le plus ancien est la *ligature des dents*, qui semble avoir été connue d'Hippocrate. Il consiste à enrouler, autour des deux dents les plus voisines de la fracture, un fil de métal ou de soie destiné à les relier entre elles. Ce procédé, parfois inapplicable, d'autres fois insuffisant, a l'inconvénient de causer souvent une douleur vive et une inflammation de la gencive, et d'ébranler les dents.

Hammond, cité par Heath (*Lésions et maladies des mâchoires*, traduit par Darin, p. 40), a imaginé un appareil, qui n'est autre chose qu'une ligature prenant point d'appui sur la totalité de l'arcade dentaire. Hammond prend l'empreinte de cette arcade et se sert de cette empreinte pour faire un modèle de l'arcade en plâtre. Avec un fil métallique fort, il suit exactement, en avant et en arrière, le contour des dents sur le modèle et soude les extrémités de ce fil. Le fil métallique ainsi disposé est transporté dans la bouche du malade, où il embrasse l'arcade dentaire; il est maintenu solidement en place par une série de ligatures, faites avec des fils métalliques plus fins, qui prennent point d'appui sur lui, en même temps qu'ils enclavent les dents.

Il existe un grand nombre d'*appareils* qui, comme celui d'Hammond, prennent leur *point d'appui sur les dents seulement*, et ces appareils ont été associés souvent à l'un des bandages dont j'ai parlé. Boyer se servait d'une lame de liège, dans laquelle s'enfonçaient les dents. Fauchard, Nicole, Malgaigne, Prestat avaient recours à des lames métalliques appliquées sur les faces antérieure et postérieure des dents.

La *gutta-percha* a été employée par Morel-Lavallée et par Hamilton, et cette substance est d'un maniement commode. Il suffit de prendre une lanière de gutta-percha, de la ramollir en la plongeant dans de l'eau chaude, puis, après réduction de la fracture, de l'appliquer exactement sur l'arcade dentaire inférieure; en se durcissant sous l'influence du refroidissement, la gutta-percha forme un moule résistant qui immobilise les fragments dans leurs rapports normaux.

Les *moules en or* constituent des appareils excellents, mais dont la confection nécessite des connaissances spéciales. Le moule recouvre l'arcade dentaire, sans empiéter sur la gencive; il adhère aux dents à la faveur d'un mastic. J'ai eu récemment l'occasion d'apprécier les avantages de cette méthode chez un de mes malades, dont le maxillaire inférieur était divisé en quatre fragments : un moule en or lui fut appliqué par le docteur R. Rosenthal. Les fragments furent parfaitement maintenus; la propreté était facile à entretenir, et le malade, muni de son appareil, était capable de mordre sans ressentir de douleur. Les moules en or n'occasionnent aucune gêne au malade et lui évitent toute pièce extérieure à la bouche.

Des appareils un peu plus compliqués prennent leur *point d'appui à la fois sur les dents et sur le menton*, exerçant ainsi une double pression et maintenant l'immobilité des fragments entre ces deux points d'appui. Dès 1780, Chopart et Desault avaient imaginé cette méthode. Depuis cette époque, Ruthenick, Kluge, Bush, Malgaigne, Jousset, Houzelot, Morel-Lavallée, Kingsley, Martin, etc., ont suivi la même voie.

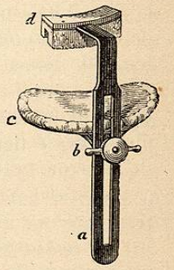

Fig. 342. — Appareil de Houzelot.

Un des plus connus de ces appareils est celui de Houzelot, qui remonte à 1826. Il se compose de deux plaques métalliques réunies par une tige verticale; la plaque supérieure *d* est garnie d'une gouttière de liège qui s'applique sur les dents; la plaque inférieure *c*, rembourrée, est placée sous le menton. Cette dernière plaque est susceptible de glisser sur la tige verticale *a*, *b*; on arrive ainsi à rapprocher les deux plaques et à obtenir une contention exacte des fragments. Toutefois cet appareil n'est pas sans inconvénient : la plaque inférieure