occasionne souvent une douleur très vive et même la formation d'un abcès dans la région sous-mentale.

L'appareil de Martin (de Lyon) (*Revue de chirurgie*, 1887, p. 890) est composé d'une gouttière en tôle d'acier, qui se moule exactement sur toute l'étendue de l'arcade dentaire. Sur cette première gouttière est appliquée une seconde gouttière semblable, portant à sa face antérieure et sur la ligne médiane un ressort, qui se recourbe pour sortir de la bouche sans comprimer la lèvre inférieure, et va se fixer sur une pièce mentonnière en tôle vernie. Cette pièce embrasse le menton et se prolonge de chaque côté sur les joues; à l'extrémité de ces prolongements sont de petits crochets servant à fixer une bande de caoutchouc, qui passe sur le sommet de la tête. Entre la plaque mentonnière et le menton, on interpose des compresses destinées à recueillir la salive, le pus ou les débris alimentaires, ou bien des pansements s'il est nécessaire; l'appareil est disposé de manière à permettre le renouvellement facile des compresses ou des pansements.

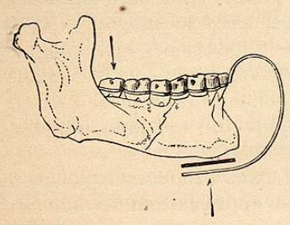

Fig. 343. — Schéma représentant l'appareil de Martin.

Hamilton se loue particulièrement de l'appareil de Kingsley. Il se compose d'une pièce buccale en caoutchouc vulcanisé, figurant une gouttière moulée sur l'arcade dentaire. Sur cette pièce sont fixées latéralement deux branches d'acier, qui se recourbent pour sortir de la bouche au niveau des commissures et longer les joues de chaque côté. L'appareil est complété par une fronde de mousseline résistante passant au-dessous du menton et allant d'une branche à l'autre.

Fig. 344. — Appareil de Kingsley.

Kirmisson dit avoir vu à l'hôpital Lariboisière, dans le service de Panas, un malade qui, ne pouvant supporter aucun des appareils qu'on lui avait appliqués, s'était construit lui-même un petit appareil très simple et parfaitement suffisant. Il se composait d'une tige recourbée, appuyant sur la partie de l'arcade dentaire qui s'élevait au-dessus du reste de la mâchoire, de façon à l'abaisser; cette tige prenait son point d'appui sur une ceinture fixée sous les aisselles du malade.

Il me reste à parler des *méthodes de traitement qui agissent directement sur les fragments eux-mêmes*. Elles sont au nombre de deux : la *suture osseuse* et la *ligature osseuse*.

La *suture osseuse* consiste à fixer les fragments l'un contre l'autre à l'aide d'un fil métallique qui les traverse. Elle a été employée principalement dans les fractures compliquées de plaie, ou dans les fractures accompagnées d'un déplacement considérable et dont les fragments ne pouvaient être contenus par aucun appareil. Sainte-Colombe (*Des fractures du corps du maxillaire inférieur considérées au point de vue de leurs complications et de leur traitement*. Thèse de Paris, 1873) cite 15 observations de suture osseuse pour fractures récentes ou pseudarthroses; le résultat a été 11 succès, 1 échec, 2 morts par affection interne, 1 mort à la suite de la pénétration d'un fragment d'aliment dans le larynx. En somme, les décès ne peuvent pas être imputés au mode de traitement, qui reste une ressource sérieuse dans les cas difficiles.

La *ligature osseuse* a été pratiquée, pour la première fois, par Baudens. Dans une fracture oblique, siégeant près de l'angle de la mâchoire, et dans laquelle il ne parvenait pas à empêcher les fragments de se déplacer en dedans, Baudens passa une anse de fil fort autour des fragments, en contact immédiat avec eux, et la lia sur les dents à l'intérieur de la bouche; il n'y eut aucun accident, et, le trente-troisième jour, quand Baudens enleva la ligature, l'os était complètement consolidé. La ligature osseuse pourra être faite encore avec un fil métallique. Bérenger-Féraud (*Traité de l'immobilisation directe des fragments osseux dans les fractures*. Paris, 1870) cite 5 cas, dont 1 cas personnel, concernant des fractures du maxillaire inférieur avec plaie traitées par la ligature; ils se sont tous terminés par la guérison. Bérenger-Féraud préconise chaudement cette méthode, qui mérite d'être appliquée.

On voit que les moyens de contention, dans les fractures du maxillaire inférieur, sont nombreux, et qu'un choix peut être embarrassant. Dans les cas simples, où la tendance au déplacement est faible, les bandages suffisent. Dans les cas où il existe une plaie et où la fracture très oblique est difficile à contenir, c'est la suture ou la ligature osseuse qui mérite la préférence.

Entre les deux catégories précédentes se placent les fractures, dont le déplacement ne peut être contenu par un simple bandage, et qui, d'autre part, ne s'accompagnent pas d'une large plaie. Ici encore la suture et la ligature sont applicables, et ces méthodes seront souvent préférées par les chirurgiens, parce qu'elles sont plus expéditives. Toutefois les appareils peuvent rendre d'incontestables services, et, parmi eux, je recommanderai les moules en gutta-percha de Morel-Lavallée (que l'on peut employer concurremment avec les bandages), l'appareil de Martin, l'appareil de Kingsley et plus spécialement les moules en or, beaucoup plus simples et plus agréables pour le malade. L'inconvénient de ces derniers appareils est d'être d'une fabrication assez délicate, d'ordinaire peu familière aux chirurgiens, et de nécessiter alors l'intervention d'un dentiste.

Quelle que soit, d'ailleurs, la méthode de traitement à laquelle on aura recours, on se rappellera que *la plupart des fractures du maxillaire inférieur sont des fractures compliquées*, exposant par conséquent le malade au danger de septicémie. On ordonnera donc de fréquents lavages de la cavité buccale avec des liquides antiseptiques (chloral, acide borique, acide salicylique, etc.). Les appareils exigeront, au point de vue de l'antisepsie, des soins tout particuliers et incessants.

Dans les *fractures comminutives*, il est bon d'enlever les esquilles, qui, au maxillaire inférieur, ont en général peu de vitalité. Dupuytren allait plus loin : dans les fractures par armes à feu, il fendait la lèvre inférieure et réséquait l'os, après avoir enlevé les esquilles. Il ne semble pas, à moins de circonstances exceptionnelles, que cette conduite soit à imiter. Mais il pourra être indiqué parfois de faire une contre-ouverture à la région sus-hyoïdienne et d'y introduire un drain pénétrant jusque dans la bouche et servant à faire des lavages du foyer de la fracture.

[*A. HEYDENREICH.*]

Je n'insisterai pas sur le traitement des *pseudarthroses* du maxillaire inférieur. La meilleure méthode paraît être la résection des fragments, suivie de la suture osseuse. Toutefois, s'il existe une large perte de substance, la résection est contre-indiquée, car elle rendrait impossible la correspondance des arcades dentaires; la seule ressource réside alors dans l'emploi des appareils prothétiques.

Les considérations qui précèdent s'appliquent principalement aux fractures du corps du maxillaire inférieur. Dans les fractures des branches, des apophyses coronoïdes, des condyles, on peut se contenter d'un simple bandage immobilisant la mâchoire.

Cependant, dans les *fractures des condyles*, la réduction n'est possible que si l'on agit directement sur le fragment supérieur ou condylien. Ribes, qui a le premier insisté sur cette indication, a conseillé la manœuvre suivante : Si la fracture siège à droite, on saisit la partie antérieure de la mâchoire avec la main gauche pour l'attirer horizontalement en avant; tandis que l'on porte l'index droit à la partie latérale et supérieure du pharynx. Là on rencontre d'abord la saillie formée par l'apophyse styloïde; mais, en ramenant le doigt en avant, on trouve bientôt le bord postérieur de la branche de la mâchoire, et, en longeant ce bord de bas en haut, on arrive au côté interne du condyle, que l'on repousse en dehors, de manière à l'engrener avec l'autre fragment. La réduction obtenue, on reporte la mâchoire en arrière et en haut, pour presser et fixer le condyle entre elle et la cavité glénoïde; puis on la rapproche de la mâchoire supérieure, et on la maintient avec une fronde.

CHAPITRE II

LÉSIONS INFLAMMATOIRES DES MACHOIRES

Un fait domine toute la pathologie des mâchoires; c'est la présence des dents implantées dans ces os. Si l'évolution des dents se fait d'une façon vicieuse, il en peut résulter des accidents inflammatoires ou des néoplasmes (kystes dentaires, odontomes) des maxillaires. Les lésions dentaires, la carie principalement, ont, par suite de leur extrême fréquence, une importance encore plus grande : l'irritation, partie de la dent malade, peut s'étendre au maxillaire qui la supporte, attaquer le bord alvéolaire ou même le corps de l'os. Le traumatisme opératoire ou accidentel portant sur les dents agit de même dans certains cas.

On sait que les racines des dents sont implantées dans les alvéoles des maxillaires et qu'il existe, entre chaque racine et le tissu osseux qui l'engaine, une membrane que l'on nomme *périoste alvéolo-dentaire*, *membrane alvéolo-dentaire*, *membrane péridentaire*, *membrane intra-alvéolaire*, *ligament alvéolo-dentaire*. Les racines dentaires, abstraction faite de la cavité qui contient la pulpe, sont constituées par de l'ivoire entouré d'une couche de cément, et le cément est une véritable substance osseuse. Il résulte de là que la membrane alvéolo-dentaire est interposée entre deux surfaces osseuses.

D'après des recherches récentes, cette membrane, considérée autrefois comme

un périoste, se compose de solides faisceaux fibreux, qui, des parois de la cavité alvéolaire, vont, en convergeant, s'insérer à la surface de la racine dentaire et forment ainsi dans leur ensemble une sorte de ligament circulaire.

Ces considérations ont fait assimiler la membrane alvéolo-dentaire à un simple ligament reliant la dent à l'alvéole. Son rôle, à ce point de vue, ne saurait être contesté. Mais, d'un autre côté, une semblable conception me paraît trop étroite.

La membrane alvéolo-dentaire, en effet, n'est autre chose que l'ancienne paroi du follicule dentaire. Or c'est aux dépens de cette paroi folliculaire que s'est développé le cément. En formant ainsi de l'os, la membrane alvéolo-dentaire joue le rôle d'un véritable périoste de la dent.

Il résulte de là que la membrane alvéolo-dentaire ne doit être considérée ni comme un simple ligament, ni comme un périoste. Elle ne peut être assimilée d'une façon absolue à aucune autre partie de l'économie. Son rôle est mixte; elle participe à la fois des propriétés des ligaments et de celles du périoste.

I

PÉRIODONTITES

On donne le nom de *périodontites* aux lésions inflammatoires qui ont leur point de départ dans la membrane alvéolo-dentaire. Ce terme, introduit récemment dans le langage médical, est préférable à celui de *périostite* ou d'*ostéo-périostite alvéolo-dentaire* : il est plus simple et a l'avantage de désigner par un nom spécial une affection, qui diffère sensiblement d'une ostéo-périostite.

Il existe deux variétés distinctes de périodontites : la *périodontite simple*, de cause locale, et la *périodontite expulsive*, de cause générale.

1° *PÉRIODONTITE SIMPLE*

Cette affection, généralement désignée sous le nom de *périostite alvéolo-dentaire*, est encore appelée *périostite dentaire*, *ostéo-périostite alvéolo-dentaire*, *alvéolite*.

Historique. — Elle n'est connue que depuis un petit nombre d'années. Albrecht, en 1860, est le premier auteur qui en ait tracé une description réellement scientifique. Mais le travail le plus complet sur la question est la thèse inaugurale de Pietkiewicz, en 1876. Quelques autres travaux méritent encore d'être cités. Je signalerai ici les principales publications sur ce sujet.

Albrecht, Die Krankheiten der Wurzelhaut der Zähne. Berlin, 1860. — Archer, Étude sur les abcès odontopathiques compliqués de dénudation de l'os maxillaire inférieur. Thèse de Paris, 1870. — Vinsac, Considérations sur les abcès sous-périostiques consécutifs à la carie dentaire. Thèse de Paris, 1874. — Dolbeau, De la périostite alvéolo-dentaire. In *Gaz. des hôp.*, 1874, p. 457. — Julius Scheff, Periostitis dentalis. In *Wiener med. Presse*, 1875, t. XVI, p. 556. — Pietkiewicz, De la périostite alvéolo-dentaire. Thèse de Paris, 1876. — Richaud, Essai sur les fistules dentaires. Thèse de Paris, 1877. — Magitot, De la périostite alvéolaire au point de vue de sa marche et de sa terminaison. In *Bull. de la Soc. de chir.*, 1879, t. V, p. 826. — Magitot, De la greffe chirurgicale dans ses applications à la thérapeu-