Sachse (*Centralblatt für Chir.*, 1896, p. 931) rapporte un cas de constriction des mâchoires, dont l'origine est des plus curieuses. La dent de sagesse supérieure droite avait sa couronne dirigée directement en dehors vers la joue; cette couronne passait, comme un verrou, devant le ptérygoïdien interne et gênait son fonctionnement lors de l'ouverture de la bouche. La dent de sagesse fut enlevée sous le chloroforme. La constriction, qui durait depuis quatre ans, fut améliorée dès le réveil du malade; la guérison était complète au bout de huit semaines.

J'arrive à l'étude des *accidents nerveux* provoqués par l'éruption de la dent de sagesse.

Les *douleurs névralgiques* occupent le premier rang. Le plus souvent, elles viennent compliquer une phlegmasie de l'os ou de la gencive; de ce nombre sont les douleurs d'oreille et l'odontalgie. D'autres fois, une douleur intense, sans inflammation visible, constitue le seul symptôme. Enfin, quelquefois, il s'agit de névralgies franches, affectant l'un des nerfs dentaires, ou s'étendant à l'une des branches du trijumeau, parfois à toute la cinquième paire; ainsi s'expliquent les douleurs de l'oreille et du globe de l'œil. Il peut arriver que les irradiations douloureuses se propagent aux nerfs occipitaux, ou bien gagnent le cou, l'épaule et même le bras du côté correspondant. Tantôt ces douleurs sont continues avec exacerbations, tantôt elles sont franchement intermittentes, régulièrement périodiques. Elles paraissent dues à une névrite, occasionnée par une compression nerveuse.

Indépendamment des névralgies, on a signalé d'autres *troubles nerveux* liés à l'éruption d'une dent de sagesse; je me contenterai d'indiquer les suivants, sur lesquels il ne semble pas y avoir de doute. Dans l'observation déjà citée de Duplay, le malade ressentait une douleur atroce dans l'œil, avec obscurcissement de la vue et apparition de brillants éclairs; du côté de l'ouïe, il éprouvait une vive douleur et des bourdonnements; à ces phénomènes se joignaient des douleurs névralgiques du trijumeau et une constriction des mâchoires. Salter a vu une paralysie du bras cesser brusquement après l'avulsion d'une dent de sagesse, dont l'éruption se faisait dans une direction vicieuse. Portal mentionne deux cas, dans lesquels des convulsions épileptiformes ont paru liées à l'éruption difficile d'une dent de sagesse; dans le premier cas, les convulsions se limitaient à un côté de la face; dans le second, elles étaient généralisées.

Quelle que soit la nature des accidents, qu'il s'agisse d'accidents inflammatoires ou d'accidents nerveux, le *diagnostic* ne peut être posé que si l'on examine les dents de sagesse, pour s'assurer si elles n'offrent aucune particularité anormale. Le diagnostic de la cause des accidents a une importance d'autant plus grande que le *pronostic* est sous la dépendance du diagnostic. En effet, les accidents ont une tendance à persister indéfiniment et à s'aggraver jusqu'au moment où une thérapeutique rationnelle, basée sur la connaissance de leur cause, les fait céder rapidement.

Traitement. — Une considération domine le traitement : *il faut s'adresser le plus tôt possible à la cause des accidents*, sans se laisser égarer dans un traitement symptomatique

Si la gencive fait obstacle à l'éruption de la dent de sagesse, il est indiqué de l'inciser, ou mieux d'en faire l'excision, pour empêcher les lèvres de la plaie de se réunir aussitôt après l'opération. Les cautérisations rendent des services

lorsqu'il existe des ulcérations ou des fongosités. Enfin les lavages antiseptiques de la bouche ne doivent jamais être négligés.

S'agit-il d'une ulcération de la langue ou de la joue, due à une déviation de la dent de sagesse? Le sacrifice de cette dernière est généralement nécessaire. Toutefois, si la dent est saine et si la déviation est faible et tend à se corriger, on pourra essayer un traitement palliatif, consistant dans l'isolement et la cautérisation de la partie ulcérée.

Supposons maintenant que les entraves à l'éruption résident dans le manque d'espace offert à la dent de sagesse par les parties dures. Il faudra de toute nécessité ou extraire cette dent, ou lui ouvrir la voie en supprimant l'obstacle. Cette dernière méthode est applicable quand l'étroitesse de l'alvéole est seule en cause. Mais comme, le plus souvent, à la mâchoire inférieure, le manque d'espace tient à la distance insuffisante qui sépare l'apophyse coronoïde de la deuxième grosse molaire, le sacrifice de la dent de sagesse devient nécessaire. Si son avulsion rencontre de trop grandes difficultés, on peut faire l'extraction de la deuxième molaire, dans l'espérance que la troisième, n'étant plus gênée dans sa sortie, achèvera normalement son éruption. Toutefois, il arrive souvent que cette pratique ne fasse pas disparaître les accidents. Aussi Magitot n'admet-il l'ablation de la deuxième molaire que comme un moyen d'arriver à l'extraction de la troisième, et il conseille de réimplanter aussitôt la deuxième molaire.

On emploie généralement, pour extraire la dent de sagesse inférieure, l'un ou l'autre des instruments qui agissent à la façon d'un levier. Mais lorsque cette dent est incluse dans l'épaisseur du maxillaire, il faut se frayer un passage à l'aide de la gouge et du maillet. Assurément il serait préférable d'opérer par la bouche; mais on peut se trouver obligé, surtout dans le cas de constriction des mâchoires, d'attaquer l'os par l'extérieur après division de la peau. La résection du maxillaire n'est indiquée que dans les cas exceptionnels où les altérations osseuses sont considérables.

La *constriction des mâchoires*, si gênante pour le malade, ne l'est pas moins pour le chirurgien, au point de vue du traitement et même du diagnostic. Il est donc indispensable de triompher de cette complication, et le moyen à employer est l'écartement forcé et progressif des mâchoires à l'aide d'un coin de bois ou d'un instrument spécial. Le chloroforme pourra faciliter cet écartement et permettre l'extraction de la dent de sagesse, extraction qui aura pour effet de faire cesser la constriction. Quant à une intervention plus radicale, telle que la section des fibres du masséter, l'opération d'Esmarch ou celle de Rizzoli, elle doit être écartée.

CHAPITRE III

TUMEURS DES MACHOIRES

Les divers néoplasmes que l'on observe dans les os peuvent siéger sur les maxillaires. Mais les mâchoires offrent, de plus, des tumeurs absolument spéciales, en rapport avec la présence des dents. Les tumeurs des mâchoires se divisent donc en deux groupes : 1° *tumeurs d'origine dentaire*; 2° *tumeurs d'origine non dentaire*.

[A. HEYDENREICH.]

Dans le premier groupe je ne ferai rentrer que les néoplasmes d'origine exclusivement dentaire. Le second groupe sera moins homogène : les tumeurs qui le constituent ne sont pas forcément indépendantes du système dentaire. Il peut arriver que leur développement soit sous la dépendance ou d'une altération pathologique des dents, ou de la présence des débris épithéliaux que laisse dans les mâchoires la formation des dents.

I

TUMEURS D'ORIGINE DENTAIRE

Parmi les néoplasmes d'origine dentaire, il est un groupe de tumeurs dont je ne dirai que quelques mots : ce sont les *tumeurs solides qui atteignent une dent arrivée à son complet développement*. Ces néoplasmes peuvent prendre naissance aux dépens de la pulpe, de la membrane alvéolo-dentaire ou du cément.

Les *tumeurs* ou *polypes de la pulpe* paraissent n'être qu'une simple hypertrophie de la pulpe, provoquée par une carie pénétrante. Elles se présentent sous forme de masses molles, charnues, faisant saillie à l'extérieur à travers la perforation dentaire, saignant facilement et sécrétant un produit d'une odeur repoussante. Ces productions, qui occasionnent une certaine douleur, nécessitent d'ordinaire l'extraction de la dent malade; quelquefois il suffit de réséquer la partie saillante de la tumeur et de cautériser le pédicule.

Les *tumeurs de la membrane alvéolo-dentaire* ont été divisées par Magitot en *tumeurs extra-alvéolaires* et en *tumeurs intra-alvéolaires*. Les premières, molles, rougeâtres, pédiculées, sont implantées au niveau du collet d'une dent (d'habitude une molaire), dont la couronne est envahie par la carie. Elles sont formées d'éléments fibreux et fibro-plastiques. Le traitement de ces polypes consiste dans leur excision, suivie de la cautérisation du pédicule. Les *tumeurs intra-alvéolaires* paraissent étrangères à un processus inflammatoire antérieur, et Magitot en distingue cinq espèces, suivant que la tumeur est *fibreuse*, *fibro-plastique*, *épithéliale*, *à myéloplaxes* ou *à cytoblastions*. Ces tumeurs, développées entre les racines d'une molaire, ou entre l'alvéole et la dent, peuvent atteindre le volume d'une petite noix. Elles provoquent des crises douloureuses, avec phénomènes inflammatoires du côté de la gencive, déviation et ébranlement de la dent. L'extraction de la dent constitue le seul moyen de mettre fin à ces symptômes.

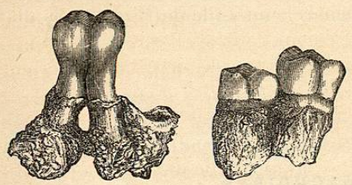

Fig. 347. — Exostoses des dents. (Tomse.)

Les *tumeurs du cément*, véritables exostoses, résultent soit d'une exagération d'un processus normal chez le vieillard, soit d'une irritation causée par une périodontite à forme chronique ou par des traumatismes faibles, mais répétés; elles peuvent être liées aussi à une anomalie dentaire. Magitot distingue : l'*exostose en sphère*, consistant dans une masse sphérique, qui occupe le sommet des racines; l'*exostose en nappe*, qui amène la réunion anormale des racines, et l'*exostose en masse*, qui constitue une tumeur hypertrophique. Ces tumeurs, d'ordinaire indolentes et ignorées, occasionnent d'autres fois des douleurs, qui poussent le malade à réclamer une intervention. L'ablation de la tumeur est le seul traitement possible; mais elle rencontre parfois des obstacles de nature à faire hésiter le chirurgien.

A côté des tumeurs solides, dont je viens de parler et qui attaquent des dents complètement développées, se placent les *tumeurs solides liées à une anomalie de développement du système dentaire*, tumeurs appelées *odontomes*.

Puis viennent les différentes variétés de *kystes des mâchoires*, qui toutes sont *d'origine dentaire* et paraissent dues à une prolifération des débris épithéliaux siégeant dans les mâchoires et datant de l'époque de l'évolution des dents.

Enfin, il est une forme d'épithéliome, l'*épithéliome adamantin*, dans laquelle on retrouve les éléments cellulaires qui constituent l'organe de l'émail. Cet épithéliome, qui semble reconnaître la même origine que les kystes, appartient au même groupe de tumeurs.

Des considérations, dans lesquelles je viens d'entrer, il résulte que les divers phénomènes, liés au développement du système dentaire, jouent un rôle important dans la production des tumeurs des mâchoires. La pathogénie de ces tumeurs ne peut être comprise que si l'on a bien présents à l'esprit les traits principaux du développement physiologique des dents. Je vais rappeler brièvement ces notions.

Résumé du développement des dents. — Vers le quarantième ou le quarante-cinquième jour de la vie intra-utérine, l'épithélium qui recouvre le bord gingival de chacune des mâchoires forme, sur toute la longueur de ce bord, une saillie lisse, le *bourrelet épithélial*. La partie profonde de ce bourrelet s'enfonce dans le tissu embryonnaire du maxillaire, sous forme d'une bande épithéliale, légèrement convexe en dehors, du côté qui regarde la joue. Bientôt, du milieu de la face concave du bourrelet se détache perpendiculairement une saillie, dont le bord opposé s'incurve légèrement en forme de crosse; cette saillie est la *lame épithéliale*.

Le bord libre incurvé de la lame épithéliale ne tarde pas à présenter, de distance en distance, de petits renflements, germes des dents futures. Ces bourgeons s'allongent et ne restent attachés à la lame épithéliale que par des pédicules rétrécis, qui portent le nom de *cordons folliculaires*; la partie renflée du bourgeon est l'*organe adamantin*, ou *organe de l'émail*. Chaque bourgeon adamantin, au lieu de s'enfoncer perpendiculairement dans les tissus sous-jacents, se dirige d'abord en dedans, puis directement en bas (le maxillaire inférieur étant pris comme type).

Dès que l'organe de l'émail occupe sa place définitive, il se déprime en cul-de-bouteille à son extrémité profonde. Dans cette dépression vient se loger la *papille*, ou *organe de l'ivoire*, ou *bulbe dentaire*, qui, partie du tissu conjonctif de la mâchoire, est coiffée peu à peu par l'organe adamantin et ne reste libre qu'au niveau de la base.

A cette période, le tissu embryonnaire, qui entoure l'organe de l'émail, tend à devenir fibrillaire, et cette transformation, qui commence à la base pour gagner progressivement la partie supérieure du follicule, finit par constituer une capsule conjonctive, ou *paroi du follicule*. Cette capsule s'insère en bas tout autour de la base de la papille. En haut, elle se ferme complètement, et elle

sépare ainsi l'organe adamantin d'avec le cordon folliculaire qui le rattachait à la lame épithéliale.

On donne le nom de *follicule dentaire* à l'ensemble représenté par la papille, par l'organe adamantin qui la coiffe et par la paroi du follicule. Avant d'étudier les modifications du follicule, qui aboutissent à la formation des dents, j'ajouterai quelques mots relatifs à la seconde dentition.

De la paroi postéro-inférieure du cordon épithélial de la dent de lait part un bourgeon secondaire, aux dépens duquel va se former la *dent de remplacement*, par un processus semblable à celui que je viens d'indiquer. Un autre bourgeon part, en arrière, du cordon épithélial de la dent de remplacement; ce bourgeon semble représenter une ébauche de troisième dentition; mais, chez l'homme, il n'arrive qu'exceptionnellement à constituer une dent.

D'autres bourgeons épithéliaux partent de l'épithélium de la gencive, de la lame épithéliale, des cordons folliculaires et de la face externe de l'organe de l'émail. Ils sont destinés à disparaître presque complètement, comme les bourgeons qui représentent une ébauche de troisième dentition, et ce qui en reste constitue les *débris épithéliaux paradentaires* de Malassez (*Arch. de physiologie*, 1885, p. 129). Ces productions épithéliales forment trois groupes : le *groupe superficiel* est placé tout près du bord de la gencive; le *groupe moyen* est situé dans l'épaisseur de la gencive, entre la muqueuse et les follicules dentaires; le *groupe profond* provient de l'organe de l'émail.

Or les débris paradentaires, chez l'adulte, occupent l'épaisseur même du ligament alvéolo-dentaire, dans sa partie la plus interne, au voisinage de la dent, bien plus rarement dans sa partie la plus externe; parfois on les rencontre dans les espaces médullaires voisins. Les débris les plus profonds vont jusqu'à l'extrémité de la racine, les plus superficiels se continuent jusque dans l'épaisseur du rebord gingival. Malassez admet que ces derniers sont les restes des deux premiers groupes de productions épithéliales dont je viens de parler, tandis que tous les débris plus profondément situés sont constitués par le groupe adamantin.

Les débris épithéliaux paradentaires semblent jouer, au point de vue pathologique, un rôle important. Ce sont eux, en effet, qui expliquent la production de tumeurs franchement épithéliales au sein des maxillaires, loin de tout épithélium connu.

Cela posé, j'arrive aux modifications que subit le follicule dentaire et qui aboutissent à la formation des dents. Ainsi que je l'ai fait remarquer, la paroi du follicule ne constitue pas un sac complet; elle manque dans le point où la papille pénètre dans l'intérieur du follicule, et c'est par là qu'arrivent les vaisseaux et nerfs destinés à la dent. Dans l'intérieur du follicule, l'organe de l'émail comble tout l'espace compris entre la papille et la paroi folliculaire.

On retrouve, dans le développement de la dent, les deux processus qui ont abouti à la formation du follicule : un processus épithélial, qui, après avoir amené la formation de l'organe adamantin, détermine la production de l'émail, et un processus conjonctif, d'où est né le bulbe dentaire et d'où dérivent ultérieurement l'ivoire, la pulpe et le cément.

Les modifications qui aboutissent à la formation de la dent ont été distribuées par Broca en quatre périodes, qu'il a nommées : *période embryoplastique*, *période odontoplastique*, *période coronaire* et *période radiculaire*.

A la *période embryoplastique*, les éléments spéciaux, qui doivent former la substance de la dent, n'existent pas encore. Une couche épithéliale continue, formée de cellules cylindriques, recouvre l'organe de l'émail sur ses deux faces, c'est-à-dire sur la face qui est appliquée contre la papille et sur celle qui est en contact avec la paroi du follicule. Le centre de l'organe de l'émail est occupé par des cellules polygonales, qui peu à peu se transforment en corps étoilés.

La *période odontoplastique* est caractérisée par l'apparition des éléments spéciaux, destinés à donner naissance aux tissus définitifs de la dent. Ces éléments sont : les *cellules de l'ivoire*, ou *cellules de la dentine*, ou *odontoblastes*, et les *cellules de l'émail*, ou *adamantoblastes*.

Les cellules de l'ivoire se forment à la surface de la papille; elles s'y disposent en une rangée unique et continue. Ce sont des éléments allongés, de forme ovoïde, à grand diamètre perpendiculaire à la surface de la papille; ces cellules renferment un noyau, et l'extrémité périphérique de chacune d'elles s'allonge, s'amincit et constitue un véritable filament ou prolongement caudal.

En même temps que se montrent les odontoblastes, on voit naître de la surface de l'organe de l'émail, qui est en contact avec la papille, une couche de cellules spéciales, qui sont les cellules de l'émail. Ce sont des corps prismatiques à cinq ou six pans, comprimés les uns contre les autres, étroits, allongés et toujours rectilignes. L'extrémité périphérique de chaque cellule, ou, en d'autres termes, l'extrémité qui regarde la papille est coupée régulièrement à angle droit, et son bord extrême est marqué par la présence d'un véritable plateau; la réunion des divers plateaux contigus peut former, dans certains cas, une sorte de membrane, décrite à tort sous le nom de *membrane préformative* des cellules de l'émail.

A partir du moment où existent les cellules de l'ivoire et les cellules de l'émail, le follicule dentaire possède tous les éléments qui concourent à la formation des tissus définitifs de la dent. Dès lors, la dentification commence, et l'on entre dans la troisième période, ou *période coronaire*.

C'est l'*ivoire* qui apparaît le premier. Il se produit autour du prolongement caudal des odontoblastes, et constitue d'abord des plaques isolées répondant à chacun des mamelons de la dent. Ces différentes plaques, ou *chapeaux de dentine*, arrivent à se rejoindre; puis l'ivoire continue à se former à la face profonde de la coque primitivement produite; le volume de la papille se trouve ainsi progressivement réduit.

A mesure que l'on voit apparaître la première couche de dentine, l'*émail* vient se déposer à sa surface. La substance de l'émail transsude manifestement au niveau des plateaux qui surmontent les cellules de l'émail. Chaque cellule élabore les matériaux nécessaires à la formation d'un prisme d'émail. La couche d'émail ainsi formée augmente peu à peu d'épaisseur par l'allongement des prismes qui la constituent, allongement qui a lieu dans la direction de l'organe de l'émail, c'est-à-dire dans le sens opposé à la surface de l'ivoire. Quant à l'organe de l'émail, il s'atrophie et se résorbe; les cellules de l'émail elles-mêmes disparaissent après l'achèvement de leur fonction physiologique. Seul le plateau persisterait à la surface extérieure de l'émail et constituerait, d'après certains auteurs, la *cuticule de l'émail*.

A cette période, la *couronne* de la dent est complètement formée. Elle est constituée, de dehors en dedans, par l'émail, par l'ivoire, enfin par la papille, notablement réduite de volume et devenue la *pulpe dentaire*; la limite de la couronne est marquée par l'insertion circulaire de la paroi du follicule. A ce

moment, commence la *période radiculaire*, qui correspond à la formation de la racine et, par suite, à l'éruption de la dent.

La pulpe s'accroît en hauteur et, par son allongement, soulève la couronne. D'autre part, à mesure que la pulpe s'accroît, l'ivoire s'étend continuellement à sa surface, de telle sorte que la base de la coque d'ivoire correspond toujours exactement à la base de la pulpe. Mais, en même temps, parallèlement à la formation de l'ivoire de la racine, la face profonde de la paroi du follicule donne naissance au *cément*, véritable tissu osseux, qui recouvre l'ivoire de la racine. Ainsi se forme la *racine* de la dent.

Naturellement l'espace, primitivement occupé par la dent, devient trop étroit, et, comme la racine rencontre un plan osseux résistant, qui l'empêche de s'enfoncer dans la mâchoire, elle communique à la dent tout entière un mouvement lent de translation vers la gencive. La couronne traverse à la fois la gencive et la paroi du follicule, pour faire saillie sur le bord alvéolaire; la racine prend, dans l'alvéole, la place qu'y occupait la couronne, et la partie de la paroi folliculaire, qui persiste autour du collet et de la racine de la dent, devient la *membrane alvéolo-dentaire*.

Ces quelques notions étant établies, je vais étudier successivement : 1° les *odontomes*; 2° les *kystes dentifères*; 3° les *kystes uniloculaires*; 4° les *kystes multiloculaires*; 5° les *épithéliomes adamantins*.

1° *ODONTOMES*

Broca a désigné, sous le nom d'*odontomes*, les tumeurs constituées par l'hypergenèse des tissus dentaires transitoires ou définitifs. Le mot « hypergenèse » étant pris ici dans le sens d'augmentation de la force formatrice, les odontomes résultent d'un trouble survenu pendant l'évolution des follicules dentaires, et se distinguent absolument des tumeurs, qui prennent naissance sur une dent arrivée à son complet développement.

Il est à remarquer que Virchow et ses élèves, adoptant une terminologie différente, réunissent, sous la dénomination d'*odontomes*, tout à la fois les odontomes de Broca, les seuls dont il soit question ici, et les tumeurs des dents complètement développées, tumeurs dont j'ai parlé déjà.

A part les importants travaux de Broca, je ne citerai qu'un petit nombre de mémoires sur les odontomes :

Dupuytren, Kyste à parois osseuses et contenant une tumeur fibreuse, etc. In *Gaz. des hôp.*, 1829-1830, t. II, p. 134. — Salter, On warty teeth. In *Guy's Hosp. Rep.*, 1850, 3e série, t. IV, p. 276. — Am. Forget, Des anomalies dentaires. Paris, 1859. — Robin, Sur une nouvelle espèce de tumeur formée aux dépens du tissu des bulbes dentaires. In *Mém. de la Soc. de biol.*, 1862, p. 199. — Broca, Recherches sur un nouveau groupe de tumeurs désignées sous le nom d'odontomes. In Acad. des sciences, 30 sept. 1867. — Letenneur, Odontome radiculaire cémentaire. In *Bull. de la Soc. de chir.*, 1868, p. 69. — Broca, Traité des tumeurs, Paris, 1869, t. II, p. 275. — Heider und Wedl, Atlas zur Pathologie der Zähne. Leipzig, 1869. — Tomes, Description of an odontome. In *Trans. of the odont. Soc. of Great Britain*, 1871, nouv. série, t. IV, p. 103. — Guyon et Monod, Odontomes. In *Dict. encycl. des sciences méd.*, 2e série, t. V, p. 444, 1872. — Magitot, Traité des anomalies du système dentaire, Paris, 1877, p. 232. — Lagrange, Note sur un cas d'odontome embryoplastique développé aux dépens d'une dent surnuméraire. In *Gaz. hebdom.*, 1885, p. 241. — Christopher Heath, Odontomes. In *Brit. med. Journal*, 1887, t. I, p. 1375. — Hildebrand, Beitrag zur Lehre von den durch abnorme Zahnentwicklung bedingten Kiefertumoren. In *Deutsche Zeitsch. für Chir.*, Bd. XXXI, p. 282, et XXXV, p. 604. — De Roaldes, A case of compound follicular

odontoma. In *New York med. Journal*, 17 nov. 1894. — Krogius, Ueber die odontoplastischen Odontome nebst Mittheilung eines neuen einschlägigen Falles. In *Arch. für klin. Chir.*, 1895, p. 275-305.

Anatomie pathologique. — Les odontomes, étant liés essentiellement au développement des dents, peuvent survenir à chacune des périodes de ce développement. Ils se divisent, par conséquent, en quatre espèces, correspondant aux quatre périodes de l'évolution des dents. On distingue ainsi les *odontomes embryoplastiques*, les *odontomes odontoplastiques*, les *odontomes coronaires* et les *odontomes radiculaires*.

Les *odontomes embryoplastiques* consistent rarement dans une simple hypertrophie du bulbe dentaire sans changement de structure. Cependant Wedl a cité deux exemples de cette variété, et un troisième cas a été décrit, sous le nom de *myxome papillaire*, par Debove (Société anatomique, 1873). La tumeur est alors mollasse, vaguement fibrillaire, et on y trouve des cellules embryonnaires éparses dans une substance muqueuse. Elle présente, en un mot, la structure du bulbe dentaire à l'état embryonnaire.

Le plus souvent, la tumeur offre une organisation plus avancée, rappelant, par sa structure, le tissu normal de la pulpe dentaire. Broca distingue les *odontomes fibro-plastiques*, riches en éléments étoilés ou fusiformes disséminés au milieu de faisceaux de tissu conjonctif, et les *odontomes fibreux*, offrant tous les caractères des fibromes. Des trois variétés d'odontomes embryoplastiques, ce sont les odontomes fibreux qui sont les plus fréquents.

Les odontomes fibreux et fibro-plastiques correspondent aux corps fibreux et fibro-cellulaires de Dupuytren. Pour Virchow, les trois variétés d'odontomes embryoplastiques ne sont autre chose que des myxomes, des sarcomes et des fibromes. Virchow n'appelle odontomes que les tumeurs caractérisées par la présence des tissus propres de la dent.

Il faut reconnaître, d'ailleurs, qu'il est souvent fort difficile de distinguer les odontomes embryoplastiques d'avec les tumeurs de structure analogue qui occupent les mâchoires. Le caractère qui les différencie, c'est que ces dernières tumeurs sont diffuses et se continuent insensiblement avec le tissu osseux voisin, tandis que les odontomes sont nettement enkystés dans le sac folliculaire et isolés du tissu osseux ambiant. Toutefois ce caractère différentiel est loin d'être toujours aussi tranché, et l'on s'explique que l'origine de bien des tumeurs fibreuses des mâchoires reste douteuse.

2° Les *odontomes odontoplastiques* constituent la variété la plus importante des odontomes. Broca a parfaitement démontré que ces productions sont formées à l'origine par une hypergenèse du bulbe dentaire. Elles sont donc primitivement molles, et ce n'est qu'ultérieurement qu'elles peuvent devenir le siège d'un travail de dentification, analogue au travail physiologique. Il résulte de là que, parmi les odontomes remontant à la période odontoplastique, les uns sont *non dentifiés*, les autres *en voie de dentification* ou *dentifiés*.

Les *odontomes non dentifiés*, rarement mous, sont ordinairement durs; c'est qu'en effet, pour que la dentification fasse défaut, il est nécessaire que les cellules de l'émail et les cellules de l'ivoire, qui se trouvent à la superficie du bulbe, soient étouffées ou atrophiées par le développement de la tumeur; et une tumeur dure produit plus facilement ce résultat. La consistance des odontomes non dentifiés est alors celle des fibromes. D'autres fois, ils offrent presque la résistance d'une production osseuse, par suite de la présence dans leur tissu