d'un grand nombre de petites concrétions calcaires, connues sous le nom de *grains dentinaires*.

Les *odontomes dentifiés* forment des masses de consistance osseuse, à surface mamelonnée, dans lesquelles on reconnaît, au microscope, les tissus dentaires définitifs (émail et surtout ivoire). Chez l'homme, ils ne contiennent jamais de cément; mais on peut observer des *odontomes odontoplastiques cémentaires* chez les herbivores pourvus d'un organe du cément, qui existe déjà à la période odontoplastique. La dentification des odontomes est ordinairement irrégulière, plus intense dans un sens que dans l'autre; d'autre part, le bulbe, qui donne naissance à la tumeur, a une tendance à se diviser en bulbes secondaires, qui peuvent se dentifier isolément. Ainsi s'explique l'aspect d'ordinaire informe de l'odontome.

Fig. 348. — Odontome odontoplastique. (Broca.)

Dans certains cas, la tumeur, en s'accroissant, peut englober un ou plusieurs follicules voisins, et l'on trouve, enkystées dans le tissu morbide, des dents véritables incomplètement développées; ou bien ce sont des follicules dentaires surnuméraires qui se développent dans l'épaisseur de la tumeur. Ces variétés correspondent aux *odontomes composés* de Broca. Le même auteur décrit des *odontomes hétérotopiques*, nés aux dépens de follicules surnuméraires.

Cependant cette interprétation de Broca est sujette à contestation. Dans certains cas, on serait amené à admettre l'existence d'un nombre excessif de follicules surnuméraires. Ainsi, chez un garçon de neuf ans, Hildebrand trouva, en quatre points des maxillaires, des amas de dents anormales; il existait, au total, de 150 à 200 dents. Toutes ces productions furent enlevées. Mais une récidive survint sur le maxillaire supérieur droit et sur les deux moitiés du maxillaire inférieur. De nouvelles opérations enlevèrent encore environ 150 dents. Or, entre ces dents, se voyaient des cordons épithéliaux arborisés formés de cellules cylindriques et des masses d'épithélium adamantin étoilé.

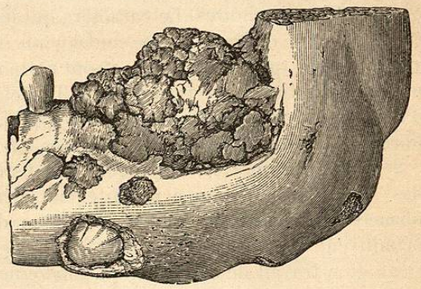

Fig. 349. — Odontome odontoplastique. (Forget.)

N'y a-t-il pas lieu d'admettre que les débris épithéliaux paradentaires ont été l'origine de ces tumeurs? Malassez considère comme des épithéliomes adamantins bien des tumeurs, décrites sous le nom d'odontomes embryoplastiques. Suivant la même théorie, les odontomes odontoplastiques pourraient être des *épithéliomes adamantins avec formations dentaires plus ou moins parfaites*. Le processus épithélial serait le premier en date; la formation des tissus dentaires serait une conséquence de la prolifération de l'épithélium adamantin.

Les odontomes odontoplastiques restent d'abord contenus dans le sac folliculaire, qui leur constitue une véritable enveloppe kystique. Ils lui adhèrent par leur base, au point où les vaisseaux pénètrent dans l'odontome; les autres points

de la surface de la tumeur sont libres, parfois séparés de la paroi kystique par un suc visqueux transparent. Le kyste lui-même est logé dans une cavité creusée dans l'épaisseur de l'os, et, à mesure que la tumeur s'accroît, les parois de cette cavité s'amincissent, au point d'être réduites à une coque parcheminée. En même temps, l'odontome tend à faire saillie au niveau du bord alvéolaire.

Les odontomes augmentent de volume tant que le travail de dentification, dont ils sont le siège, n'est pas achevé; après achèvement de ce travail, ils peuvent rester indéfiniment stationnaires et même se détacher d'eux-mêmes et devenir libres dans la cavité qui les contient. Parfois la tumeur provoque autour d'elle des accidents d'inflammation et de suppuration. On l'a vue aussi perforer la gencive et se présenter d'elle-même au dehors.

3° Les *odontomes coronaires* naissent à une période où la dent n'a pas encore de racine, mais où la couronne, en voie de formation, a sa pulpe centrale recouverte d'ivoire et d'émail. C'est toujours la partie encore molle et vasculaire, c'est-à-dire la pulpe, qui seule peut s'hypertrophier; mais, enfermée dans une cavité inextensible, elle ne peut se développer en tumeur qu'en un point, au niveau de la base du follicule.

Fig. 350. — Odontome coronaire.

L'odontome coronaire siégera donc au niveau du collet de la dent, et il sera constitué par une partie centrale pulpaire, recouverte d'ivoire seul ou d'ivoire et d'émail. L'odontome est *diffus*, quand la tumeur occupe toute la circonférence de la dent; dans ce cas, qui est extrêmement rare, la racine ne peut se former, et la dent reste incluse dans la mâchoire. D'ordinaire l'odontome coronaire est *circonscrit*, constituant, sur une des faces de la dent, une tumeur plus ou moins grosse, qui paraît quelquefois appartenir aussi bien à la racine qu'à la couronne. L'odontome circonscrit ne s'oppose pas, le plus souvent, à la formation de la racine et à l'éruption de la dent, et celle-ci porte le nom de *dent verruqueuse*.

4° Les *odontomes radiculaires* sont les seuls odontomes, qui, chez l'homme, puissent contenir du cément; en effet, c'est à la période radiculaire seulement que le cément apparaît chez l'homme. Si, à cette période, la pulpe s'hyper-

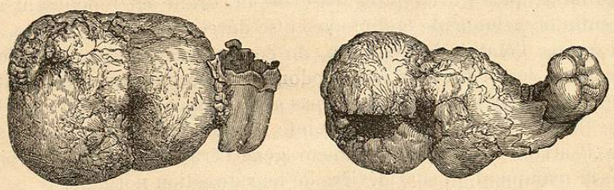

Fig. 351. — Odontomes radiculaires. (Tomes.)

trophie et forme tumeur, cette tumeur, en se dentifiant ultérieurement, pourra renfermer de l'ivoire et du cément, mais jamais d'émail; la partie principale de la tumeur est toujours cémentaire, c'est-à-dire constituée par du tissu osseux.

L'éruption de la dent, atteinte d'odontome radiculaire, pourra être rendue impossible par la déformation de sa racine, surtout si la dent n'a qu'une racine. Mais habituellement l'odontome siège sur une grosse molaire, et les racines non hypertrophiées de cette molaire achèvent leur évolution normale et suffisent à

l'éruption de la dent. Le volume des odontomes radiculaires est d'ordinaire assez considérable; presque toujours l'extraction de la dent, sur laquelle siège la tumeur, entraîne l'extraction de l'odontome.

Il ne faut pas confondre les odontomes radiculaires avec les *exostoses du cément*, qui surviennent sur des dents complètement développées et ne forment jamais une tumeur considérable. J'ai parlé déjà de ces tumeurs, sur lesquelles je ne reviendrai pas.

Étiologie. — Les odontomes ne peuvent prendre naissance qu'à la période de développement des dents; c'est dire qu'*ils ne s'observent que chez des sujets encore jeunes*. Toutefois les odontomes, nés aux dépens des débris épithéliaux paradentaires, pourraient se développer à l'âge adulte.

Les causes de ces tumeurs nous sont inconnues. Dans un cas de Fauchard, cité par Broca, le traumatisme a paru jouer un rôle.

Presque toujours les odontomes siègent sur les molaires, en particulier sur les grosses molaires. Seuls les odontomes coronaires circonscrits ont été vus sur les incisives. Dans l'immense majorité des cas, c'est la mâchoire inférieure qui est affectée. Les dents atteintes sont généralement des dents permanentes.

Symptômes. — Pendant la *première période* de leur développement, les odontomes ne trahissent souvent leur présence par aucun symptôme. D'autres fois, les malades éprouvent, en un point de la mâchoire, un sentiment de gêne ou de tension, ou encore de vraies douleurs susceptibles de revêtir la forme névralgique.

Le début de la *seconde période* est marqué par l'apparition d'une tuméfaction, siégeant généralement dans la région des grosses molaires et dans un point rapproché du bord alvéolaire. Cette tuméfaction augmente lentement; en même temps, elle tend à se rapprocher du bord alvéolaire et à venir faire saillie sous la gencive. A la longue, les odontomes, comme beaucoup de tumeurs des mâchoires, peuvent écarter et amincir les parois osseuses qui les entourent, au point que celles-ci finissent par donner la sensation de crépitation parcheminée. Dans un cas observé par de Roaldes, un odontome du maxillaire supérieur droit avait déprimé le palais, rétréci la fosse nasale droite en repoussant sa paroi externe, enfin occasionné de la diplopie en se développant vers l'orbite.

Si on examine l'état de la dentition, on constate d'ordinaire l'absence d'une ou de plusieurs dents. En effet, si les odontomes coronaires circonscrits et les odontomes radiculaires ne s'opposent pas généralement à l'éruption de la dent, dans tous les autres cas la dent atteinte d'odontome reste incluse dans la mâchoire. Il arrive même que la tumeur gêne l'éruption des dents voisines et que celles-ci manquent ou sont déviées de leur direction normale.

A une *troisième période*, la présence de l'odontome est signalée par des accidents inflammatoires. Le tissu osseux de la mâchoire, après être resté longtemps indifférent, finit par s'enflammer. Des douleurs se manifestent, une suppuration se déclare autour de l'odontome, et on voit survenir des fistules, qui donnent issue au pus; souvent la mâchoire se nécrose partiellement. Exceptionnellement la destruction osseuse peut être suffisante pour livrer passage à l'odontome et permettre son expulsion.

Généralement ces trois périodes se succèdent avec une grande lenteur. La seconde période est celle qui présente la plus longue durée, la tumeur, arrivée à un certain volume, ayant une tendance à rester indéfiniment stationnaire.

Pronostic. — Les odontomes sont des tumeurs bénignes par elles-mêmes. Les phénomènes inflammatoires et la suppuration, qu'ils peuvent provoquer autour d'eux, constituent seuls une complication sérieuse. Mais cette complication est justiciable d'une opération, et l'extirpation des odontomes est d'ordinaire possible sans résection de la mâchoire.

Diagnostic. — Suivant la remarque de Broca, la notion qui doit, avant tout, guider le chirurgien, c'est celle de l'époque du début de la tumeur. En général, *un néoplasme, qui se montre dans les mâchoires après l'achèvement de l'évolution dentaire, n'est pas un odontome.*

Nous avons vu que les odontomes coronaires circonscrits et les odontomes radiculaires n'empêchent pas, d'habitude, l'éruption des dents sur lesquelles ils siègent. Aussi l'*odontome coronaire circonscrit*, ou dent verruqueuse, que l'on aperçoit à l'extérieur, est-il d'un diagnostic facile; on reconnaît sans peine que la petite saillie latérale de la dent est en continuité directe avec la tuméfaction du bord libre du maxillaire, dans le cas où cette tuméfaction existe.

Les *odontomes radiculaires* sont déjà plus difficiles à diagnostiquer, à moins que l'on n'ait pu constater, avant la sortie de la dent, la présence, dans l'arcade alvéolaire, d'une tumeur dure, qui persiste après l'éruption de la dent. En dehors de ces conditions, l'époque d'apparition de la tumeur, sa dureté, son siège feront songer à une relation avec le développement des dents; la présence de toutes les dents fera écarter l'hypothèse d'un odontome odontoplastique ou embryoplastique, et l'intégrité de la couronne éloignera l'idée d'un odontome coronaire; le diagnostic d'odontome radiculaire deviendra ainsi probable.

Le diagnostic des *odontomes odontoplastiques* et *embryoplastiques* et, en général, de tous les *odontomes qui restent cachés dans l'épaisseur des maxillaires*, offre souvent de grandes difficultés. Cependant les odontomes se distinguent d'ordinaire des autres tumeurs solides des mâchoires par deux points: l'*âge auquel apparaît la tuméfaction* et l'*absence d'une ou de plusieurs dents*. Ces deux mêmes caractères sont de nature à faire songer à un *kyste dentifère*, et la distinction ne peut être faite d'une façon certaine que lorsque l'exploration directe de la tumeur est possibble sous la peau ou sous la muqueuse; on reconnaît alors le kyste à sa fluctuation, et l'odontome à sa dureté osseuse ou à sa consistance fibreuse.

Avant ce moment, il ne saurait être question que d'un diagnostic de probabilité, et Broca le base sur les considérations suivantes: Le kyste dentifère se développe de préférence du côté de la face antéro-externe du maxillaire, à une certaine distance du bord alvéolaire; tandis que l'odontome fait, en général, saillie sur les deux faces de l'os et tend à envahir le bord alvéolaire. D'autre part, le kyste dentifère tout en empêchant l'éruption de la dent affectée, ne porte aucune atteinte à l'éruption des dents voisines; l'odontome, au contraire, entrave d'ordinaire l'éruption des dents qui suivent et même de celles qui précèdent. Enfin on a la ressource, dans la plupart des cas, de pratiquer une ponction exploratrice.

A une période tardive, après formation des fistules, l'exploration au stylet permet de constater l'existence d'un corps dur et mobile, situé dans une cavité. Si on négligeait les antécédents, on pourrait songer à une nécrose; mais cette erreur serait sans importance au point de vue du traitement.

Traitement. — L'indication unique est d'*enlever la tumeur*, en respectant, autant que possible, l'os dans lequel elle s'est développée.

S'il s'agit d'un odontome coronaire circonscrit ou d'un odontome radiculaire, l'extraction de la dent malade suffit ordinairement. Tout au plus, sera-t-il nécessaire parfois de faciliter la sortie de la tumeur en réséquant une petite portion du bord alvéolaire.

Lorsque l'odontome est inclus dans l'épaisseur de l'os, on est obligé d'aller à sa recherche en enlevant une lame osseuse. On opérera de préférence par la bouche, en incisant la gencive et en attaquant le bord alvéolaire ou la lame externe du maxillaire; si la tumeur occupe la région des dernières molaires, on pourra se trouver forcé d'aborder l'os à la faveur d'une incision faite à la joue. Après énucléation de l'odontome, il sera prudent de ruginer la cavité osseuse qui le contient, de peur de laisser en place un fragment du néoplasme. Dans des cas exceptionnels, le volume de l'odontome et les désordres qu'il a occasionnés sont si considérables que la seule ressource est la résection du maxillaire, ou même la désarticulation de toute une moitié de la mâchoire.

2° *KYSTES DENTIFÈRES*

Historique. — Les kystes des mâchoires, bien que mentionnés par les anciens chirurgiens, ont été longtemps mal connus. Delpech, en 1816, a présenté sur ce sujet des considérations intéressantes, mais qui ne s'appliquent qu'à une seule variété, les *kystes radiculaires*, que j'étudierai dans un autre article.

On s'accorde généralement à faire dater de Dupuytren l'étude sérieuse des kystes des mâchoires. Puis viennent les travaux de Forget, dont les plus anciens remontent à 1840. Forget décrivit, le premier en France, les *kystes multiloculaires*.

En 1847, Guibout, reprenant une idée déjà émise par Diday, en 1839, soutint que certains kystes des mâchoires sont dus à un arrêt de développement du follicule dentaire; ce sont précisément les *kystes dentifères*, les seuls dont il soit question dans cet article. Broca, puis Magitot, ont appuyé la même théorie, en ajoutant qu'il n'existe pas, dans les mâchoires, de kystes indépendants du système dentaire.

Plus récemment, Malassez s'est appliqué à démontrer une nouvelle théorie, qu'il a formulée dès 1874. D'après lui, les kystes dentaires, à quelque variété qu'ils appartiennent, se développent aux dépens des débris épithéliaux paradentaires. Les recherches d'Albarran viennent à l'appui des idées de Malassez.

D'après cette théorie, les divers kystes des mâchoires, à l'exception des kystes muqueux du sinus maxillaire (dont je n'ai pas à m'occuper), reconnaissent une seule et même origine. Les différences que l'on remarque entre eux correspondent à de simples variétés d'une même affection. Toutefois, en l'absence de démonstration formelle de la théorie de Malassez, je me conformerai à l'usage, et je décrirai isolément les *kystes dentifères*, les *kystes uniloculaires* et les *kystes multiloculaires*.

Les travaux relatifs aux kystes dentifères sont nombreux. Voici l'indication des plus importants d'entre eux :

Dupuytren, Kystes du maxillaire. In *Leçons orales de clin. chir.*, 2e édit. Paris, 1839, t. II, p. 129. — Forget, Recherches sur les kystes des os maxillaires et leur traitement. Thèse de Paris, 1840. — Guibout, Des kystes séreux qui se développent dans l'épaisseur des maxillaires, considérés spécialement au point de vue de leur diagnostic et de leur étiologie. In *Union méd.*, 1847, t. I, p. 449 et suiv. — Stanley, Dentigerous cysts. In *Diseases of the bones*, London, 1849, pl. XVIII. — Paget, Dentigerous cysts. In *Lectures on tumours*, London, 1853, p. 90. — Forget, Mémoire sur les kystes des os maxillaires et leur traitement. In *Mém. de la Soc. de chir.*, 1853, t. III, p. 229. — Broca, Traité des tumeurs, Paris, 1869, t. II, p. 55. — Guyon et Monod, Kystes des maxillaires. In *Dict. encycl. des sc. méd.*, 2e série, t. V, p. 414, 1872. — Magitot, Mémoire sur les kystes des mâchoires. In *Arch. gén. de méd.*, 1872, t. II, p. 349 et 681, et 1873, t. I, p. 154 et 437. — J. et Ch. Tomes, Kystes dentigènes. In *Traité de chir. dent.*, trad. Darin. Paris, 1873. — Raynaud, Étude sur les kystes du maxillaire inférieur. Thèse de Paris, 1873. — Kystes des mâchoires, communications diverses. In *Comptes rendus de la Soc. de biol.*, 1884, 8e série, t. I: Magitot, p. 173 et 174; Malassez, p. 175 et 241; Aguilhon de Sarran, p. 184. — Malassez, Sur l'existence d'amas épithéliaux autour de la racine des dents chez l'homme adulte et à l'état normal (débris épithéliaux paradentaires). In *Arch. de physiol.*, 1885, 3e série, t. V, p. 129. — Malassez, Sur le rôle des débris épithéliaux paradentaires. In *Arch. de physiol.*, 1885, 3e série, t. V, p. 309, et t. VI, p. 379. — Laforesterie, Essai historique et critique sur les kystes dentaires. Thèse de Paris, 1886-1887. — Heath, Dentigerous cysts. In *Brit. med. Journal*, 1887, t. I, p. 1319. — Albarran, Kystes des mâchoires; anatomie pathologique, pathogénie et quelques points de clinique. In *Revue de chirurgie*, 1888, p. 429 et 716. — Tapie, Kyste dermoïde dentifère du maxillaire inférieur. In *Gazette hebdomadaire*, 1er février 1890.

Anatomie pathologique. — Les *kystes dentifères*, appelés encore *kystes dentigères* ou *kystes folliculaires*, offrent ce caractère remarquable de contenir soit dans leur paroi, soit dans leur cavité, des dents ou bien des grains, dans la composition desquels entrent l'ivoire ou l'émail.

Ces kystes sont habituellement uniques, parfois multiples. Leur volume est, en général, peu considérable; cependant on a vu de ces tumeurs qui dépassaient les dimensions du poing.

Les kystes dentifères sont plus fréquents à la mâchoire inférieure qu'à la mâchoire supérieure. Ils siègent ordinairement dans l'épaisseur des arcades alvéolaires, de préférence dans la région occupée par les molaires.

A la mâchoire inférieure, le kyste, en se développant, écarte les deux tables de l'os, mais en proéminant presque toujours du côté de la face externe du maxillaire. Cette paroi osseuse peut même être détruite, et le kyste se trouve alors en contact avec le tissu sous-muqueux. Quant au canal dentaire, il peut être refoulé, mais il est rare qu'il soit ouvert par le néoplasme.

A la mâchoire supérieure, le kyste fait saillie au-dessus de l'arcade alvéolaire et déforme la joue. En même temps, il refoule la paroi du sinus maxillaire. Dans quelques cas, on a vu la mince cloison osseuse, qui sépare le sinus d'avec les alvéoles, être détruite; dès lors, le kyste pénètre dans l'intérieur du sinus, qu'il ne tarde pas à distendre.

Les kystes dentifères occupent parfois les sièges les plus variés : la voûte palatine, le rebord orbitaire, l'apophyse montante du maxillaire supérieur, la branche montante du maxillaire inférieur, etc. On a admis qu'ils se développent alors auprès d'une *dent hétérotopique*.

En général, l'adhérence de la poche kystique à l'os n'est pas intime et on arrive à l'en séparer facilement. Les dents, qui sont en rapport avec le kyste, peuvent rester intactes, ou, au contraire, être déviées et tomber.

Les kystes dentifères sont formés d'ordinaire par une seule loge, plus rarement par deux loges communiquant ou non entre elles. Leur *contenu* est un liquide, le plus souvent clair et filant; d'autres fois, le liquide est mélicérique, ou teinté en brun, ou laiteux; parfois même, le contenu du kyste consiste dans une masse molle, analogue à une agglomération d'œufs de poisson.

La *paroi des kystes* présente une épaisseur très variable suivant les points. Sa

surface interne est rugueuse, mamelonnée, et offre généralement, *implantée dans la paroi, une dent*, dont la couronne fait saillie dans l'intérieur de la poche. Le plus souvent, il s'agit d'une dent molaire présentant les caractères d'une dent de remplacement; ailleurs, c'est une canine, ou plus rarement une incisive. Au lieu d'une dent unique, on a vu, dans la paroi du kyste, jusqu'à 15 ou 25 dents. Tapie, dans un kyste du maxillaire inférieur, a trouvé une masse formée de dents surnuméraires, mais complètes, au nombre d'environ 4700. Ces dents peuvent être irrégulières, plus ou moins rudimentaires, parfois réduites à de petites masses formées par les tissus qu'on rencontre dans les dents. Elles n'affectent pas toujours les rapports que j'ai indiqués; on a vu la couronne de la dent regarder l'os par sa face trituranie, ou la dent se trouver incluse tout entière dans la paroi; enfin il arrive que des dents soient libres dans la cavité du kyste.

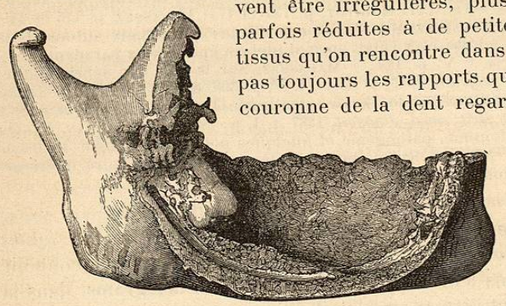

Fig. 352. — Kyste dentifère de la mâchoire inférieure contenant la dent de sagesse renversée. (Lisfranc.)

La paroi des kystes est constituée par deux couches : une *couche externe conjonctive* et une *couche interne épithéliale*. Albarran a trouvé la couche épithéliale formée par un épithélium pavimenteux stratifié, à filaments d'union; par places on voyait des cellules épithéliales étoilées, anastomosées par leurs prolongements (cellules adamantines); la paroi du kyste renfermait de nombreuses masses épithéliales de même nature. Dans le cas d'Albarran, une petite molaire, dont la couronne n'offrait pas de cavité pulpaire, était implantée dans la paroi; dans le voisinage de cette dent se trouvait un petit kyste, de la grosseur d'un grain de millet, dont la structure reproduisait absolument celle du grand kyste. Albarran conclut de là que les kystes dentifères peuvent être proligères et récidiver, et que la récidive doit avoir lieu naturellement sous forme de kyste multiloculaire.

Étiologie. — Les kystes dentifères s'observent, en général, chez des sujets arrivés *à l'âge de la seconde dentition* et qui n'ont pas dépassé celui de l'éruption de la dernière molaire. Ils sont rares chez les enfants au-dessous de sept ans et chez les adultes au-dessus de trente ans. Il existe des exemples de kystes dentifères congénitaux.

Pathogénie. — Diday avait soutenu, dès 1839, que *les kystes dentifères sont en rapport avec le développement des dents* et reconnaissent pour cause soit une altération du bulbe dentaire, soit un épanchement intra-folliculaire. Cette théorie, admise par Forget et par Guibout, fut développée magistralement par Broca et dès lors généralement acceptée.

D'après Broca, l'intervalle compris entre le bulbe et la paroi du follicule, intervalle occupé normalement par l'organe de l'émail, peut former une cavité par suite du ramollissement de cet organe. Broca distingue *trois variétés de kystes*, suivant que cette transformation s'accomplit à une période plus ou moins avancée du développement de la dent. Si le kyste remonte à la période embryo-

plastique, le bulbe, atrophié par la pression du liquide, s'aplatit, s'étale sur la paroi du kyste, avec laquelle il peut même se confondre entièrement, et, à l'ouverture de la tumeur, on n'y trouve ni dent, ni rudiment de dent. Dans le kyste de la période odontoplastique, il n'existe que des rudiments de dents. Enfin le kyste de la période coronaire contient une couronne bien développée. Lorsqu'un kyste renferme plusieurs dents, cela tient, suivant Broca, soit à la fusion de plusieurs kystes, soit à la division d'un bulbe unique.

Guyon et Monod, qui admettent la théorie de Broca, font une exception pour ces kystes volumineux, qui s'étendent à toute une moitié de la mâchoire inférieure ou même à l'os tout entier, et dont le contenu est séreux ou purulent. D'après eux, il s'agit là d'une *ostéite raréfiante à marche lente, développée autour d'une dent retenue dans la mâchoire et jouant le rôle de corps étranger*. Cette hypothèse ne saurait s'accorder avec ce qu'on sait aujourd'hui sur le revêtement épithélial des kystes dentifères.

Malassez a adressé à la théorie de Broca de sérieuses objections. D'après lui, cette théorie explique mal la formation des kystes contenant plusieurs dents incluses. Elle permet encore plus difficilement de comprendre les kystes dans lesquels la dent ou les rudiments de dents se trouvent séparés de la cavité kystique par une couche conjonctive. Enfin elle n'explique pas comment des kystes dentifères uniloculaires ont pu donner lieu à des kystes multiloculaires plusieurs années après leur ouverture et l'extirpation de la dent incluse.

Malassez admet que *tous les kystes dentaires* (*non seulement les kystes dentifères, mais encore les autres variétés qu'il me reste à décrire*) *ont une même origine et proviennent des débris épithéliaux paradentaires*. Dès lors, il lui est facile d'expliquer les récidives et les transformations de ces kystes.

Dans le cas particulier des kystes dentifères, suivant la théorie de Malassez, les débris épithéliaux, qui donnent naissance à un kyste, sont voisins d'une dent en voie de formation. Si cette dent est très jeune, elle se trouve entravée dans son développement et reste rudimentaire. Si, au contraire, elle est déjà à la période de formation de la racine, elle va être amenée par sa poussée à percer la paroi kystique.

Albarran, qui défend les idées de Malassez, ajoute que l'on peut encore expliquer la présence des grains dentaires dans la paroi des kystes, en supposant que quelques débris épithéliaux, aboutissant à un développement plus parfait, en sont le point de départ. Ainsi s'expliquerait également la présence, dans un kyste, d'un grand nombre de dents.

Albarran fait jouer, dans le développement des kystes dentifères, un rôle important à l'*iter dentis*, c'est-à-dire au canal osseux qui fait communiquer l'alvéole de la dent de remplacement avec la gencive. Ce canal contient le *gubernaculum*, formé lui-même par un trousseau fibreux, dans l'épaisseur duquel se trouvent des débris épithéliaux. Quand la racine de la dent de remplacement se développe, la dent suit, pour accomplir son éruption, le chemin que lui trace l'*iter dentis*, et cela d'autant plus facilement qu'à ce moment les débris épithéliaux s'hypertrophient, frayant ainsi sa route à la nouvelle dent. Or, supposons que, par le fait d'une malformation, l'*iter dentis* soit oblitéré ou dévié. Au moment du développement de la racine, il arrivera, dit Albarran, que la dent ne trouvera plus un chemin tout formé, et qu'elle pressera sur le *gubernaculum*, amenant ainsi une prolifération exagérée des débris épithéliaux et la formation d'un kyste.

[*A. HEYDENREICH.*]