Mais pour bien réussir, il faut que le bout tordu soit *sain* et *dépourvu de collatérales* dans l'étendue de 0m,01 environ; il ne faut pincer que l'artère et la pincer solidement dans toute sa largeur. Il est bon aussi de rompre les tuniques élastiques d'une manière quelconque au point où l'on désire voir la torsion s'opérer, et même quelquefois de fixer l'artère au-dessus de cette rupture avec des pinces inoffensives dans le dessein de *limiter* la torsion.

B. *Torsion et refoulement.* — Afin d'assurer la rupture circulaire et le refoulement des tuniques internes et moyennes, Amussat, tenant d'une main le bout de l'artère comme à l'ordinaire, se servait d'une pince à

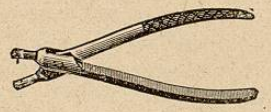

Fig. 20. — Pince à baguettes d'Amussat.

baguettes (fig. 20) tenue de l'autre main pour écraser l'artère en travers et rompre ses tuniques élastiques en respectant la tunique externe. Avec cette pince il commençait aussi le refoulement et à l'aide de la première tordait ensuite ou simultanément.

Pourvu que la rupture des tuniques élastiques soit complète, la torsion suffit à opérer leur refoulement. La pince à verrou, ou toute autre, peut tout faire en saisissant le bout de l'artère, si elle a des mors carrés du bout et *aussi larges* que le vaisseau.

La torsion si communément appliquée aux petites artères est applicable aux plus grosses. Je pense qu'il convient alors d'assurer le refoulement des tuniques élastiques. Mais le chirurgien trouve-t-il dans la torsion *bien faite* et *opportunément* faite autant de sécurité que dans la ligature? Cela peut être et Tillaux a essayé de nouveau de le prouver. Remarquez toutefois les deux points soulignés: *bien faite* signifie qu'il est quelquefois plus difficile de tordre que de lier, et *opportunément* veut dire que la torsion ne convient pas à tous les cas ni à toutes les artères, comme la ligature. Il n'est pas étonnant qu'il en soit de même de l'*écrasement*, de l'*angiotripsie*, avec la pince formidable de Doyen.

Je renvoie à mes premières éditions ceux qui voudraient lire quelques pages sur la *torsion d'une artère dans la continuité*, sur la *constriction* de Fleet Speer, sur le *refoulement sans torsion*, sur le *refoulement combiné à la ligature*.

DEUXIÈME PARTIE

DES LIGATURES EN PARTICULIER[1]

CHAPITRE PREMIER

SYSTÈME AORTIQUE SUPÉRIEUR

ARTICLE PREMIER

LIGATURES DE L'ARTÈRE RADIALE

Ce vaisseau peut être lié à la face antérieure de l'avant-bras, dans tous les points de son trajet, et derrière le carpe, dans la tabatière anatomique. Les plaies de cette artère ne sont pas rares et nécessitent assez souvent double ligature : au-dessus et au-dessous. Avec ou sans la bande d'Esmarch, il faut opérer méthodiquement, comme sur le cadavre : à cette condition c'est facile et court.

A. ***Dans la tabatière anatomique.*** — Au niveau du poignet, l'artère radiale abandonne la face antérieure du radius, passe sur le côté de l'articulation radio-carpienne, sous les tendons réunis des muscles long abducteur et court extenseur; elle paraît ensuite dans la tabatière anatomique dont elle traverse obliquement la partie *inférieure*, puis se glisse sous le tendon long extenseur du pouce; presque immédiatement après, elle perfore le muscle premier interosseux dorsal pour aller former l'arcade palmaire profonde (fig. 22).

L'artère a pour lit l'os *trapèze*; pour couvertures la *peau*, la *veine*

1. Quiconque sait trouver les artères, sait trouver la plupart des nerfs. Celui qui s'est fréquemment exercé aux ligatures connaît si bien les rapports des organes des principales régions qu'il y peut faire une opération quelconque, y trouver ce qu'il cherche, y respecter ce qu'il veut.

céphalique et des *filets nerveux* radiaux, l'*aponévrose*, enfin une certaine quantité de *tissu cellulo-graisseux* plus ou moins résistant et feuilleté.

Le membre à opérer doit reposer sur le bord cubital, fixé par un aide qui, d'une main, tient les doigts et de l'autre étend et écarte le pouce pour faire saillir les tendons. L'opérateur, placé en dehors du bras droit, en dedans du bras gauche pour commencer toujours à la pointe du radius, cherche cette pointe à l'ongle et la marque au besoin. Sur le vivant, il a fait exécuter des mouvements volon-



Fig. 21. — **Ligature de l'art. radiale** dans la tabatière. Le trajet de l'artère est marqué par deux traits fins parallèles; l'incision par un gros trait blanc. Comparez à figure 22 ci-contre.

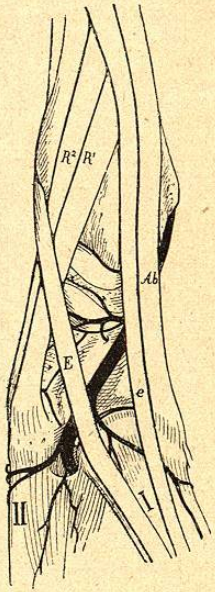

Fig. 22. — L'artère radiale passant dans la tabatière, sur le dos du trapèze, entre tendons E long et *e* court extenseur flanqué d'*Ab*ducteur : I et II métacarp. R^1 et R^2, tendons radiaux.

taires et marqué le trajet des tendons; il a de plus fait saillir la veine céphalique du pouce qui est superficielle et variable, afin de passer à côté.

Entre les tendons, à égale distance des tendons, et parallèlement aux tendons (**a**), à partir de la pointe du radius sentie à l'ongle et jusqu'à $0^m,03$ plus bas, coupez la peau, seulement la peau, afin d'épargner la veine céphalique du pouce. Mobilisez ce vaisseau et faites-le rejeter sur le côté qu'il avoisine, de même que les nerfs si vous en voyez. — Coupez l'aponévrose comme la peau, entre les tendons, etc. — Avec le bec de la sonde qui déchire la graisse et les feuillets cellulo-fibreux, au besoin avec la pince et le bistouri, cherchez *profondément*, dans la *partie inférieure* de la plaie (**b**) : l'artère y passe avec ses petites veines satellites, se portant *obliquement* en arrière et en bas.

Notes. — (a) Avec une asepsie douteuse, il faut à tout prix éviter d'ouvrir les très longues gaines de ces tendons.

(b) A ce niveau on opère sur la face dorsale du trapèze, sans craindre d'ouvrir l'articulation du poignet : la figure 22 le montre.

B. ***A l'avant-bras.*** — L'artère radiale, née profondément, descend appliquée devant le muscle rond pronateur par une aponévrose que recouvre le muscle *long supinateur* (muscle satellite), recouvert lui-même par l'aponévrose superficielle (Etudiez fig. 27 et 28, p. 35 et 36). Au milieu de l'avant-bras, l'artère devient sous-aponévrotique; là, comme plus bas entre les tendons du long supinateur et du grand palmaire où elle semble presque sous-cutanée, une incision bien placée conduit directement sur le

Fig. 23. — **Détermination du milieu du pli du coude.** — L'explorateur regarde le membre en face. L'indicateur gauche est sur l'épicondyle et refoule les muscles dont la saillie ne compte pas. La main droite a l'index sur l'épitrochlée et le pouce au milieu du pli du coude sur le côté interne du tendon bicipital qu'il sent. La ligne de la radiale est tracée dans la gouttière antibrachiale.

paquet artério-veineux. La branche antérieure du nerf radial reste en dehors et à quelque distance des vaisseaux. Le trajet de l'artère radiale répond

à la *gouttière antibrachiale* tangible et dépressible, formée par les muscles épitrochléens en dedans et les épicondyliens en dehors.

L'opérateur marque d'abord sa *ligne d'opération :* du milieu du pli du coude, en dedans du tendon du biceps (fig. 23), à la gouttière du pouls, le long de la gouttière antibrachiale qu'il a palpée et suivie avec les doigts. Il a fait saillir les veines pour épargner les très grosses et se place en dehors pour opérer : sur le bras droit en descendant, sur le gauche en remontant. Le membre est couché sur la table, en supination, fixé par un aide.

§ 1. ***Au tiers inférieur.*** — Sur la ligne indiquée, dans la gouttière du pouls, à 1 centimètre en dehors du tendon grand palmaire et parallèlement à ce tendon, sur l'artère que vous pouvez sentir battre, incisez avec légèreté la peau et le tissu cellulaire, dans l'étendue de $0^m,03$ (**a**).

Faites écarter les lèvres de la plaie; regardez et touchez l'artère à travers l'aponévrose.

Pincez cette aponévrose (fig. 24) et ouvrez-la (**b**).

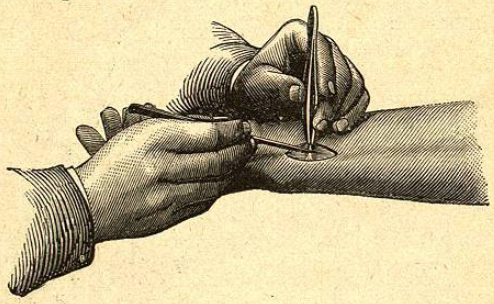

Fig. 24. — **Ligature de l'art. radiale** (*au-dessus du poignet*). — L'aponévrose est soulevée avec la pince. Le bistouri va inciser le pli transversal ainsi formé, juste sur l'artère. La dénudation sera faite ensuite méthodiquement, bien qu'en pratique cela soit peu utile, vu le petit volume du vaisseau.

Isolez (fig. 25) et chargez, *ad libitum* (**c**).

Comme toutes les artères superficielles, la radiale doit être dénudée avec soin à l'amphithéâtre. Cela donne à la main de l'habitude et de la légèreté.

Au tiers moyen, même opération, pas de repère; bien inciser sur la ligne : peau, peut-être quelque veine à épargner, aponévrose unique, artère flanquée de ses veines satellites dans une légère traînée graisseuse, devant le muscle fléchisseur du pouce.

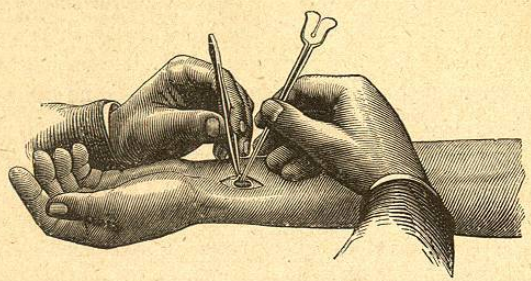

Fig. 25. — **Ligature de la radiale** (*au-dessus du poignet*). — 2e temps de la dénudation. La pince tient une lèvre de la boutonnière : le bec de la sonde en a décollé le bord du vaisseau par quelques écartements; insinué maintenant en dessous, il va opérer par va-et-vient longitudinaux.

Notes. — (**a**) L'incision peut aboutir au niveau de l'extrémité inférieure du radius, mais ne doit pas descendre davantage : l'artère radiale se déviant en arrière, ne peut être cherchée, comme la cubitale, à la partie antérieure du carpe.

(**b**) Par excès de précaution, vous pouvez ouvrir l'aponévrose à l'extrémité supérieure de la plaie avec la pince et le bistouri, et fendre ensuite sur la sonde cannelée insinuée par l'ouverture.

(**c**) Quand on lie la radiale immédiatement au-dessus du poignet, on ne peut voir le nerf satellite déjà porté derrière l'avant-bras; quand on lie plus haut, on ne le rencontre généralement pas non plus, car on ne le cherche pas : il est à plusieurs millimètres en dehors des vaisseaux.

§ 2. ***Au tiers supérieur*** (**a**). — La main gauche fixe la peau en long et en large; son index enfoncé dans la gouttière marque le

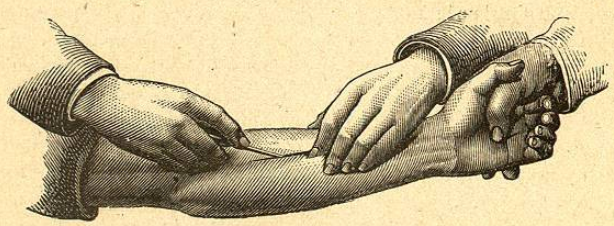

Fig. 26. — **Ligature de l'art. radiale** (*au-dessus du milieu de l'avant-bras*). — La main gauche fixe la peau, l'index s'enfonçant dans la gouttière où chemine le vaisseau. La droite, appuyée sur le bras malade par les derniers doigts, tient le bistouri comme un couteau et incise en traînant.

point de départ de l'incision (fig. 26). Sur la ligne indiquée, évitant les grosses veines médianes, s'il en est, faites à la peau une

incision de $0^m,06$. Coupez le tissu cellulaire, dénudez bien l'aponévrose; grâce à l'écartement des lèvres tégumentaires, regardez et tâtez de nouveau la gouttière antibrachiale, souvent blanche et graisseuse. — Très près, mais à côté et en dehors de la gouttière, vers vous, incisez l'aponévrose superficielle. Reconnaissez le bord interne du muscle *long supinateur* ainsi mis à nu; disséquez-le proprement; faites-le rejeter ou attirez-le vous-même légèrement en dehors, pendant qu'un aide maintient la lèvre interne de la plaie (**b**). — Cherchez à voir ou à sentir l'artère à travers la mince aponévrose profonde qui l'engaine et l'applique devant le rond pronateur, etc. — Déchirez ou coupez cette *seconde* aponévrose juste sur l'artère (**c**). Ne cherchez pas le petit nerf radial antérieur qui est en dehors de l'artère. Dénudez élégamment avec la pince et le bistouri pour vous faire la main et chargez de dehors en dedans.

Notes. — (a) L'artère a pour lit le muscle rond pronateur; pour couvertures, a *peau*, une première *aponévrose*, le bord interne du muscle *long supinateur*, enfin une seconde *aponévrose*.

(b) Chez les sujets peu musclés, il est à peine besoin d'écarter le muscle; on ouvrira cependant sa gaine et on le reconnaîtra, afin de ne pas dévier du bon chemin.

(c) Il est vilain d'ouvrir l'aponévrose à côté des vaisseaux et de montrer les fibres du muscle rond pronateur. Mieux vaut n'intéresser que le feuillet prévasculaire et respecter la mince pellicule sous-jacente.

ARTICLE II

LIGATURES DE L'ARTÈRE CUBITALE

L'artère cubitale née à $0^m,03$ au-dessous du milieu du pli du coude, se porte d'abord obliquement en dedans, sous les muscles épitrochléens; là se trouvent le nerf médian, derrière lequel elle passe, et le nerf cubital dont elle aborde le côté externe (fig. 27, 4), pour devenir longitudinale comme ce nerf, et répondre avec lui, dans les deux tiers inférieurs de l'avant-bras, à l'interstice du *muscle cubital antérieur* (muscle satellite) et du faisceau superficiel du fléchisseur sublime. Elle n'est donc pas accessible dans les trois premiers travers de doigt de l'avant-bras, à moins qu'on ne coupe presque en travers tous les muscles épitrochléens, sauf le cubital, risquant ainsi la section du nerf médian. Au-dessous de ces trois doigts, qu'il faut toujours respecter, on peut atteindre l'artère par l'interstice indiqué, mais d'autant plus difficilement qu'on opère plus haut (voy. p. suiv. et étudiez les fig. 27 et 28, coupes ***A***, ***B***, ***C***).

Dans tout leur trajet, les vaisseaux et les nerfs cubitaux reposent sur le fléchisseur commun profond, devant lequel ils sont maintenus par une

aponévrose qui, imperceptible près du coude, devient résistante au voisinage du poignet (fig. 27, 6). — Dans la moitié inférieure de l'avant-bras, le tendon du cubital (fig. 27, 7 et 28, ***C***, 1) empiète sur l'artère et *a fortiori* sur le nerf placé en dedans : il est éloigné des autres tendons et *facile à sentir*, car il aboutit au dur pisiforme. Mais, à la partie supérieure, l'interstice que l'on doit ouvrir s'efface de plus en plus à mesure qu'on s'approche de l'épitrochlée. On doit, pour le trouver, se rappeler la *grande largeur* du muscle cubital antérieur ($0^m,03$ environ); et pour l'ouvrir, savoir que la *cloison* fibreuse intermusculaire qui l'occupe est *adhérente par sa face interne* aux fibres du muscle cubital qui en naissent, mais simplement juxtaposée, par sa face externe, au muscle fléchisseur sublime, (coupe ***A***, fig. 28) qui ne s'y insère en effet que tout à fait en haut

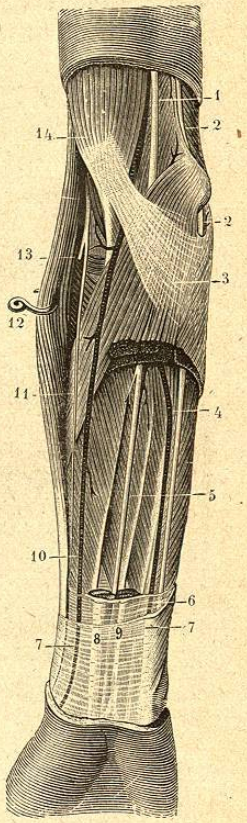

Fig. 27. — **Trajet et rapports des artères de l'avant-bras droit.** — 1, nerf médian et *artère humérale* sur le muscle brachial ant.; 2, 2', nerf cubital; 3, expansion du biceps recouvrant les muscles épitrochléens : cubital antérieur, fléchisseur sublime, petit palmaire, grand palmaire coupés, rond pronateur intact; 4, *artère cubitale* s'approchant du nerf cubital; 5, nerf médian; 6, aponévrose relativement profonde contenant les tendons grand et petit palmaire 8 et 9, appliquant sur le muscle fléchisseur profond, l'artère cubitale, les nerfs cubital et médian, même les divisions coupées du fléchisseur sublime; 7, tendon coupé du cubital antérieur et aponévrose superficielle; 7', la même qui recouvre seule l'artère radiale; 10, *artère radiale* reposant sur le muscle fléchisseur propre du pouce; 11, branche antérieure du nerf radial; 12, long supinateur écarté; 13, nerf radial, sa branche postérieure pénétrant dans le court supinateur; 14, biceps.

de l'avant-bras. Cependant, comme ces dernières insertions peuvent se prolonger plus bas, on ne doit pas, pour écarter le muscle fléchisseur, porter d'abord la sonde dans la partie supérieure de la plaie, de peur d'entrer dans ce muscle en descendant et de s'y perdre en suivant l'obliquité de ses fibres, mais bien dans la partie inférieure, afin de décoller les insertions possibles, en remontant, en agissant de bas en haut. — Pour ouvrir le fond de l'interstice, on se rappellera encore que le muscle cubital recouvre un peu le fléchisseur sublime, et que, par conséquent, il faut introduire obliquement la sonde pour venir chercher celui-ci sous celui-là

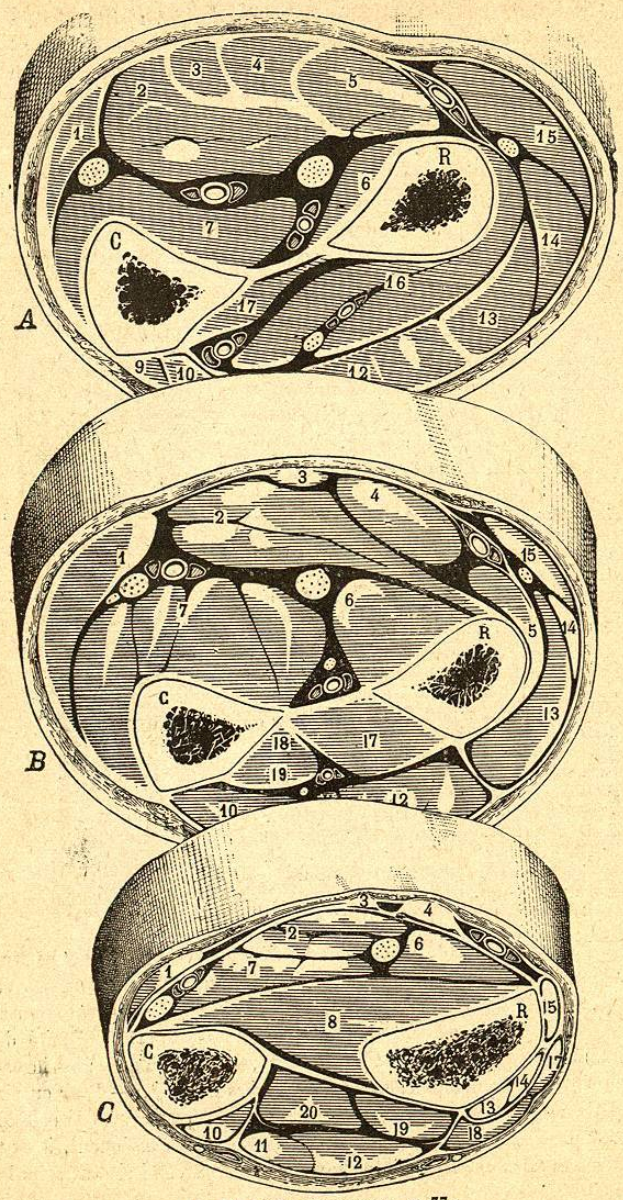

Fig. 28, expliquée ci-contre, p. 37.

et le rejeter tout entier en dehors. Ne vous lassez pas trop tôt de regarder les figures anatomiques, avant de posséder la direction et la topographie des vaisseaux.

Pour être en mesure de trouver l'artère cubitale dans tous les points où elle est accessible, il suffit de s'exercer à la lier 1° au-dessus et près du poignet ; 2° au-dessus du milieu de l'avant-bras ou, autrement dit, à l'union du tiers supérieur avec le tiers moyen.

Dans les deux cas, l'avant-bras, en supination, est écarté du tronc et repose dans les mains d'un aide. L'opérateur se place *en dedans* et trace la *ligne d'opération* : de la pointe de l'épitrochlée pincée entre le pouce et l'index, au côté externe ou radial de l'os pisiforme, le long du bord externe du tendon cubital antérieur, facile à sentir dans la moitié inférieure de l'avant-bras (fig. 29). Rappelez-vous bien que la ligne d'opération ne doit partir ni de la partie antérieure de l'épitrochlée (faute commune), ni de la partie postérieure (faute rare), mais de la *pointe* du sommet saillant en dedans.

§ 1. ***Au-dessus du poignet*** (**a**). — Sur la ligne indiquée, le long et *en dehors* du relief du tendon cubital antérieur, là où bat

Fig. 28 (p. 36 ci-contre). — **Trois coupes de l'avant-bras gauche** : *A*, dans le tiers supérieur ; *B*, au milieu ; *C*, près du poignet.
C, cubitus ; R, radius.
Les muscles portent le même numéro sur les trois figures, de sorte qu'on peut les suivre de haut en bas, comme aussi les nerfs et les vaisseaux.

1° *Région antéro-interne.* Sur la coupe *A*, 7 muscles en deux couches. — *Cinq superficiels* : 1, cubital antérieur ; 2, fléchisseur sublime étalé en profondeur sous les muscles suivants ; 3, petit palmaire ; 4, grand palmaire ; 5, rond pronateur. *Deux profonds* : 6, fléch. propre du pouce ; 7, fléch. commun profond.
Tous ces muscles se retrouvent sur la coupe *B*.
Sur la coupe *C*, le rond pronateur 5 n'est plus et le carré pronateur, très profond, 8 se montre.
Les *nerfs et vaisseaux* se voient sous les muscles superficiels. Le nerf *cubital* toujours sous le muscle cubital antérieur 1 et sur le fléchisseur commun profond 7, dans les trois figures, avec les vaisseaux homonymes à son côté externe, à distance sur la coupe *A*. Le nerf *médian* est sous le fléchisseur sublime 2, sur l'interstice des fléchisseurs profonds propre 6 et commun 7, dans lequel interstice il envoie le nerf du carré pronateur que l'on voit sur la coupe *B*, devant les vaisseaux interosseux antérieurs.

2° *Région postéro-externe.* Deux couches musculaires. *Sept superficiels* : un seul, l'anconé 9, n'est visible que sur la coupe *A* ; 10, cubital postérieur ; 11, extenseur du petit doigt ; 12, extenseur commun ; 13, second radial ; 14, premier radial ; 15, long supinateur qui couvre ou avoisine l'artère et les veines radiales ainsi que la branche antérieure du nerf *radial* passée à la face dorsale sur la coupe *C*.
Cinq muscles profonds : comme ils sont de longueur inégale et naissent échelonnés de haut en bas, les trois coupes diffèrent sensiblement. — Sur *A* : 16, court supinateur avec la branche post. du nerf radial et les vaisseaux satellites inclus ; 17, origine du long abducteur du pouce couvert par les vaisseaux interosseux post. — Sur *B* : 16 a disparu ; 17 s'est appliqué au radius ; 18 représente la pointe du court extenseur du pouce, et 19 le long depuis longtemps né. — Sur *C* : 17 et 18, transportés en dehors, ont cédé la place à 19, long extenseur du pouce, et à 20, extenseur de l'index.

quelquefois l'artère (**b**), faites à la peau une incision de $0^m,05$. — Ayant attiré en dedans la lèvre interne de la peau pour découvrir le

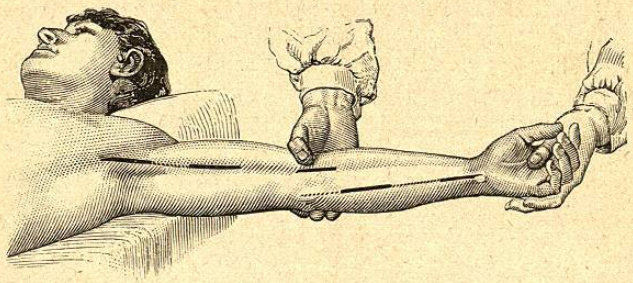

Fig. 29. — **Ligatures de l'artère cubitale.** — Le membre, fortement écarté du corps et en supination, repose dans les mains d'un aide qui en présente le bord interne. L'opérateur, placé en dedans, a tracé la ligne de la cubitale, de la pointe de l'épitrochlée au côté externe, c'est-à-dire radial, du pisiforme qui se détache en blanc.

tendon cubital que cette lèvre doit cacher, coupez l'aponévrose superficielle sur le bord même de ce tendon. — Faites fléchir la main pour relâcher celui-ci ; écartez-le en dedans et, à la place qu'il occupait, cherchez à voir et à sentir l'artère à travers l'aponévrose profonde que vous inciserez sur la sonde cannelée. — Le nerf est en dedans des vaisseaux. — Dénudez et chargez de dedans en dehors.

Notes. — (a) L'artère a pour couvertures : la *peau*, une première *aponévrose* superficielle et le bord externe du *tendon* cubital antérieur y inclus, une *seconde aponévrose* profonde (analogie avec la radiale à la partie supérieure).

(b) On peut sentir les battements de l'artère et même les voir, en renversant la main en arrière si le malade est maigre. Mais, quand on sent le vaisseau, on sent encore mieux le tendon, et c'est celui-ci qu'il faut d'abord chercher pour inciser ensuite les téguments non dessus, mais en dehors, du côté du pouce, à un demi-centimètre. En divisant la peau trop près du tendon, la béance due à l'élasticité expose celui-ci aux regards, plus qu'il ne faut pour satisfaire des juges.

Fig. 30. — **Artères de la main, type et genres d'anomalies,** paume gauche.
Type (grande figure $C^7 + R^3$) : la cubitale **C** donne 7 collatérales digitales et la radiale profonde 3 ; mais *les suppléances sont préparées par des anastomoses.*
En effet, les collatérales 8, 9, 10, d'origine radiale profonde, reçoivent 3 fines branches de l'arcade superficielle. Viennent ces artérioles à se développer et l'on pourra voir les 10 collatérales naître de la cubitale : C^{10} R^0. (1re petite fig.)
Encore sur le type : de la radiale profonde ou d'une de ses branches 8, une artériole descend au tronc commun des collatérales 6 et 7 ; si elle se développe, la cubitale perd les deux collatérales que gagne la radiale profonde, genre $C^5 + R^5$. (2e petite fig.)
Mais la radiale profonde peut ne donner aucune collatérale sans que pour cela la cubitale fournisse les 10 ; alors il en naît 3 ou 5 d'artères superficielles extraordinairement développées (radio-palmaire, médiane ou l'une et l'autre) ; ex. : $C^5 + m$ ou r^5. (3e petite fig.)

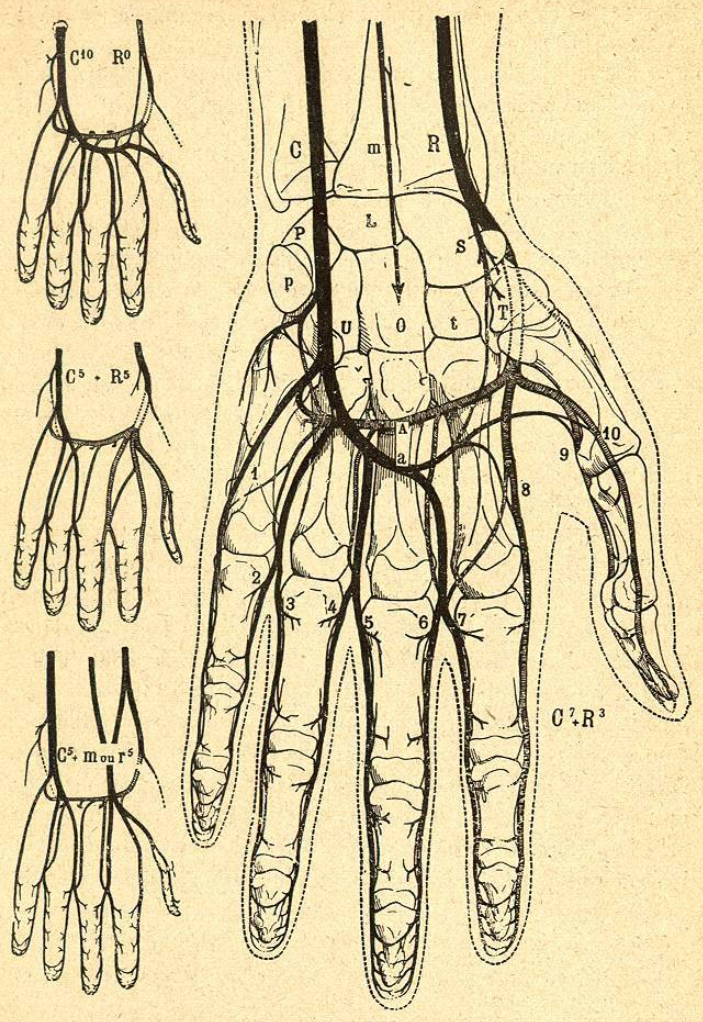

Fig. 30, expliquée ci-contre, p. 38.

§ 2. ***Au-dessus du milieu de l'avant-bras.*** — Quel que soit le côté, l'opérateur se place en dedans, assis ou accroupi (**a**). Il examine les grosses veines et passe la main pour s'assurer qu'il

n'y a pas de battements sous la peau, c'est-à-dire que l'artère n'est pas superficielle.

Sur la ligne indiquée, à trois doigts au-dessous de l'épitrochlée, commencez ou terminez (suivant le côté) une incision de $0^m,07$ qui n'intéresse que la peau. Coupez soigneusement le tissu cellulaire afin de bien voir l'aponévrose avant de l'inciser. — Avec l'indicateur ou le pouce gauche, abaissez la lèvre postérieure de la peau pour explorer la surface aponévrotique du muscle cubital antérieur; reconnaissez ses faisceaux tendineux blancs obliques. Ramenant alors en avant et l'œil et le doigt qui touche, arrêtez-vous sur le *premier interstice* jaunâtre bien visible et bien dépressible *dans l'angle inférieur* de la plaie : regardez et touchez; vous sentirez mieux si vous faites distendre le m. cubital pour un instant. — Rappelez-vous maintenant que la cloison adhère à ce muscle, beaucoup plus qu'au fléchisseur : donc, parallèlement à l'interstice, mais à plusieurs millimètres *en avant et en dehors*, incisez l'aponévrose, *sur* le muscle fléchisseur sublime qui fera aussitôt hernie. Avec la sonde, ouvrez délicatement l'extrémité *inférieure* de l'interstice pour y introduire le bout de l'index gauche et, *de bas en haut*, décoller d'un seul coup et très bien, le muscle fléchisseur sublime de la cloison fibreuse intermusculaire. Au fond apparaîtra le nerf cubital : reconnaissez-le. — Faites tenir la main fléchie pour relâcher tous les muscles. Retenant vous-même en dedans le muscle cubital antérieur avec le doigt, placez un écarteur à fond de l'autre côté, pour donner le muscle fléchisseur à un aide qui l'écarte et *le soulève*. Sous ce muscle, à côté et à quelque distance du nerf, vers l'axe de l'avant-bras, cherchez l'artère, de préférence dans la partie inférieure de l'incision (**b**). Dénudez au milieu de la plaie et passez le fil avec une aiguille courbe, de dedans en dehors.

Notes. — (**a**) Pour trouver l'artère à ce niveau et surtout un peu plus haut, il ne suffit pas d'écarter les muscles cubital antérieur et fléchisseur sublime, il faut ensuite soulever celui-ci et se baisser pour regarder dessous. Tout opérateur qui se met en dehors du membre ou qui, placé en dedans, oublie de se baisser, s'expose à manquer l'artère. Il la cherche dans le fléchisseur profond ou se perd plus en dedans entre ce muscle qui enveloppe l'os et le cubital antérieur, au-delà du nerf, vers la crête postérieure de l'os (v. *A*, fig. 28). Si l'on tient à rester debout, il faut porter l'avant-bras dans la supination forcée. Je ne craindrai pas de dire que, pour arriver sur l'artère cubitale en haut, il faut creuser : 1° un puits entre le muscle cubital et le fléchisseur sublime; 2° une galerie horizontale sous le fléchisseur sublime.

(**b**) On trouve toujours là un vaisseau artériel avec deux veines. Mais ces vaisseaux normaux sont très petits et se perdent bientôt, lorsque la grosse artère cubitale, née prématurément, rampe sous l'aponévrose superficielle. Cette anomalie fréquente ne saurait passer inaperçue sur le vivant, car on ne fait jamais d'incision sur un avant-bras sans glisser la main dessus, autant pour s'assurer qu'il n'y a pas de battements artériels, que pour faire saillir les grosses veines à épargner.

L'opérateur candidat qui, arrivé sur l'artériole qu'il voit s'épuiser à la place même où devrait passer la vraie cubitale, manifeste de l'étonnement et continue à chercher, montre par là son ignorance. Il ferait mieux de proposer à ses juges de découvrir l'artère sous la lèvre externe de la plaie des téguments : il la trouverait flanquée de ses deux veines, sous l'aponévrose superficielle ordinairement assez transparente pour la laisser voir.

En manœuvrant comme il a été dit (§ 1, p. 37), on peut lier à une hauteur variable et même dans l'éminence hypothénar, en dehors du pisiforme, c'est-à-dire du côté de l'axe de la main. L'artère, facilement accessible jusqu'à $0^m,03$ au-dessous de cet os, repose sur le très fort ligament annulaire du carpe avec le nerf cubital à son côté interne; le muscle palmaire cutané les recouvre.

Si l'on prolongeait l'incision en la recourbant de manière à en faire la bissectrice du V formé par les deux plis palmaires supérieurs, on découvrirait **l'arcade palmaire superficielle** sous l'aponévrose palmaire qui crie sous le tranchant et n'est que le tendon dissocié du m. petit palmaire.

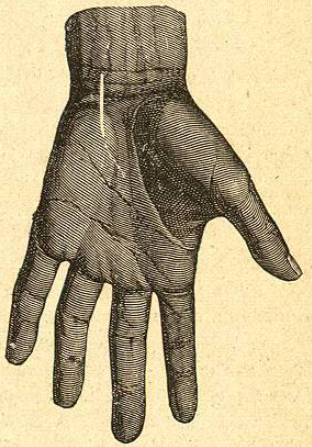

Fig. 31. — Incision pour lier l'artère cubitale dans la racine de l'éminence hypothénar; et même l'arcade palmaire superficielle suivant le trajet pointillé, trajet bisecteur du V formé par les deux premiers plis palmaires. Les plaies de la main sont communes. N'oubliez pas la figure p. 39.

ARTICLE III

LIGATURES DE L'ARTÈRE BRACHIALE ET DE L'ARTÈRE AXILLAIRE DANS L'AISSELLE

La ligne d'opération, le procédé, les points de ralliement étant les mêmes pour les deux artères, je réunis ces ligatures dans un même article. Je me suis assuré d'ailleurs que, dans l'opération désignée sous le nom de ligature de l'axillaire dans l'aisselle, c'est presque toujours sur l'origine de la brachiale que l'on pose le fil.

Quand l'artère axillaire sortant des racines du nerf médian devient accessible, voici quels sont ses rapports en avant dans le sens de l'attaque : le