nerf médian la recouvre, et le *muscle coraco-huméral*. perforé par le nerf musculo-cutané, recouvre le nerf médian. Les autres nerfs sont derrière. Plus bas, au bras, ces rapports ne changent pas ; seulement, le faisceau coracoïdien du biceps remplace le muscle coraco-huméral, et le nerf médian toujours en avant (sauf anomalie assez commune) se porte peu à peu en dedans des vaisseaux, devant le brachial antérieur.

La veine basilique, accompagnée du nerf cutané interne, est *interne* et *postérieure* relativement au trajet artériel : d'abord sous-cutanée et mobile, bientôt fixée et comme incluse dans l'aponévrose, enfin tout à fait sous-aponévrotique, elle se jette, plus ou moins haut, dans la veine humérale interne pour constituer la *grosse veine axillaire* qui, en arrivant dans l'aisselle, reste interne et même simplement postérieure quand elle n'est pas gonflée. Interne ici équivaut à superficielle, sous-aponévrotique ; et postérieure à devant être rejetée en arrière inaperçue.

La *petite veine axillaire* est un canal collatéral collecteur des circonflexes, quelquefois en continuation de la veine humérale externe et qui chemine au côté externe ou profond de l'artère avant de passer devant celle-ci, plus ou moins près de la clavicule, pour se jeter dans la grosse veine interne qui, grossie de la céphalique et de ses affluentes, fait la sous-clavière (v. fig. 41, p. 52).

Il faut connaître les anomalies fréquentes de l'artère brachiale.

1° Anomalies de situation. — α. La plus commune, peut-être 10 pour 100, consiste en ce que l'artère passe devant le nerf médian au lieu de passer derrière. — β. Un faisceau musculaire ou tendineux, axillaire — coraco-susépitrochléen, — huméro-cubital, — huméro-radial, — passe devant les nerfs et vaisseaux. Les figures 32 et 33 représentent six de ces anomalies que j'ai toutes observées plusieurs fois (v. et lisez p. 43 et 44).

2° Anomalies de division. — L'avant-bras a trois artères : radiale, cubitale, interosseuse, qui peuvent naître dès la hauteur de l'aisselle par deux troncs, de la manière suivante : α (rare), l'artère qui finira par l'interosseuse occupe la situation normale, l'autre tronc, plus superficiel, fournit la cubitale et la radiale (fig. 34, IV) ; β (assez commune), l'artère située à la place ordinaire sous le nerf médian est radio-interosseuse, l'autre, cubitale, est superficielle (fig. 34, III) ; γ (la plus fréquente), le tronc bien placé est cubito-interosseux, c'est la radiale qui est superficielle (fig. 34, I et II).

On voit aussi l'artère humérale produire un *vaisseau aberrant* qui, après un trajet long et variable, revient se jeter dans l'artère originelle ou dans l'une de ses branches, formant ainsi une boucle allongée.

Dans ces cas de bifurcation anticipée de l'artère humérale, il y a généralement une artère superficielle immédiatement au-dessous ou dans l'épaisseur de l'aponévrose, et une autre placée au lieu normal. C'est celle-ci et *seulement celle-ci* qu'il faut lier sur le cadavre, où l'on ne peut deviner l'existence d'une branche superficielle qui ne bat pas.

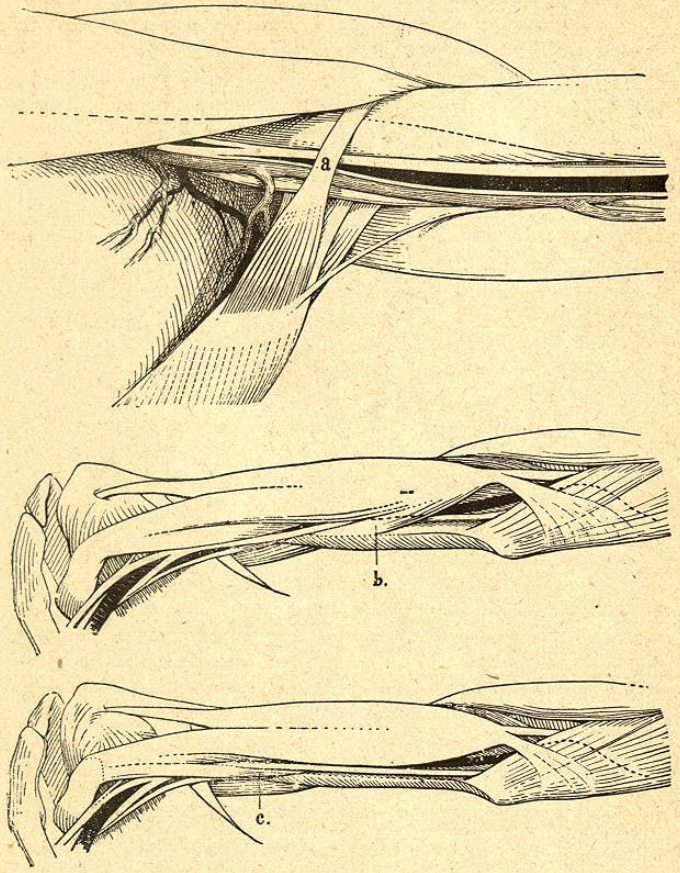

Fig. 32. — **Anomalies musculaires de l'aisselle et du bras.**

a. *Muscle axillaire* né de la face antérieure du tendon grand dorsal et donnant un tendon plat qui croise les vaisseaux et nerfs de l'aisselle ainsi que le muscle repère coraco-huméral pour aller s'appliquer à la face profonde du tendon grand pectoral. Plus communément l'on rencontre un simple *arc axillaire* fibreux qui ne peut gêner que des débutants non avertis ou timorés.

b. *Chef huméral interne* du biceps croisant et couvrant l'artère humérale, etc. Cette anomalie n'est pas commune, tandis que rien n'est moins rare qu'un chef huméral du biceps qui naît et chemine en dehors des vaisseaux sans se montrer à l'opérateur.

c. *Long coraco-brachial* séparé de son congénère normal, le court coraco-brachial, par le nerf médian, l'artère et les veines qu'il couvre pour aller s'insérer quelquefois très bas, coraco-susépitrochléen.

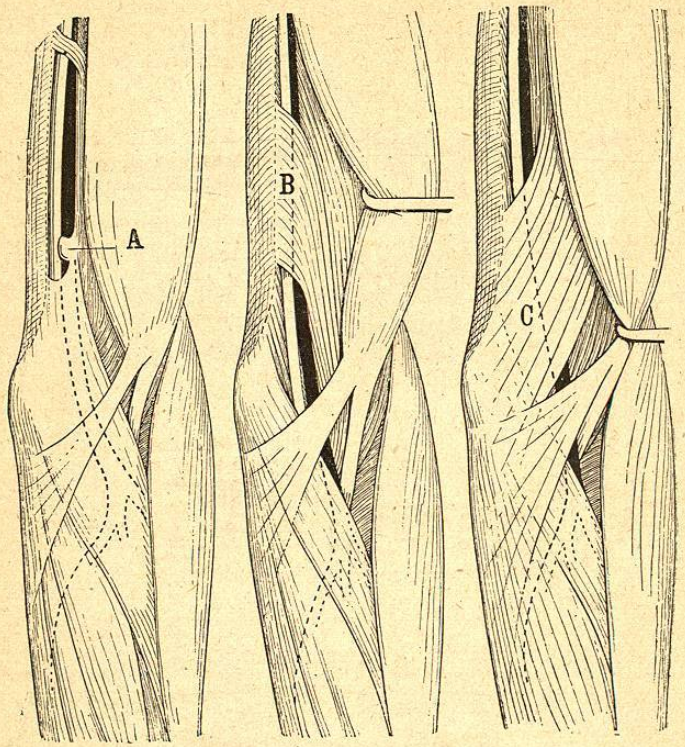

Fig. 33. — **Anomalies musculaires du bras près du pli du coude.**

A. *Apophyse sus épitrochléenne de l'humérus et insertion très étendue en hauteur du muscle rond pronateur.* Avec ou sans apophyse, j'ai vu ce muscle élargi comme le montre la figure, jusqu'à trois fois dans la même semaine. C'est cependant assez rare à Paris. — Ordinairement, le nerf et l'artère sont maintenus, comme dans ce dessin, fortement déviés en dedans, quelquefois inclus l'un et l'autre dans un dédoublement de la chair musculaire. L'artère n'est donc pas apparente au pli du coude et la radiale se dégage plus bas que d'habitude.

B. *Dédoublement des insertions humérales internes du brachial antérieur.* Il en résulte pour les vaisseaux et le nerf une couverture musculaire ordinairement mince, quelquefois même transparente ou laciniée.

C. *Insertion cubitale superficielle du brachial antérieur.* C'est une lame musculaire large et peu épaisse qui se détache de la face antérieure du muscle, descend devant le paquet vasculo-nerveux et vient s'insérer en dedans, partie au bord huméral épitrochléen, partie à la crête cubitale, sous et avec l'expansion bicipitale. J'ai vu plusieurs fois ces lames envoyer au même but un dédoublement par-dessous les muscles épitrochléens.

BIBLIOTECA
FAC. DE MED. U. A. N. L.

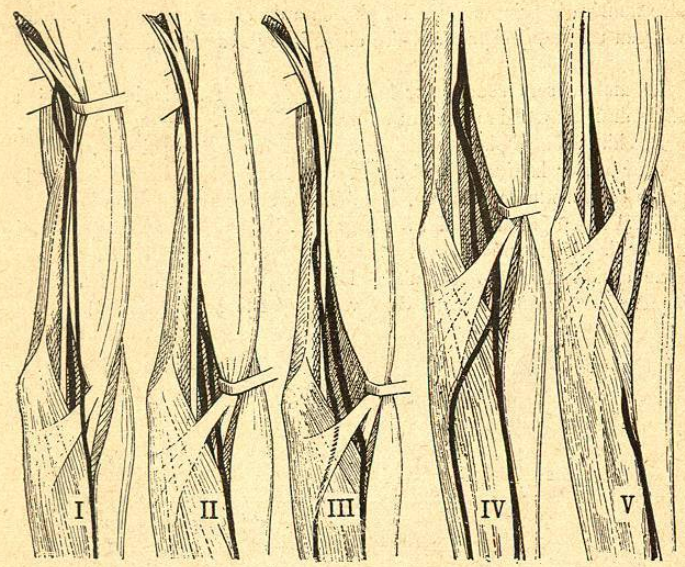

Fig. 34. — **Genres d'anomalies des artères du bras et de l'avant-bras.**

Rien n'est plus commun que la division anticipée de l'artère humérale en deux branches dont l'une, réputée l'*humérale vraie*, donne plus tard l'interosseuse et l'une des deux artères majeures de l'avant-bras. Cette humérale vraie est celle qu'il faut lier pour que l'opération soit cotée bonne. On la trouve profonde dans la gaine du biceps, sous le nerf médian, tandis que la branche détachée prématurément est plus superficielle que le nerf, incluse dans l'épaisseur de l'aponévrose ou tout à fait sous-cutanée.

I. Naissance très prématurée de la radiale qui vient se placer devant le nerf médian et, plus bas, devant l'expansion cubitale du biceps.

II. Naissance moins prématurée de la radiale. Elle reste au côté externe de l'humérale, devant le muscle brachial antérieur, sous l'expansion bicipitale. On me l'a montrée sous le tendon lui-même !

III. Naissance prématurée de la cubitale. On la voit devant le nerf et même devant les muscles épitrochléens, couverte seulement par l'aponévrose. L'humérale vraie se bifurque à peu près au lieu ordinaire en interosseuse et radiale.

IV. Origine prématurée, par un tronc commun, de la radiale et de la cubitale. Le tronc des interosseuses est resté profond à la place ordinaire de l'humérale. L'autre, plus superficiel, vient devant le rond pronateur se bifurquer et fournir la radiale à trajet normal et la cubitale à direction normale mais à trajet superficiel.

V. Origine retardée de la radiale, obligée ainsi de perforer le rond pronateur ou de se dégager au-dessous pour arriver à sa place.

Je n'ai pas figuré ces canaux artériels collatéraux, ces longues boucles ou anastomoses longitudinales, *vasa aberrantia*, si fréquents au membre supérieur, parce qu'ils passent généralement inaperçus dans les exercices opératoires.

BIBLIOTECA
FAC. DE MED. U. A. N. L

Chaque branche artérielle est flanquée de deux veines. Plus on lie l'artère huméra le près de l'aisselle, plus on a de chances de tomber sur un vaisseau unique, quoique l'axillaire elle-même puisse être double.

Le malade sera couché sur le dos, *au bord* du lit; le bras écarté à angle droit, l'avant-bras étendu en demi-supination, soutenu par un aide.

Le chirurgien se place en dedans, entre le bras et la poitrine.

Pour tracer la *ligne d'opération*, enfoncez le bout du doigt dans la partie culminante de l'aisselle, *immédiatement* derrière le muscle grand pectoral (main gauche de fig. 39, page 51). De ce point, au milieu du pli du coude déterminé d'abord avec soin (revoyez page 4), tracez une ligne droite. Assurez-vous qu'elle longe le *bord interne du coraco-huméral et du biceps*, bord dont vous voyez le relief (fig. 35) et que

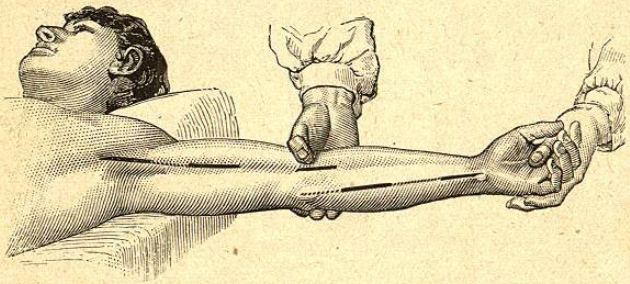

Fig. 35. — **Ligatures des art. brachiale et axillaire.** — Le membre, fortement écarté du corps, repose horizontalement dans les mains d'un aide qui le présente à l'opérateur. Le chirurgien, placé en dedans, a tracé la ligne d'opération qui longe le biceps. C'est au niveau des lignes noires pleines qu'on fait d'habitude les incisions.

vous avez dû explorer, pincer et suivre avec les doigts. — Vous chercherez encore : 1° en promenant la main le long du bras, à sentir les battements artériels et la *corde* que forme le nerf médian sur les sujets maigres; 2° en comprimant la veine axillaire, à voir et à sentir la veine basilique devant laquelle il faut inciser.

§ 1. ***Au pli du coude*** (Lisez fig. 36 et 37). — Après avoir tracé la ligne d'opération et fait saillir la veine basilique et la fourche des médianes, par compression et massage, fléchissez encore une fois le membre pour bien marquer le pli du coude qui coupe la racine de l'avant-bras, *au-dessous* des éminences latérales de l'humérus.

En dedans du tendon du biceps tangible, près et en dehors de la veine basilique, au milieu du pli du coude, faites prudemment une nicision longitudinale ou un peu oblique comme la veine, de 0m,06

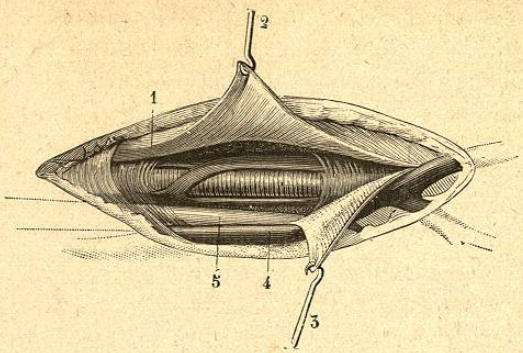

Fig. 36. — **Ligature de l'artère humérale gauche au pli du coude.** Opérateur en dedans. — Plaie disséquée : 1, tendon du biceps; 2, lambeau externe et 3, lambeau interne écartés de l'expansion aponévrotique du biceps incisée; 4, origine de la veine basilique; 5, nerf médian. — On voit l'artère flanquée de ses deux veines.

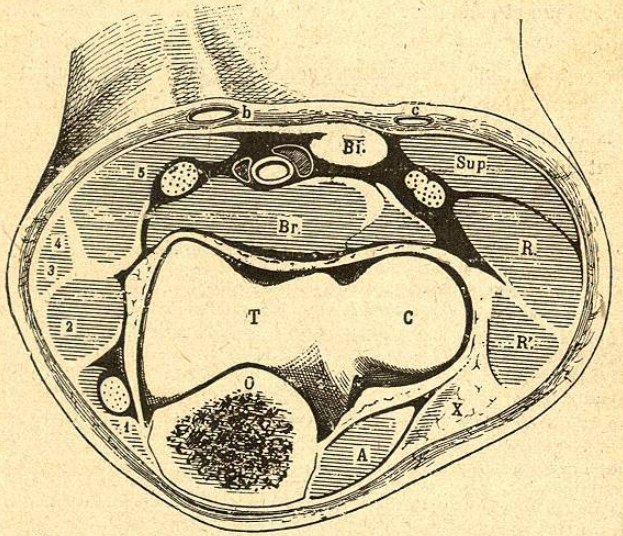

Fig. 37. — **Coupe au niveau de l'interligne du coude gauche.**

O, coupe de l'olécrâne; **T**, trochlée; **C**, condyle de l'humérus.

Du côté interne se voient les origines des cinq muscles épitrochléens : **1**, cubital antérieur et nerf cubital inclus; **2**, fléchisseur sublime; **3** et **4**, petit et grand palmaires; **5**, rond pronateur couvrant le nerf médian couvert par la veine basilique **b**.

Br. Muscle brachial antérieur couvert par l'artère et les veines humérales, couvertes elles-mêmes par l'expansion cubitale du tendon du biceps **Bi.**

Le bord du long supinateur **Sup.** couvert par la veine cephalique **c**, couvre le nerf radial préparé pour sa bifurcation. **R**, muscle premier radial · **R'**, m. second radial. **X**, faisceau tendineux originel commun aux muscles épicondyliens : cubital postérieur, extenseurs du petit doigt et des doigts ; **A**, ancone.

(maximum), commençant à $0^m,03$ au-dessus et finissant à $0^m,03$ au-dessous de ce pli (**a**). Évitez de fendre la basilique et plus bas, la fourche médiane; après avoir mobilisé la veine en traînant le bistouri le long de son bord externe, rejetez-la en dedans. — Coupez bien tout le tissu cellulaire et regardez dans la moitié inférieure de la plaie, les fibres obliques et fortes de l'expansion aponévrotique du biceps; reconnaissez son bord supérieur en l'accrochant avec l'ongle si l'œil est insuffisant; dessous, passez la sonde de haut en bas (**b**). Assurez-vous avec le doigt que la toile fibreuse est seule soulevée et coupez-la, tenant ferme la sonde qui pourrait verser et le bistouri qui pourrait dérailler (**c**). — L'extension de l'avant-bras est un peu diminuée; deux écarteurs sont placés avec attention : l'œil voit et le doigt sent, dans l'axe de la plaie, l'artère collée avec ses veines *devant* le muscle brachial antérieur par un mince feuillet celluleux. Il est rare que la graisse soit assez abondante pour masquer ces vaisseaux qui, une fois l'expansion bicipitale coupée, sont tout à fait *superficiels* (**d**). La dénudation et le passage du fil sont faciles, malgré la mobilité du faisceau artério-veineux et la présence assez fréquente de l'une des deux veines en avant de l'artère (Marcellin Duval).

Notes. — (**a**) L'artère se bifurquant à 2 ou 3 centimètres au-dessous du pli du coude, c'est sur son extrémité inférieure que va porter la ligature. — Ce procédé permet, si l'on prolonge l'incision, de lier à leur origine l'une ou l'autre des artères de l'avant-bras, mais en sacrifiant des veines.

L'artère a pour lit, le muscle brachial antérieur; pour couvertures : la *peau*, le tissu cellulaire et la grosse *veine*, la forte *expansion* aponévrotique du biceps (voy. fig. 37).

(**b**) Rien n'est facile comme de sentir le bord supérieur de l'expansion bicipitale sur le vivant pendant que l'avant-bras est volontairement tenu en demi-flexion. Le doigt cherchant de haut en bas, rencontre une fosse qui lui donne la sensation de l'orifice inguinal externe.

(**c**) Le bistouri a de la tendance à dévier en filant dans l'intervalle des faisceaux forts et obliques qui croisent l'incision à angle aigu.

(**d**) Il ne faut pas chercher sans nécessité, le nerf médian : en bas il se cache en dedans sous le muscle rond pronateur. Si on l'aperçoit (sujets très peu musclés), c'est une sécurité : en dehors est l'artère. Dans la moitié supérieure de la plaie, le nerf est encore assez près des vaisseaux pour qu'on puisse s'en servir comme de point de ralliement. Sur les sujets gras et musclés, les vaisseaux sont enfouis. Que de fois j'ai vu sauter par-dessus pour aller trop en dehors (avec le concours maladroit, malintentionné ou mal dirigé de l'aide-écarteur) chercher sous le biceps et même au delà ! En pareille erreur, après quelques instants de vaine recherche, il faut revenir en dedans et explorer la face antérieure du lit musculaire *de dedans en dehors, à partir du nerf* cherché où il est caché, sous la lèvre interne de la plaie.

§ 2. ***Au milieu du bras*** (Lire fig. 38). — Dans la direction indiquée (fig. 35), *sur* le bord interne du m. biceps, coupez la *peau*

($0^m,06$), puis le *tissu cellulaire*, enfin l'*aponévrose* avec précaution. Suivez de l'œil et du doigt ce travail du bistouri, pour éviter sûrement la veine basilique devant laquelle il faut passer sans la montrer et aussi pour reconnaître la branche artérielle aponévro-

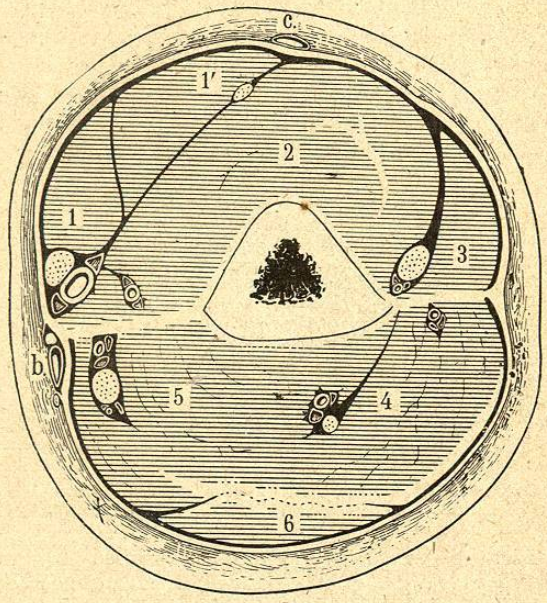

Fig. 38. — Tranche supérieure d'une coupe du bras gauche (ou inférieure du droit), à $0^m,10$ au-dessus du coude.

Deux cloisons tendineuses parties des bords latéraux de l'humérus divisent le tube aponévrotique général en 2 loges : antérieure et postérieure.

Dans l'antérieure on voit, appliqué à l'os et enveloppant ses deux faces latérales, le m. brachial antérieur **2** avec ses vaisseaux inclus dans son bord interne et, en dehors, la strie blanche du commencement de son tendon terminal. En avant et en dedans, les deux portions du biceps accolées : le bord externe **1'** de la longue portion couvre le n. musculo-cutané; la v. céphalique **c** est sous la peau dans le voisinage. Le bord interne de la portion coracoïdienne **1** couvre le n. médian qui lui-même couvre l'a. humérale et ses veines. En arrière, sous la peau, la v. basilique **b** et le n. cutané interne.

En dehors du brachial antérieur, le nerf radial se voit au fond de l'interstice qui sépare ce muscle du long supinateur **3**; avec le nerf sont les ramuscules terminaux antérieurs des vaisseaux huméraux profonds, tandis que les postérieurs sont dans l'épaisseur du triceps derrière la cloison.

Dans la loge postérieure, la coupe du triceps montre bien la longue portion **6** et son tendon terminal qui est profond et accolé à celui des vastes. Le vaste interne **5** contient en dedans le nerf cubital et ses vaisseaux satellites; il s'avance jusqu'au bord huméral externe confondu d'abord avec le vaste externe **4**, mais séparé ensuite par un interstice où sont (à côté du chiffre **4**) les vaisseaux et nerfs dits de l'anconé, qui plus bas s'introduiront complètement dans la chair du vaste interne.

tique en cas de bifurcation anticipée. — Arrivé sur le *biceps nu* (**a**), mobilisez bien son bord interne avec la sonde et donnez-le délicatement et seul, à un aide qui l'écartera très légèrement en dehors, fléchissant un peu l'avant-bras, s'il est besoin (**b**). — A la place qu'occupait le bord du muscle, touchez du doigt gauche et regardez le *nerf médian*. Mobilisez-le d'un coup de sonde, d'un coup de bistouri si sa gaine résiste. Quand il sera écarté, en avant et en dehors si vous opérez très haut, en dedans si vous opérez plus bas, l'artère flanquée de ses veines pourra être reconnue, dénudée et liée facilement (**c**).

Notes. — (a) Il faut toujours chercher et mettre à nu le bord interne du biceps, car il empiète sur l'artère (excepté chez les sujets très peu musclés) ; par conséquent, inciser l'aponévrose *sur* le muscle, en ouvrir la gaine : le feuillet profond de celle-ci est si mince qu'il ne masque ni le nerf ni les vaisseaux, quoiqu'il les recouvre.

En incisant en dedans du biceps sans ouvrir sa gaine, on s'expose : 1° à blesser la veine basilique ; 2° à lier une branche superficielle anormale de l'artère et non la branche normalement située ; 3° et même, en plongeant derrière la cloison intermusculaire interne, à découvrir le nerf cubital accompagné d'une artériole et de veinules quelquefois assez grosses pour en imposer. Rendez-vous compte de cela sur la figure 38.

(b) Que l'écarteur ne tienne que le muscle donné par l'opérateur, afin de ne pas entraîner avec lui le paquet vasculo-nerveux qui est dessous et qui se déplace facilement, surtout après la flexion de l'avant-bras. Faites écarter *très peu*, afin de ne pas découvrir le nerf musculo-cutané, petit, mais qu'inexpérimenté vous pourriez, surtout dans le haut du bras, prendre pour le médian.

(c) Très près de l'aisselle, le premier repère est le m. coraco-huméral ; on se comporte avec lui comme plus bas avec le coraco-biceps. Cela ne change rien à l'opération.

§ 3. ***Ligature de l'axillaire dans l'aisselle.*** — Le malade est couché sur le dos, au bord du lit, le bras très écarté du corps. L'avant-bras en *position moyenne* (**a**) et légèrement fléchi est soutenu horizontalement par un assistant. L'aisselle est rasée.

A gauche, l'opérateur se tiendra toujours en dedans du bras, près du flanc, assis ou à moitié accroupi (**b**).

A droite, on se place, de même, mais la main qui incise est gênée par le tronc pour diviser les téguments de gauche à droite. Je conseille à l'opérateur de se porter momentanément vers la main du malade, pour tirer l'incision de l'aisselle vers le bras. L'on m'avait appris à me tenir en dehors du membre droit et à opérer debout, par-dessus l'épaule, en baissant la tête pour voir (fig 42).

A partir du sommet ou point culminant de l'aisselle que fixe et enfonce l'indicateur gauche, aisselle gauche (fig. 39), le pouce, aisselle droite, *immédiatement* derrière la paroi antérieure, faites, le long du bord interne et postérieur du faisceau musculaire

coraco-brachial, vu et senti, une incision de $0^m,08$ (fig. 40), en tenant le bistouri *horizontal*. Coupez de la même manière le tissu cellulaire sous la *lèvre antérieure* de la peau *relevée* avec le grand pectoral (**c**). Touchez entre le pouce et l'index gauches et regardez

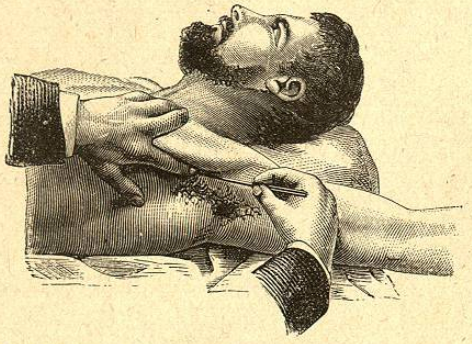

Fig. 39. — **Ligature de l'art. axillaire** (*dans l'aisselle*). — Le membre est très écarté du corps, *non tordu*. L'indicateur gauche a cherché et fixe le sommet du creux de l'aisselle, immédiatement derrière le grand pectoral où commence l'incision. Le bistouri se meut dans un plan horizontal, bien en avant des poils ici non rasés.

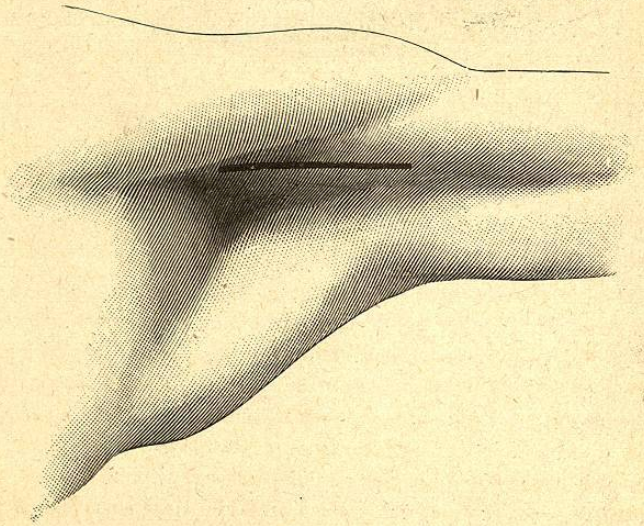

Fig. 40. — **Ligature de l'art. axillaire.** — Tracé de l'incision commençant au *sommet* de l'aisselle *immédiatement* derrière le grand pectoral et se continuant le long du coraco-brachial, *devant* le relief du plexus brachial tangible, bien en avant.

le relief du muscle *coraco-huméral*. — Incisez l'aponévrose *sur* le bord postérieur de ce muscle; reconnaissez-le bien (1er repère). Isolez-le d'un coup de sonde cannelée centripète; relâchez-le en diminuant un peu l'abduction du bras et confiez-le au crochet de l'aide qui le soulèvera en avant. — Avec un doigt de la main gauche (**d**) enfoncé dans la plaie jusqu'à sentir l'humérus, abaissez tout le paquet vasculo-nerveux en arrière. Retirez un peu votre doigt : un premier *gros* cordon s'échappe en avant (c'est-à-dire en haut, le malade étant couché), il est libre, ne perfore pas le muscle comme le n. musculo-cutané; c'est le *n. médian* (2e repère). Isolez-le d'un coup de sonde commencé vers le bras et dirigé vers

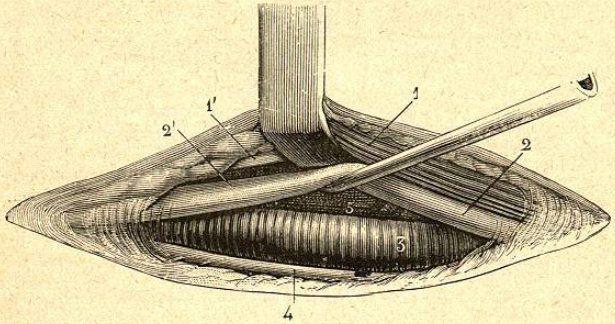

Fig. 41. — **Ligature de l'artère axillaire.** — Déjà l'écarteur soulève le 1er point de repère, le muscle coraco-brachial 1 avec le nerf musculo-cutané y contenu 1'; la sonde a dégagé et soulevé le 2e point de repère, le nerf médian 2, 2' pour le donner à l'écarteur. — On voit l'artère 3. — Le petit nerf cutané interne 4 est resté en place, en arrière, généralement inaperçu, comme les autres nerfs et la grosse veine placés plus en arrière encore. La petite veine collatérale 5, se devine dans la profondeur.

l'aisselle pour ne pas risquer d'entrer dans la fourche du nerf, et donnez-le à l'écarteur qui déjà soulève le muscle (fig. 41).

Le deuxième *gros* cordon, découvert par l'écartement du premier et maintenant sous le bout de votre doigt, est l'artère; vous la voyez et la sentez. Dénudez avec la sonde (**e**). Chargez d'arrière en avant, le doigt gauche abaissant toujours la lèvre postérieure de la plaie et le reste du paquet vasculo-nerveux (**f**).

Si vous voulez être sûr de lier l'axillaire (au-dessus des artères circonflexes) et non la brachiale, dénudez et posez le fil tout à fait dans la partie supérieure de la plaie (**g**).

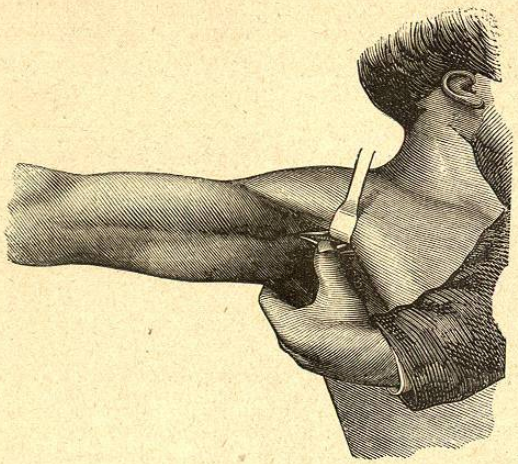

Fig. 42. — **Ligature de l'art. axillaire** (*dans l'aisselle droite, vieux jeu*). — L'incision étant faite, le muscle coraco-huméral est reconnu, puis le premier cordon (nerf médian). Tous deux sont soulevés, écartés en avant par le rétracteur; le pouce de la main gauche abaisse en arrière le reste des nerfs et la veine avec la lèvre postérieure de la plaie; il découvre ainsi le second cordon qui est l'artère. — Pour le côté gauche, au lieu d'opérer par-dessus l'épaule et de se servir du pouce, le chirurgien s'est toujours placé dans l'aisselle pour mieux y voir et agir avec l'indicateur.

Les débutants peu familiarisés avec les attitudes extraordinaires et les chirurgiens qui ne peuvent baisser la tête sans étourdissement, feront bien de rester en dedans du membre et d'user de l'index, à droite comme à gauche, même sur le cadavre.

Notes. — (a) Cela est important, car la supination forcée tord le bras, enroule le paquet vasculo-nerveux autour de l'humérus, altère les rapports indiqués et rend visible le nerf perforateur ou musculo-cutané qui doit passer inaperçu.

(b) Assis ou accroupi, il le faut, afin de faire agir le bistouri dans un plan horizontal pour atteindre le muscle coraco-huméral (1er repère) et ne pas le porter trop en arrière au milieu des nerfs et des veines, faute très commune pour ne pas dire ordinaire.

(c) Aussitôt que la peau est incisée, la lèvre postérieure tombe et découvre le plexus brachial et la grosse veine visibles à travers l'aponévrose. C'est *en avant, sous la lèvre antérieure* relevée avec le grand pectoral par un large écarteur, qu'il faut inciser le tissu cellulaire et ensuite l'aponévrose pour trouver le *muscle repère*. Il n'est pas rare de rencontrer un petit muscle surnuméraire antérieurement figuré, ou un arc fibreux tendu à travers l'aisselle et qu'il faut couper.

(d) Si le chirurgien est placé près du flanc, il se sert généralement de l'index, mais si, pour le côté droit, il a voulu opérer par-dessus l'épaule, afin de faire commodément l'incision cutanée, il ne peut se servir que du pouce (vieux jeu fig. 42).

(e) Cette artère est en général facile à isoler, ses collatérales faciles à voir, car elle est naturellement séparée de sa veine; c'est pourquoi la sonde suffit généralement. S'il en était autrement, le chirurgien, ayant besoin de sa main gauche, placerait un rétracteur-abaisseur sur la veine et les nerfs situés derrière l'artère et le confierait à son aide qui agirait par dessous avec sa deuxième main.

(f) Si l'on avait trop retiré le doigt qui, enfoncé dans la plaie, doit abaisser la lèvre postérieure, nerfs et veine y compris, le petit nerf brachial cutané pourrait se présenter, mais il est tout petit. Une veine peut, dans les mêmes circonstances, en faire autant; il suffit de la pincer entre l'index et le pouce resté dehors pour reconnaître que ce n'est pas l'artère. Une bifurcation anticipée de l'artère seule embarrasserait: il faut lier le vaisseau normalement placé.

En cas de confluence tardive des racines du nerf médian, c'est dans l'extrémité brachiale de la plaie qu'on se reconnaît le plus facilement.

(g) Le procédé qui vient d'être décrit arrive à l'artère par le chemin le plus sûr pour éviter, soit la grosse veine humérale interne axillaire, soit la veine humérale externe continuée ou le canal collatéral collecteur des circonflexes. Ces derniers vaisseaux, que j'ai vus quelquefois très gros, peuvent être blessés quand, suivant de mauvais conseils, on attaque l'artère par-dessus le nerf médian qu'alors on attire en dedans et en bas, comme pour se gêner, au lieu de le soulever pour passer dessous facilement.

ARTICLE IV

LIGATURE DE L'ARTÈRE AXILLAIRE AU-DESSOUS DE LA CLAVICULE[1]

Au-dessous de la clavicule, l'artère axillaire continue la sous-clavière qui serait mieux nommée sus-clavière et naît sous *le milieu* de la clavicule. Elle donne bientôt l'acromio-thoracique qui, tout de suite, se divise en nombreux rameaux. Le côté externe de l'artère axillaire touche les nerfs du plexus brachial dont la branche pectorale (*repère*) la croise en avant; son côté interne touche la veine axillaire qui le déborde, quand elle est pleine.

A l'aide des légendes, étudiez les figures 43, côté droit, et 44, côté gauche (page 57). Sur celle-ci, grandeur naturelle, remarquez 7, le précieux petit nerf.

Sans parler du muscle grand pectoral, le faisceau vasculo-nerveux est recouvert de haut en bas successivement par le muscle sous-clavier (*s*) engainé (fig. 43); par l'aponévrose clavi-pectorale, tellement forte près de l'apophyse coracoïde (*c*), qu'on l'appelle ligament coraco-claviculaire interne; par le muscle petit pectoral; enfin, plus bas, par la continuation de l'aponévrose clavi-pectorale (*c'*) ou coraco-clavi-pectoro-axillaire.

C'est dans le triangle sous-claviculaire, entre le bord supérieur du muscle petit pectoral et le sous-clavier, à distance au-dessus des rameux vaisseaux acromio-thoraciques, qu'il faut lier l'artère.

Le principal écueil à éviter est la *veine céphalique* (*b*) qui, plus superficielle au bras, s'enfonce de bas en haut, entre le deltoïde (*d*) et le grand pectoral (*a*); puis se porte en dedans sous ce dernier muscle, formant crosse accolée à la gaine du sous-clavier et, après un trajet assez court pendant lequel elle croise et recouvre l'artère, perforant l'aponévrose clavi-pectorale, pour se jeter dans la veine axillaire.

Pour arriver sur l'artère en évitant et ménageant les *nombreux rameaux*

1. Voy. Farabeuf, *Bull. Soc. de chirurg.*, 1880, p. 541

artériels et veineux acromio-thoraciques, la crosse de la *veine céphalique*, celle du profond *canal veineux collatéral* formé par la convergence des veines circonflexes humérales, il faut nécessairement refouler le tout *en bas et en dedans*.

Quand, à la salle de dissection, on cherche, par-dessous l'arc de la veine céphalique, à découvrir le tronc artériel au niveau du bord supérieur du petit pectoral, on tombe dans la ramure inextricable des artères et veines

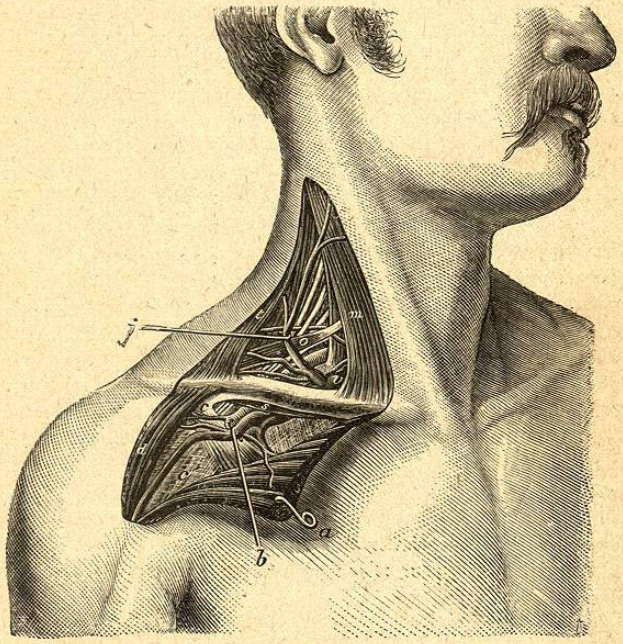

FIG. 43. — **Trajet et rapports des artères sous-clavière et axillaire.** — 1° **Art. sous-clavière** dans la région sus-claviculaire : *m*, muscle cléido-masto-occipital ; *t*, m. trapèze ; *o*, m. omo-hyoïdien. Le crochet *j* écarte en dehors la veine jugulaire externe qui se jette dans *v*, la veine sous-clavière ; il découvre la sortie de l'artère en dehors du tendon du muscle scalène ant., au-dessous des nerfs. Deux branches artérielles horizontales se portent de dedans en dehors, l'une très près et en arrière de la clavicule, *art. sus-scapulaire*, l'autre, plus haut, au-dessus de la sous-clavière, entre les nerfs, la *scapulaire post.* ou cervicale transverse profonde.

2° **Art. axillaire** dans la région sous-claviculaire : *d*, muscle deltoïde ; *a*, érigne abaissant la portion claviculaire du m. grand pectoral coupée au niveau de ses insertions et découvrant : *c*, apophyse coracoïde où s'attache le m. petit pectoral ; *c'*, la partie inférieure conservée de l'aponévrose de ce muscle ou coraco-clavi-axillaire ; *b*, crochet abaissant la crosse de la veine *céphalique* détachée du muscle sous-clavier *s* auquel elle adhérait, pour laisser voir l'artère qui donne les artérioles acromio-thoraciques.