tranchant, est toujours facile à trouver. Le tubercule peut être très petit, presque insensible; d'autre part, il y a quelquefois en dehors et en arrière de l'artère, à l'insertion du scalène postérieur, une saillie dure assez marquée pour donner le change. Quand on a trouvé un tubercule, il faut explorer les environs, le tendon, l'*intervalle dépressible* des scalènes, etc., et ne pas s'arrêter sur la première *dureté* qu'on sent. L'artère est « dans l'angle formé par l'origine du muscle et de la première côte » (Hodgson). Retenez cette formule d'un homme qui s'y connaissait et cherchez cet angle avec le doigt.

(g) L'indicateur ne doit pas quitter le tubercule point de repère; sa présence dans l'angle interne de la plaie abaisse et protège la veine sous-clavière.

(h) On peut dénuder autrement, soit avec deux pinces, soit avec le bistouri, mais alors à ciel ouvert, après avoir placé deux ou trois écarteurs tenus par des aides attentifs. La manière que je conseille est rapide et sûre mais... *non licet omnibus*.

ARTICLE VI

LIGATURES DES ARTÈRES CAROTIDES

§ 1. ***Carotide primitive.*** — Cette artère peut être liée sur tous les points de son parcours, mais avec des chances de succès différentes[1].

Le lieu d'élection est au niveau du cartilage thyroïde, au-dessus du m. omo-hyoïdien, à quelques centimètres de la bifurcation.

Pour l'extrémité inférieure de la carotide, v. plus loin LIGATURE DU TRONC BRACHIO-CÉPHALIQUE, page 85.

Dans la profondeur, la carotide primitive est couchée dans la ruelle laryngo-vertébrale, devant les apophyses transverses, en dedans de leurs tubercules antérieurs. Celui de la sixième est tellement saillant, relativement à l'apophyse septième reculée par l'artère vertébrale, qu'il constitue un point de repère sûr (tubercule carotidien de Chassaignac). Il est situé à $0^m,06$, trois larges doigts, au-dessus de la clavicule à peu près à la hauteur de l'arc antérieur du *cartilage cricoïde*, si facile à trouver sur la ligne médiane du cou, en promenant l'ongle de bas en haut devant la trachée.

La *veine jugulaire interne* plus adhérente dans la gaine commune, est au côté externe de l'artère et la déborde en avant quand elle est pleine, surtout à la base du cou. Des affluents veineux variables en nombre et en volume (thyroïdienne moyenne inconstante, thyroïdienne supérieure, etc.) croisent l'artère pour se jeter dans la jugulaire : le plus

1. Wyeth, avant l'antisepsie, a réuni un peu moins de 800 cas qui ont donné plus de 300 morts. Au-dessous du muscle omoplato-hyoïdien, les morts sont plus nombreuses que les guérisons; au-dessus, les guérisons l'emportent sur les morts. (Essays upon the surgical anatomy and history of the common, external and internal carotid arteries, etc., par John Wieth. *Transactions of the American Medical Association*, XXIX, 1878).

Récemment, la Soc. de chir. de Paris a confirmé la gravité de cette opération.

Aujourd'hui, dans l'ablation d'une tumeur maligne unilatérale englobante du cou, l'on se permet de réséquer nerf, veine et artère. Je mets artère au singulier car si l'on oblitère à la fois la primitive et l'externe, l'interne, privée de sang direct et de sang récurrent, ne peut plus nourrir son côté cérébral.

important reçoit souvent à la fois les veines faciale, linguale, pharyngienne et thyroïdienne supérieure (veine facio-linguale de Marcellin Duval); il croise la carotide ordinairement près de sa bifurcation (fig. 48, *v*, et 51, 6). Je l'ai appelé tronc veineux *thyro-linguo-facial*.

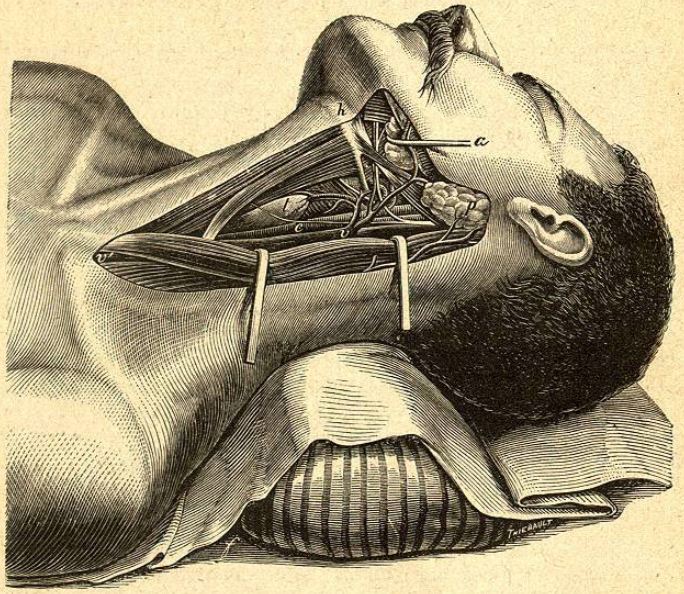

FIG. 48. — **Rapports des artères carotides**, etc. (*position de ligature*). — Deux crochets écartent le m. sterno-mastoïdien et le haut de la v. jugulaire externe qui y est accolée, pour montrer *v*, la v. jugulaire interne et le confluent des v. faciale, linguale, pharyngienne, thyroïdienne; *c*, *carotide primitive* touchant *t*, le corps thyroïde; *v'*, la veine reparaissant entre les chefs du m. cléido-sterno-mastoïdien; *p*, parotide; *h*, os hyoïde. Sous la parotide sortent les m. digastrique et stylo-hyoïdien; plus profondément et plus bas, l'anse du nerf hypoglosse croise les *art. carotides* dont l'*externe* antérieure donne la *thyroïdienne*, la *linguale* et la *faciale*; *a* soulève la glande sous-maxillaire et découvre le triangle de Pirogoff.

Cette figure est petite : allez tout de suite voir la figure 61, p. 86, que je n'ai pu placer plutôt. Elle vous parlera des heures si vous voulez l'entendre.

Une longue chaîne ganglionnaire côtoie les vaisseaux en dehors, et les recouvre quand elle est tuméfiée; on trouve encore devant l'artère les filets peu gênants de la branche descendante du nerf hypoglosse.

Derrière la carotide descend le *nerf pneumogastrique* inclus dans la gaine vasculo-nerveuse. Le *grand sympathique* reste libre et profond.

Tous ces cordons sont croisés en sautoir par le petit muscle omo-hyoïdien et recouverts par le plan aponévrotique dont il fait partie, plan

insignifiant à notre lieu d'élection, recouverts aussi par le premier repère, le bord antérieur oblique du m. *sterno-cléido-mastoïdien*. Tout à fait en bas, les vaisseaux répondent à l'intervalle des chefs de ce muscle (*v'*).

Enfin, il n'est pas rare d'apercevoir superficiellement, le long et en dedans de la ligne d'opération, une veine jugulaire antérieure.

Opération. — Le malade sera couché sur le dos, le cou étendu et légèrement soulevé par un coussin ; la tête d'abord tournée du côté opposé pour amener le muscle sous le bistouri, plus tard ramenée dans la rectitude pour chercher l'artère.

Le chirurgien explore la région, il coule ses doigts dans la gouttière qui sépare le sterno-mastoïdien du larynx, sent le creux parotidien retro-maxillaire, l'articulation sterno-claviculaire ; il fait saillir les veines sous-cutanées si variables et reconnaît la situation des cartilages cricoïde et thyroïde, de l'os hyoïde.

Sur une ligne dirigée de l'articulation sterno-claviculaire au creux parotidien, *sur* le bord tangible et visible du muscle sterno-mastoïdien, faites à la peau une incision de $0^m,07$ (quatre doigts) à partir et au-dessous de la grande corne de l'os hyoïde (**a**). — Incisez le peaucier d'abord, l'aponévrose ensuite *sur* le *bord antérieur du muscle* (1er repère). Isolez et mobilisez ce bord en le détachant de sa gaine dont il faut saisir la lèvre interne dans les mors de la pince, pendant que le bistouri en sépare les faisceaux musculaires y adhérant et, du plat, les rejette à mesure en dehors. Vous voici dans la gaine du muscle longuement ouverte : son mince feuillet profond doublé de l'insignifiant feuillet omo-hyoïdien vous cache encore le paquet vasculo-nerveux. — Ramenez la tête dans la rectitude, promenez l'indicateur gauche dans la plaie et touchez les apophyses transverses, leurs *tubercules antérieurs*, spécialement celui de la sixième (2e repère) qui est le dernier en bas et le plus saillant (**b**. Vous sentirez très bien ce tubercule à travers la veine, qui pourtant est énorme et bondissante sur le vivant pendant l'expiration ; immédiatement en dedans, vous toucherez l'artère, et, en la comprimant devant les os, plate et épaisse, vous pourrez la suivre en haut jusqu'au point où vous devez lier. Arrivé là, accrochez du bout du doigt et attirez en dehors, en bloc, vaisseaux et nerf encore engainés, afin de placer à cheval sur le larynx, un grand écarteur qui touche du bec la colonne et protège le vasculaire corps thyroïde. Alors votre index qui avait entraîné tout le paquet vasculo-

nerveux, laissera échapper, seule, l'artère qui reviendra à sa place ; il continuera à retenir et aplatir la veine pendant que le bec mordant de la sonde cannelée, agissant *près du larynx*, sur l'artère accessible, déchirera par des va-et-vient longitudinaux l'aponévrose puis la gaine propre, prudemment et à petits coups. Si pendant ce travail la veine échappe à votre doigt, ou si vous soupçonnez qu'elle va le faire, retournez à l'artère et ramenez en dehors tout ce qui peut y venir, excepté l'artère elle-même (**c**). — Enfin, quand votre index aura jugé la dénudation suffisante, c'est-à-dire complète, chargez de dehors en dedans avec une aiguille courbe. Assurez-vous avant de lier que la partie soulevée bat et s'aplatit parfaitement, autrement dit, que vous avez l'artère et seulement l'artère (**d**).

Notes. — (**a**) Avec cette incision, on lie au-dessus du muscle omo-hyoïdien qu'on n'a pas besoin de couper ; on déchire facilement l'aponévrose lamelleuse qui semble continuer le plan de ce muscle en haut, et l'on pose le fil à peu près au niveau du cartilage thyroïde (lieu d'élection), à $0^m,05$ de la bifurcation, au-dessous du gros tronc veineux thyro-linguo-facial presque constant qui, de la glande, de la face, de la langue et du pharynx, vient se jeter dans la jugulaire en passant devant l'artère. — A l'amphithéâtre, où les sujets manquent toujours, l'élève s'exercera de préférence au procédé indiqué plus loin pour l'origine de la carotide et le tronc brachio-céphalique, afin de ménager la place nécessaire à la ligature de la carotide externe, opération semblable à celle que je décris mais plus importante et plus difficile.

(**b**) Quand on laisse la tête tournée du côté opposé, le larynx reste déplacé dans le même sens : le doigt atteint naturellement la face antérieure du corps des vertèbres et y sent des rugosités qui peuvent être prises pour les tubercules des apophyses transverses, par un débutant inattentif.

(**c**) Au besoin, la veine peut être écartée et protégée par un écarteur pendant que l'opérateur incise l'aponévrose sous-sterno-mastoïdienne et ensuite la gaine vasculaire ; mais, dans cette région, moins on emploie le bistouri, mieux cela vaut. Dussutour, thèse, Paris, 1875, cite deux cas de plaie de la jugulaire.

(**d**) Si l'artère est mal dénudée, et cela arrive trop souvent, on ne peut glisser le porte-fil sans violence et l'on risque, faute grave, de comprendre le nerf pneumogastrique dans la ligature.

Pour dénuder parfaitement, ajoutez au grand écarteur qui tient en dedans le larynx et la glande thyroïde un autre plus petit qui tire la veine en dehors : pincez la gaine sur l'artère, près du larynx ; rabattez la pince en dehors, du côté de la veine qu'elle retiendra si son crochet la laisse échapper. Que le bistouri travaille en dedans, seulement en dedans, fuyant la veine, car adhérente à la gaine elle vient facilement se faire blesser.

§ 2. ***Carotides externe et interne***. — Le procédé est le même pour les deux vaisseaux qui sont placés, comme la carotide primitive, *devant* les apophyses transverses toujours faciles à sentir. Ils sont recouverts dans le champ opératoire, par la peau, le peaucier, une aponévrose feuilletée, des ganglions, des veines, l'*anse du nerf hypoglosse* et quelques autres filaments nerveux. Ils sont enlacés par des filets du grand sympathique et recouvrent son ganglion supérieur, le pneumogastrique et l'origine du nerf laryngé supérieur. Le muscle *sterno-mastoïdien*, qui

débordait la carotide primitive en avant, laisse les carotides secondaires à découvert et permet, sur le vivant, de sentir battre ces vaisseaux devant son bord antérieur, au-dessous de la parotide sous laquelle ils s'enfoncent.

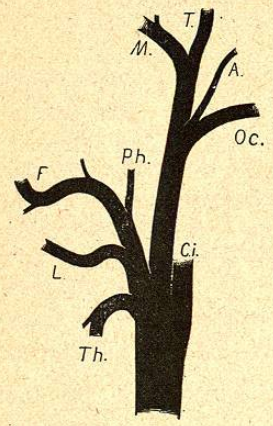

Fig. 49. — Anomalie rare de la carotide externe bifurquée dès son origine en *branche courte* qui donne les quatre artères du *groupe hyoïdien* : *Th*, thyroïdienne; *L*, linguale; *F*, faciale; *Ph*, pharyngienne — et en *branche longue* qui monte fournir les quatre du *groupe parotidien* : *Oc*, occipitale; A, auriculaire; *M*, maxillaire interne; *T*, temporale. Le type veineux ci-contre semble calqué sur cette anomalie.

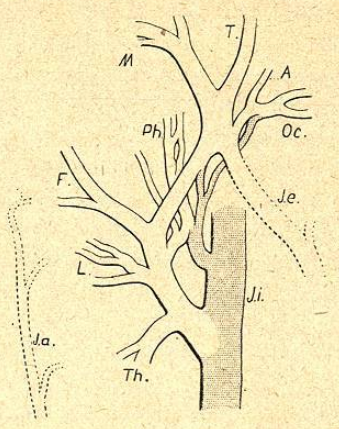

Fig. 50. — Disposition ordinaire des veines satellites de la carotide externe. Outre les décharges sous-cutanées pointillées : *J.e.*, jug. externe et *J.a.*, jug. antérieure, il y a bien une voie profonde grise qui aboutit séparément à la jug. interne *J.i*, mais toutes les veines ici restées blanches et désignées par leurs initiales forment bien deux confluents parotidien et hyoïdien qui se superposent aux groupes artériels de l'anomalie.

La figure 50 est ici pour montrer les broussailles veineuses qui entourent la carotide externe et ses branches (v. Launay, th. Paris, 1896).

Quand on découvre les carotides, on rencontre le plus souvent deux obstacles veineux : 1° sous les téguments en haut et en arrière, l'origine de la *jugulaire externe* qui sort de l'extrémité inférieure de la parotide après anastomose avec la faciale; 2° profondément et en bas, les embouchures de la faciale, des linguales, des pharyngiennes, de la thyroïdienne supérieure, ou un tronc commun (*thyro-linguo-facial*), les recevant toutes et s'abouchant dans la veine jugulaire interne, généralement assez bas pour pouvoir être rejeté en ce sens et en dedans, quand on lie l'une ou l'autre des carotides secondaires (voy. fig. 51 et 52).

Le n. grand hypoglosse, que F. Guyon a recommandé comme point de ralliement (*Mém. Soc. chir.*, VI, p. 197), caché souvent par la parotide, ne peut être qu'utile à l'opérateur. Malheureusement, cet excellent repère qu'il faut toujours chercher est aussi difficile à découvrir que les artères

elles-mêmes, et je me suis assuré qu'il ne passe pas toujours à la même distance de la bifurcation (5 à 20 mm.). Il ne peut donc servir à déterminer, d'une manière précise, à quelle hauteur on va placer le fil.

La bifurcation de la carotide primitive se fait un peu au-dessous de la grande corne de l'os hyoïde, parfois même au niveau de ce repère osseux.

L'artère *thyroïdienne supérieure* se détache de l'origine même de la carotide externe; la *linguale* naît, en moyenne, à 12 millimètres plus

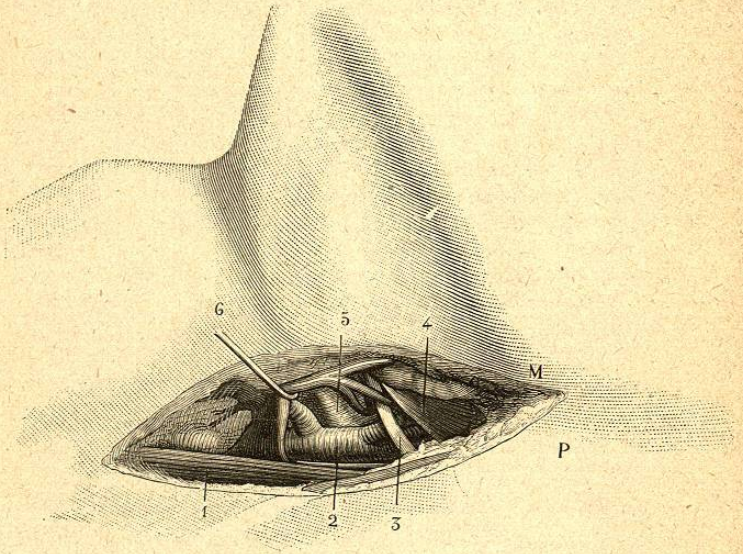

Fig. 51. — **Ligature de l'artère carotide externe**, côté gauche, plaie disséquée. — M, angle de la mâchoire; P, gl. parotide d'où descend la v. jugulaire externe. — 1, bord antérieur du m. sterno-mastoïdien; 2, l'artère avec la branche descendante de l'anse du nerf hypoglosse 3; 4, ventre postérieur du m. digastrique sur lequel empiète la gl. sous-maxillaire; 5, grande corne de l'os hyoïde; 6, tronc veineux thyro-linguo-facial tiré en bas et en dedans pour montrer le centimètre libre 2, pour la ligature entre les origines de la thyroïdienne sup. (sous-hyoïdienne) et de la linguale (sus-hyoïdienne).

haut, et la pharyngienne presque au même niveau que la linguale, mais de la face profonde du vaisseau et par conséquent invisible. La faciale se détache à quelques millimètres au-dessus de la linguale, puis l'occipitale,..... puis, mais à près de 2 centimètres, l'auriculaire.

Il existe donc ordinairement un centimètre d'intervalle, quelquefois moins, quelquefois plus, entre les deux premières branches de la carotide externe, la thyroïdienne (*sous-hyoïdienne*) et la linguale (*sus-hyoïdienne*). Là, c'est-à-dire juste au niveau de l'os, quelle que soit l'attitude, est le

lieu d'élection de la ligature. Ce lieu est encadré par le nerf *grand hypoglosse* en haut et la veine *thyro-linguo-faciale* en bas; il répond à la *grande corne* de l'os hyoïde. C'est donc au niveau de la grande corne hyoïdienne, repère tangible de premier ordre, qu'il faut chercher, dénuder et lier[1]. Que votre mémoire visuelle garde l'image de la figure 51, et vous serez paré pour la réussite de cette ligature difficile.

La carotide externe mérite le nom d'*antérieure*. Quand la tête est détournée, comme pendant l'opération, ses premiers centimètres sont même en dedans de la carotide dite interne. Celle-ci ne fournit aucune branche; celle-là en donne de nombreuses ce qui la caractérise. L'anse du nerf hypoglosse les entoure et laisse la veine en arrière.

Malgré le voisinage ordinaire de collatérales que l'on peut, il est vrai, comprendre dans le fil ou lier séparément, la ligature de cette artère réussit presque toujours (Robert, th. 1873). Il n'est pas permis de substituer la facile mais dangereuse ligature de la carotide primitive à la plus difficile mais innocente ligature de la carotide externe. La première a tué cent malades que la seconde eût sauvés (Wyeth, *loc. cit.*). Il n'est pas permis non plus de chercher inutilement à voir la carotide interne, encore moins de la gratter, de la soulever, d'y provoquer une oblitération progressive, ascendante, mortelle.

Carotide externe. — Comme pour la ligature de la carotide primitive, le malade est couché sur le dos, le cou soulevé par un coussin, la tête légèrement renversée en arrière et la face un peu inclinée du côté sain. — Le chirurgien explore la région pour reconnaître les veines superficielles..., pour sentir et marquer d'un trait coloré destiné à rester visible, l'os hyoïde et sa grande corne qui doit correspondre au milieu de l'incision, puisque c'est là qu'il faut dénuder et lier.

Sur le trajet du vaisseau (fig. 47 *c'*), faites à la peau, prudemment, une incision de quatre petits doigts, étendue du niveau de la partie moyenne du cartilage thyroïde, sur le bord du muscle sterno-mastoïdien, au creux parotidien près et *derrière* l'angle de la mâchoire, ayant son *milieu au niveau de l'os hyoïde* (fig. 51). Coupez le peaucier attentivement. Maintenant et tout à l'heure surtout, pensez à la parotide et à l'origine faciale de la v. jugulaire externe qu'il faut rejeter vers le haut pour les épargner. — Après avoir incisé l'aponévrose sur le bord même du m. sterno-

1. Farabeuf, *Bull. Soc. de chir.*, 1882, p. 520.

mastoïdien (**a**), dans les régions basse et moyenne, pincez-en la lèvre interne et décollez-en laborieusement les faisceaux musculaires pour les rejeter à mesure en dehors, du plat du bistouri. Cessez alors de vous diriger dans la profondeur vers la colonne (**b**).

Faites écarter les lèvres de la plaie. Pincez délicatement le feuillet profond de la gaine du muscle appliqué au côté du larynx; ouvrez-le sur une grande longueur, soit avec une seconde pince, soit avec une sonde, soit avec le tranchant, mais travaillez en tenant ces instruments couchés, *horizontaux*, en les dirigeant *vers le larynx* qu'il faut d'abord approcher, notamment la *corne hyoïdienne*. Touchez-la; est-elle nettement sentie, suivez-la du bout du doigt et plongez jusqu'à la colonne : le gros et vague paquet vasculo-nerveux se laissera percevoir entre votre index engagé dans la plaie et le pouce resté en dehors sur la peau. — Cette première reconnaissance faite, placez avec soin vos deux écarteurs et attaquez le paquet vasculaire par le côté *antéro-interne* (**c**). Incisez avec la pince et le bistouri, comme dans une dissection, les lamelles celluleuses résistantes qui masquent encore tout ce que vous cherchez, au niveau et un peu au-dessus de la grande corne; disséquez la paroi latérale laryngo-pharyngienne plutôt que l'artère elle-même (**d**). Après avoir suffisamment coupé ou déchiré le tissu cellulaire, rompu la graisse, et peut-être écarté en dehors les ganglions quelquefois fort volumineux, vous devrez apercevoir le nerf *grand hypoglosse* s'il n'est pas trop haut placé, et plus bas, le *tronc veineux* thyro-linguo-facial que vous ferez tout de suite attirer en bas et en dedans (fig. 51). — Entre les deux, dénudez avec patience l'artère qui touche la grande corne et qui se présente à vous naturellement; ce ne peut être que la carotide externe. Constatez qu'elle a des branches, une sus- et une sous-hyoïdienne.

On passe le fil de dehors en dedans et de haut en bas, obliquement, afin d'engager le bec du porte-fil courbe assez haut dans la bifurcation pour ne pas charger au-dessous. On ne lie qu'après s'être assuré que l'artère soulevée s'aplatit bien, et que sa compression arrête la circulation dans les artères faciale et temporale superficielle.

Notes. — (a) Il vaut mieux, sauf tout à fait en haut, couper l'aponévrose sur le muscle que devant le muscle sur les vaisseaux, car la section se fait alors en deux temps : 1° incision sans danger du feuillet superficiel, sur le bord musculaire; 2° section ou déchirure progressive si elle est possible du feuillet profond. Du reste, le sterno-mastoïdien est en bas un point de repère qu'il est défendu de négliger.

(b) Les ignorants s'obstinent souvent à creuser sous le sterno-mastoïdien, d'avant en arrière, au risque de blesser la veine jugulaire interne et de rencontrer les ganglions qui ont gêné tant d'opérateurs sourds à leur cri : passez au large, allez en dedans !

(c) En rasant la paroi latérale pharyngo-laryngée, on ne fait courir aucun risque à la veine jugulaire interne ; on tombe directement et nécessairement sur la carotide antérieure, c'est-à-dire externe, sans voir la postérieure, l'interne ; on évite presque toujours les ganglions accolés en nombre à la face profonde de la gaine du sterno-mastoïdien. — Le grand écarteur placé en dedans doit être au milieu de la plaie, à cheval sur l'os hyoïde dont la grande corne se trouve cachée mais indiquée par l'instrument.

(d) L'aide chargé de l'écarteur interne doit, de sa main libre appliquée au côté sain du cou, maintenir l'os hyoïde sans le faire basculer, afin que la grande corne reste à sa place et ne fuie pas devant la recherche du doigt ou de la pince de l'opérateur qui la touche à chaque instant.

(e) Il faut se méfier d'attirer ainsi sur les artères la veine jugulaire interne malgré l'aide qui la maintient en dehors avec le sterno-mastoïdien. Les veines thyro-linguo-pharyngo-faciales, rassemblées ou non, peuvent être coupées entre deux ligatures près du larynx, loin de leur embouchure dans la v. jugulaire. Les ganglions trop gênants seraient excisés, après pédiculisation et ligature du pédicule vasculaire.

Il est évident que cette incision permet de lier la **thyroïdienne supérieure** et la **carotide interne** qu'il faudrait dénuder avec soin afin d'épargner les filets nerveux qui l'enlacent.

En procédant de même et en remontant derrière le nerf *hypoglosse* repère blanc, l'on peut atteindre le **ganglion sympathique**, fuseau de 4 à 5 centim., libre en arrière de la gaine artério-nerveuse : sa pointe inférieure avoisine le niveau de la corne hyoïdienne repère dur. Ceux qui préfèrent la voie retro-veineuse, fendent le m. cléido-occipital et rejettent en avant le nerf spinal inclus dans le muscle (fig. 61), pour venir sans repères devant les apophyses transverses 3e et 2e.

ARTICLE VII

LIGATURES DE L'ARTÈRE LINGUALE

Cette artère est accessible en deux points de la région sus-hyoïdienne : 1° loin de son origine, au-dessus du tendon digastrique ; 2° près de son origine, au-dessous du ventre postérieur du même muscle et au-dessus de la grande corne. De là deux procédés différents. Le second seul permet de lier l'artère toujours avant l'origine de l'artère dorsale de la langue, et, par conséquent, d'ischémier la base de cet organe. Il a, du reste, fait ses preuves sur le vivant, et l'on ne saurait en dire autant du premier qui fut pourtant seul adopté pendant quarante ans, sans doute à cause de sa grande facilité[1].

L'origine de la linguale (fig. 52, *l*), appliquée au constricteur moyen du pharynx, a lieu au niveau de la grande corne hyoïdienne (*h*) ou un

1. Voy. Farabeuf, *Bull. Soc. de chir.*, 1882, p. 591 : Histoire des deux principaux procédés de ligature de l'artère linguale.

peu au-dessus ; elle est recouverte par le *grand nerf hypoglosse*, par les *veines* faciale, linguale superficielle, pharyngienne, qui convergent ainsi que ses propres veines satellites pour former, avec la thyroïdienne ascendante, le tronc thyro-linguo-facial ; elle recouvre le nerf laryngé supérieur. Dans cette première partie, la linguale n'est donc pas facile à isoler.

Mais plus loin, après une flexuosité à convexité supérieure, cette artère

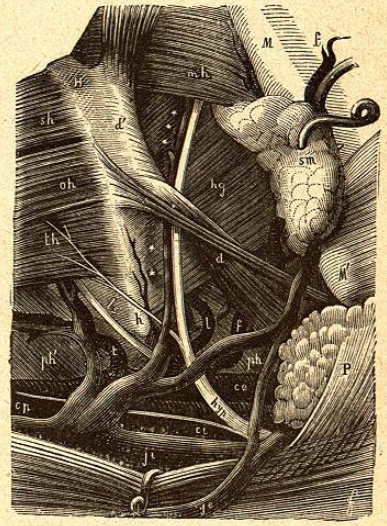

Fig. 52. — **Rapports des artères carotide externe et linguale gauches** (*sujet couché comme pour faire la ligature, mais pharynx bourré*). — M, bord inf. de la mâchoire ; M', son angle garni du masséter ; H, os hyoïde ; *h*, l'extrémité de sa grande corne ; — *sh*, muscle sterno-hyoïdien ; *oh*, m. omo-hyoïdien ; *th*, thyrohyoïdien ; *ph'*, constricteur inf. du pharynx ; *ph*, constricteur moyen ; *d*, ventre postérieur du m. digastrique perforant le stylo-hyoïdien ; *d'*, sa poulie de réflexion et son tendon ; *hg*, m. hyo-glosse ; *mh*, m. mylo-hyoïdien ; — P, glande parotide recouverte par l'expansion aponévrotique du sterno-mastoïdien ; *sm*, gl. sous-maxillaire relevée ; — *je*, veine jugulaire externe : *ji*. v. jugulaire interne et ses affluents, découverte par l'écartement du sterno-mastoïdien ; *hyp*, anse du grand hypoglosse ; *ls*, nerf laryngé supérieur ; *cp*, art. carotide primitive ; *ci*, carotide interne ; *ce*, carotide externe ; *t*, thyroïdienne sup. ; *l*, linguale ; *f*, faciale ; — **, lieu où l'on peut lier l'art. linguale près de son origine, *au-dessus de la grande corne*, entre cette corne et le nerf hypoglosse, *sous* le muscle hyo-glosse ; — ***, lieu où l'on peut lier la linguale loin de son origine, dans *son triangle*, toujours *sous* le muscle hyo-glosse.

redescend pour s'engager entre le muscle hyo-pharyngien (*ph*) sous-jacent et le plan plus superficiel de l'hyo-glosse (*hg*) ; elle disparaît sous ce dernier, tandis que le nerf grand hypoglosse accompagné d'une veine linguale, reste superficiel. Étudiez la figure 52 et jetez les yeux sur les autres.

Séparés par le plan des fibres musculaires hyo-glossiennes, l'artère et le nerf marchent parallèlement, celui-ci, accompagné d'une veine, à quelques millimètres au-dessus de celle-là. D'abord ils répondent à une dépression ou gouttière sensible au doigt, formée par la grande corne en bas et le ventre postérieur du muscle digastrique en haut (gouttière sous-digastrique). Plus en avant, le nerf passe sous ce muscle réuni au muscle stylo-hyoïdien ; puis il forme avec le tendon digastrique et le bord posté-

rieur du muscle mylo-hyoïdien, sous lequel il va disparaître définitivement, un *petit triangle* (*trigonum linguale*), que recouvre la glande sous-maxillaire (fig. 52***). L'aire de ce triangle, la distance qui sépare le tendon digastrique du nerf grand hypoglosse, le *champ opératoire* pour dire le mot, varie beaucoup. Le nerf n'est pas toujours à la même hauteur, nous le savons. De son côté, l'attache hyoïdienne du m. digastrique est souvent lâche et haute de plus d'un travers de doigt, ce qui peut l'amener à toucher et même à couvrir le nerf. Il faut alors *créer* le triangle en disséquant dans l'intervalle du nerf et du tendon afin de pouvoir abaisser celui-ci, relever celui-là.

Contentez-vous de regarder les anomalies des figures 53, 54 et 55.

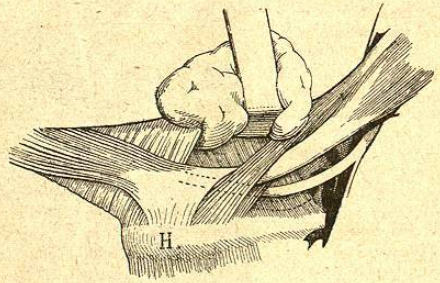

Fig. 53. — Ce qu'on appelle la poulie du tendon du digastrique est si étendue en hauteur qu'elle cache le nerf hypoglosse. A moins qu'on n'abaisse considérablement le tendon, le nerf reste caché, il n'y a pas de petit triangle. Il faut être averti de cette disposition fréquente.

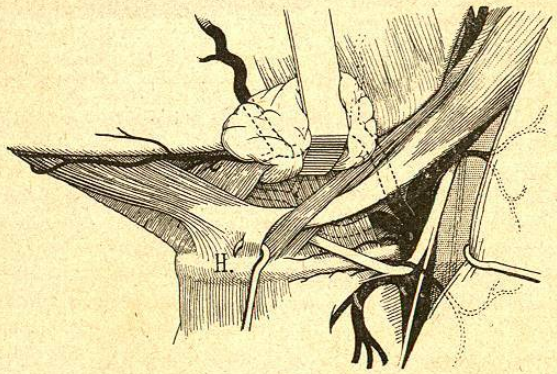

Fig. 54. — Malgré la traction en bas de la poulie, l'on n'arrive pas encore à voir le nerf au-dessus. C'est que l'artériole du sterno-mastoïdien née de la thyroïdienne, ici passant par-dessus le nerf, ce qui n'est pas très rare, semble l'avoir tiré et le maintenir d'abord au-dessous de la grande corne.

Pour découvrir la linguale au-dessus de la grande corne, on rencontre les veines déjà signalées, que l'on rejette en arrière, que l'on divise au besoin entre ligatures, mais qui, bien connues et prévues, ne doivent plus faire peur. Pour la découvrir dans le triangle, on est absolument obligé d'ouvrir la loge de la glande et de rejeter cet organe en haut[1].

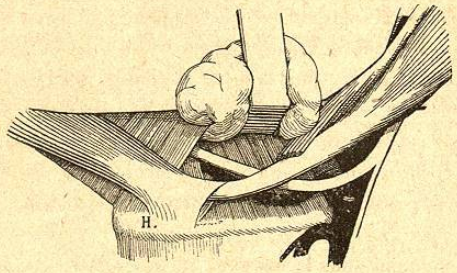

Fig. 55. — Dans cette anomalie peu commune, l'artère, au lieu de s'enfoncer tout de suite sous le plan musculaire mylo-hyoïdien, reste sus-jacente comme le nerf et ne disparaît dans la profondeur que dans l'aire du petit triangle.

Dans les deux cas, il faut écarter, dilacérer ou mieux, couper les fibres du muscle hyo-glosse soulevé avec des pinces, et *ne pas aller trop profondément*, dans le pharynx ou dans la langue. J'ai vu rarement l'artère superficielle comme le nerf hypoglosse, relativement au muscle hyo-glosse, et plus souvent les autres anomalies figurées.

L'os hyoïde est quelquefois situé très haut ou, si l'on veut, la glande sous-maxillaire descend quelquefois très bas, *au point même de recouvrir la grande corne de l'hyoïde*. Cela étant, quel que soit le procédé employé, on est obligé de disséquer la glande, ce qui est facile, et de la rejeter en haut, sans l'entamer car, très vasculaire, elle pourrait saigner beaucoup.

Opération. — Le malade est couché sur le dos, le cou renversé sur un oreiller, en pleine lumière, la tête détournée. A droite, quelques-uns trouvent commode d'opérer par-dessus la mâchoire.

Le chirurgien palpe la région, fait saillir les origines des veines jugulaires superficielles, suit l'os hyoïde et sa grande corne jusqu'au bord du sterno-mastoïdien. Pendant l'opération, la main d'un aide, agissant du côté sain, maintiendra l'os hyoïde qui fuirait sous le doigt explorateur (**a**).

1. Il y a très longtemps, les éditions précédentes en font foi, que j'enseigne par la parole, le scalpel, la plume et le crayon, que la glande sous-maxillaire descend plus bas qu'on ne le disait généralement et qu'elle déborde le muscle digastrique.

§ 1. ***Dans le triangle*** (au-dessus du tendon digastrique, Pirogoff, 1836). — A égale distance de l'os hyoïde et du bord inférieur de la mâchoire, parallèlement à ce bord, faites à la peau une incision de $0^m,04$, qui finisse à un doigt du bord antérieur du sterno-mastoïdien (**b**). Coupez le peaucier et le tissu cellulaire avec précaution dans l'angle postérieur de la plaie où passe une veine faciale (**c**). — Près de la *lèvre inférieure* de l'incision, abaissée et devenue concave, pincez sur la glande visible, soulevez et ouvrez l'aponévrose; vous entrerez ainsi dans la gaine glandulaire qui heureusement est maigre. Toujours avec le bistouri et la pince qui abaisse la lèvre aponévrotique inférieure, vous débriderez en arrière (avec précaution) et en avant dans toute l'étendue du bord de la *glande* pour voir celle-ci rose et *nue* (1er repère). — Accrochez-la délicatement sans la dissocier et faites-la rencogner en haut sous la mâchoire pendant que du bout du doigt ou d'une sonde inoffensive vous décollez sa face profonde (**d**). Quand la plaie est bien abstergée et la dissection suffisante, vous apercevez le *tendon du digastrique* (2e repère), et le petit triangle voilé par du tissu cellulo-graisseux. — Détruisez ce tissu pour *voir clair* et reconnaissez le *nerf* (3e repère) avec la veinule qui longe son bord inférieur (fig. 56, 3). L'un et l'autre sont quelquefois très rapprochés du tendon. — Après avoir fait accrocher et fixer le tendon digastrique, pour

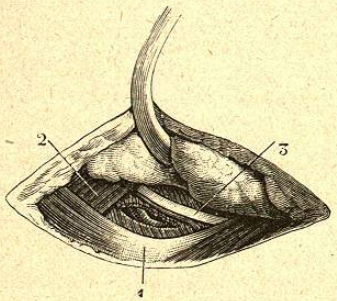

Fig. 56. — **Ligature de l'artère linguale dans le petit triangle**, côté gauche. Plaie disséquée, glande sous-maxillaire relevée : 1, tendon du muscle digastrique adhérent à l'os hyoïde; 2, muscle mylo-hyoïdien; 3, nerf hypoglosse et sa veine. La boutonnière faite au muscle hyo-glosse dans le triangle, laisse voir l'artère.

entraver les mouvements de déglutition et fixer le champ opératoire, pincez l'épaisseur (2 mm.) du muscle hyo-glosse qui est rouge et, l'ayant soulevé, faites-y délicatement, parallèle et sous-jacente au nerf, une petite boutonnière qui montrera un fond blanc. L'artère est là (**e**) : déchirez sa gaine celluleuse avec deux pinces, isolez très bien et chargez avec un porte-fil recourbé.

Notes. — (**a**) Aussitôt que possible sur le vivant, l'opérateur saisira l'os hyoïde dans une anse de fil ou dans les mors d'une pince à griffes pour le confier à un aide qui, fixant l'os, immobilisera le champ opératoire et fournira un repère constant à l'œil, au doigt, aux instruments.

(**b**) Cette incision est à un doigt du bord du maxillaire et finit juste au-dessous de l'angle, mais à un doigt au-dessous. On la fait convexe en bas comme le bord de la glande, lorsque ce bord fait saillie et descend bas. Ordinairement, le peaucier n'est pas plus tôt coupé que l'incision rectiligne semble avoir été faite convexe en bas, la lèvre inférieure étant fortement abaissée par la rétraction des fibres de ce muscle.

(**c**) Cette veine, anastomose du confluent parotidien et de la faciale, est logée dans la cloison qui sépare la gl. parotide de la gl. sous-maxillaire; il faudra donc, en ouvrant la loge de celle-ci, épargner cette cloison.

(**d**) Il faut ouvrir la loge glandulaire, car si l'on incise au-dessous, dans l'espoir chimérique de relever la glande sans la dénuder, on risque fort de se perdre après avoir malencontreusement détruit la poulie du digastrique. Sur le mort, après l'incision de la loge glandulaire, les deux index introduits pour la dilater en s'écartant, font sans danger bonne et rapide besogne.

(**e**) Si l'on n'aperçoit pas l'artère, c'est que la boutonnière est ou trop haut ou trop bas; on doit alors, avec les pinces, en renverser successivement les lèvres : sous l'une ou sous l'autre on trouve le vaisseau cherché. L'incision doit être faite à 2 ou 3 millimètres au-dessous du nerf : la veinule satellite se trouve ainsi épargnée.

En de certains cas, il suffit de séparer d'un coup de sonde le muscle kérato-glosse du basio-glosse. Desprès a réussi de cette manière sur le vivant.

Il est possible que la dénudation découvre soit la dorsale de la langue, ascendante, soit l'origine prématurée de la sublinguale qui peut être liée par erreur.

§ 2. ***Au-dessus de la grande corne*** (Ch. Bell, 1814; Béclard). — Très près et au-dessus de l'os hyoïde, parallèlement à sa grande corne, faites une incision rectiligne de $0^m,04$ qui aboutisse au bord antérieur du sterno-mastoïdien (prenant garde sur le cadavre, de rejoindre l'incision déjà faite pour la carotide externe). Coupez le peaucier, avec précaution dans l'angle postérieur de la plaie, où peut se voir une veine facio-jugulaire externe que vous écarteriez en haut et en arrière. — Avec le doigt, touchez le relief du bord de la glande et la corne hyoïdienne. Si celle-ci est tout à fait découverte, pincez, soulevez et incisez l'aponévrose immédiatement au-dessus sans dénuder la glande que vous faites érigner à travers sa loge et rejeter (**a**).

Mettez de nouveau le doigt dans la plaie, au-dessus de la *grande corne* (1er repère) : vous sentirez la gouttière que limite en haut le ventre postérieur du digastrique, gouttière où passe visible le nerf *hypoglosse* (2e repère) et où bat l'artère à travers le muscle kérato-glosse (fig. 57). — Érignez et *faites tenir la grande corne* qui se déplacerait dans les fréquents mouvements de déglutition. Agissez de même sur le cadavre. Pour voir clair, nettoyez la plaie, disséquez un peu, s'il le faut, tout en ménageant l'angle postérieur

où convergent plusieurs veines profondes qu'un crochet mousse écarte et protège, et qui, blessées ou coupées sans double ligature, vous inonderaient de sang (2, fig. 57). — La main gauche, armée d'une pince, saisit alors la mince épaisseur du m. hyo-glosse, déli-

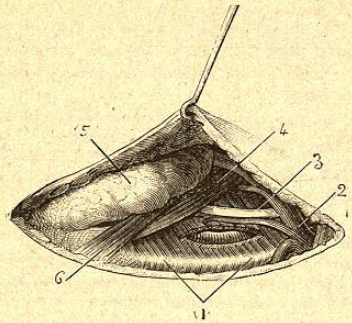

Fig. 57. — **Ligature de l'artère linguale au-dessus de la grande corne hyoïdienne**, côté gauche. — Plaie disséquée : 1, grande corne de l'os hyoïde; 2, constitution du tronc veineux thyro-linguo-facial; 3, nerf hypoglosse; 4, ventre postérieur du muscle digastrique; 5, glande sous-maxillaire; 6, insertion du muscle stylo-hyoïdien. La boutonnière faite au muscle hyo-glosse (portion kérato-glosse) laisse voir l'artère.

catement, pour ne soulever que lui. La main droite, avec le bistouri, fait à ce muscle, avec légèreté et à petits coups, une boutonnière parallèle et sous-jacente au nerf; puis, avec une seconde pince, cette main vient aider la première à dénuder l'artère qui se présente au fond de la petite plaie musculaire (**b**).

Notes. — (**a**) Lorsque la glande recouvre un tant soit peu la grande corne, il faut ouvrir sa loge sans hésiter, comme dans le procédé précédent.

(**b**) La boutonnière est parallèle au nerf et à la grande corne, perpendiculaire aux fibres du muscle coupé (kérato-glosse). Il faut la pratiquer prudemment et même la terminer avec le bec de la sonde, pour respecter l'artère et ne pas entrer dans le pharynx.

Si l'on pouvait voir le bord postérieur du muscle kérato-glosse et glisser par dessous la sonde ou la branche mousse de ciseaux courbes, on l'inciserait sans danger. Mais il ne faut pas y compter ni même le désirer, car plus on opère en arrière, près de l'origine de l'artère, plus on a de chances de blesser les veines, le pharynx, le nerf laryngé supérieur, etc., plus aussi on s'expose à manquer l'artère, qui ne vient ni tout de suite ni toujours de la même manière à sa place, au-dessous du nerf grand hypoglosse. Généralement, elle monte d'abord au-dessus du nerf pour redescendre ensuite au-dessous, comme des figures l'ont déjà montré. — Et quand elle naît de la faciale, c'est-à-dire plus haut que d'habitude, elle n'arrive pas tout de suite à sa place au-dessus de la grande corne.

ARTICLE VIII

LIGATURES EXCEPTIONNELLES

On ne fait que très rarement les ligatures des artères *faciale, temporale, occipitale, brachio-céphalique* et *mammaire interne*. Je ne serai bref qu'en apparence sur l'anatomie de ces artères puisque j'ai remplacé les quelques lignes de texte que je pouvais me permettre par quatre pages de figures compliquées... comme la nature elle-même; les étudiera qui voudra et pourra y consacrer quelques heures (fig. 59, 60 et 61, p. 82, etc.).

Le procédé décrit pour lier la carotide externe permet de lier l'artère **thyroïdienne supérieure.** A l'aide du guide fidèle et constant, la grande corne, on découvrirait la veine thyro-linguo-faciale ou ses éléments ; dessous on verrait l'origine de la carotide externe d'où naît la thyroïdienne supérieure pour descendre sous-hyoïdienne, vers l'extrémité supérieure du lobe glandulaire qu'elle dessert. — La figure 61 vous montre l'origine de cette artère au-dessous du chiffre 2 placé sur celle de la linguale : vous la voyez descendre sous-jacente aux veines, sus-jacente au nerf laryngé supérieur qu'elle accompagne de son rameau laryngé, fournir au m. sterno-mastoïdien, enfin atteindre la glande, de son trident.

Pour trouver l'artère **vertébrale**, on conseille d'aller à la recherche de l'excellent point de repère de Chassaignac, le tubercule de la sixième vertèbre cervicale par une incision analogue à celle que l'on fait pour lier l'origine de la carotide primitive; de disséquer d'abord la face profonde du muscle sterno-mastoïdien à récliner en dehors; de rejeter ensuite *en dedans* le paquet vasculo-nerveux (jugulaire, carotide, pneumogastrique, avec le corps thyroïde) ; enfin de glisser devant le scalène antérieur pour chercher dans le profond interstice qui le sépare du muscle long du cou et que le doigt sent facilement, en ménageant la veine satellite homonyme si faire se peut, car elle est en dehors et en avant de l'artère. Qu'y a-t-il à dire de plus à celui qui sait que le tubercule vertébral de Chassaignac (le VIe) est au niveau du cartilage cricoïde tangible à travers la peau et qui a dans l'œil les deux figures 59 et 60 où l'on voit : plèvre, canal thoracique, veines cervico-vertébrales et grand sympathique? Quiconque n'a pas dans l'œil ce que j'ai représenté ne doit pas s'aventurer dans cette région.

L'artère **thyroïdienne inférieure**, vous le voyez sur les mêmes figures 59 et 60, peut être atteinte à un doigt au-dessous du tubercule de la sixième vertèbre, après avoir rejeté *en dehors* le faisceau vasculo-nerveux (carotide, pneumogastrique et jugulaire) et fait tenir en dedans le corps thyroïde.

Mais, quand il s'agit d'ischémier un corps thyroïde gênant l'opérateur