où convergent plusieurs veines profondes qu'un crochet mousse écarte et protège, et qui, blessées ou coupées sans double ligature, vous inonderaient de sang (2, fig. 57). — La main gauche, armée d'une pince, saisit alors la mince épaisseur du m. hyo-glosse, déli-

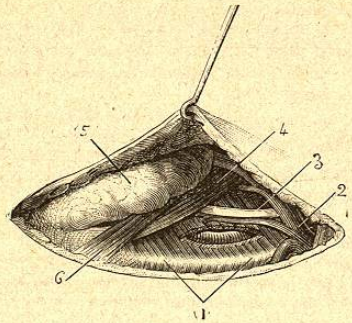

Fig. 57. — **Ligature de l'artère linguale au-dessus de la grande corne hyoïdienne**, côté gauche. — Plaie disséquée : 1, grande corne de l'os hyoïde; 2, constitution du tronc veineux thyro-linguo-facial; 3, nerf hypoglosse; 4, ventre postérieur du muscle digastrique; 5, glande sous-maxillaire; 6, insertion du muscle stylo-hyoïdien. La boutonnière faite au muscle hyo-glosse (portion kérato-glosse) laisse voir l'artère.

catement, pour ne soulever que lui. La main droite, avec le bistouri, fait à ce muscle, avec légèreté et à petits coups, une boutonnière parallèle et sous-jacente au nerf; puis, avec une seconde pince, cette main vient aider la première à dénuder l'artère qui se présente au fond de la petite plaie musculaire (**b**).

Notes. — (**a**) Lorsque la glande recouvre un tant soit peu la grande corne, il faut ouvrir sa loge sans hésiter, comme dans le procédé précédent.

(**b**) La boutonnière est parallèle au nerf et à la grande corne, perpendiculaire aux fibres du muscle coupé (kérato-glosse). Il faut la pratiquer prudemment et même la terminer avec le bec de la sonde, pour respecter l'artère et ne pas entrer dans le pharynx.

Si l'on pouvait voir le bord postérieur du muscle kérato-glosse et glisser par dessous la sonde ou la branche mousse de ciseaux courbes, on l'inciserait sans danger. Mais il ne faut pas y compter ni même le désirer, car plus on opère en arrière, près de l'origine de l'artère, plus on a de chances de blesser les veines, le pharynx, le nerf laryngé supérieur, etc., plus aussi on s'expose à manquer l'artère, qui ne vient ni tout de suite ni toujours de la même manière à sa place, au-dessous du nerf grand hypoglosse. Généralement, elle monte d'abord au-dessus du nerf pour redescendre ensuite au-dessous, comme des figures l'ont déjà montré. — Et quand elle naît de la faciale, c'est-à-dire plus haut que d'habitude, elle n'arrive pas tout de suite à sa place au-dessus de la grande corne.

ARTICLE VIII

LIGATURES EXCEPTIONNELLES

On ne fait que très rarement les ligatures des artères *faciale, temporale, occipitale, brachio-céphalique* et *mammaire interne*. Je ne serai bref qu'en apparence sur l'anatomie de ces artères puisque j'ai remplacé les quelques lignes de texte que je pouvais me permettre par quatre pages de figures compliquées... comme la nature elle-même; les étudiera qui voudra et pourra y consacrer quelques heures (fig. 59, 60 et 61, p. 82, etc.).

Le procédé décrit pour lier la carotide externe permet de lier l'artère **thyroïdienne supérieure.** A l'aide du guide fidèle et constant, la grande corne, on découvrirait la veine thyro-linguo-faciale ou ses éléments ; dessous on verrait l'origine de la carotide externe d'où naît la thyroïdienne supérieure pour descendre sous-hyoïdienne, vers l'extrémité supérieure du lobe glandulaire qu'elle dessert. — La figure 61 vous montre l'origine de cette artère au-dessous du chiffre 2 placé sur celle de la linguale : vous la voyez descendre sous-jacente aux veines, sus-jacente au nerf laryngé supérieur qu'elle accompagne de son rameau laryngé, fournir au m. sterno-mastoïdien, enfin atteindre la glande, de son trident.

Pour trouver l'artère **vertébrale**, on conseille d'aller à la recherche de l'excellent point de repère de Chassaignac, le tubercule de la sixième vertèbre cervicale par une incision analogue à celle que l'on fait pour lier l'origine de la carotide primitive; de disséquer d'abord la face profonde du muscle sterno-mastoïdien à récliner en dehors; de rejeter ensuite *en dedans* le paquet vasculo-nerveux (jugulaire, carotide, pneumogastrique, avec le corps thyroïde) ; enfin de glisser devant le scalène antérieur pour chercher dans le profond interstice qui le sépare du muscle long du cou et que le doigt sent facilement, en ménageant la veine satellite homonyme si faire se peut, car elle est en dehors et en avant de l'artère. Qu'y a-t-il à dire de plus à celui qui sait que le tubercule vertébral de Chassaignac (le VIe) est au niveau du cartilage cricoïde tangible à travers la peau et qui a dans l'œil les deux figures 59 et 60 où l'on voit : plèvre, canal thoracique, veines cervico-vertébrales et grand sympathique? Quiconque n'a pas dans l'œil ce que j'ai représenté ne doit pas s'aventurer dans cette région.

L'artère **thyroïdienne inférieure**, vous le voyez sur les mêmes figures 59 et 60, peut être atteinte à un doigt au-dessous du tubercule de la sixième vertèbre, après avoir rejeté *en dehors* le faisceau vasculo-nerveux (carotide, pneumogastrique et jugulaire) et fait tenir en dedans le corps thyroïde.

Mais, quand il s'agit d'ischémier un corps thyroïde gênant l'opérateur

par son volume, il est conseillé par Drobnick (v. Enochin. *Arch. für klinische Chir.*, 1906, LXXX, p. 967, fig.), d'inciser sur le bord externe du cléido-mastoïdien depuis la clavicule jusqu'au croisement de la jugulaire externe, de faire rejeter en dedans ce muscle et les vaisseaux sous-jacents, de reconnaître dessous l'omo-hyoïdien et le nerf phrénique (v. fig. 59 et 60). L'on arrive ainsi sur le tronc artériel thyro-cervical que l'on suit en remontant pour le lier à bonne distance de son origine et même en remontant très haut pour ne lier que l'artère thyroïdienne inférieure proprement dite.

§ 1. ***Ligature de l'artère faciale.*** — On peut découvrir la faciale à son origine, comme toutes les branches que fournit la carotide externe, en cherchant d'abord cette artère-ci. Marcellin Duval a pu la lier, dans la première partie de son trajet, par une incision curviligne comme l'artère elle-même. Allez voir ce trajet sur la figure 61. Mais on ne lie guère ce vaisseau qu'au moment où, déchargé de sa palatine ascendante et dégagé de la glande sous-maxillaire, après y avoir laissé des rameaux et la sous-mentale, il aborde la région faciale en passant par-dessous le bord inférieur de la mâchoire, dans la dépression *sensible* située devant le bord antérieur du masséter, à $0^m,03$ de l'angle. En ce point, l'artère est accompagnée de la veine homonyme qui suit son bord postérieur.

Après avoir reconnu les battements de l'artère et la dépression antémassétérine, très marquée quand le malade serre les dents (sentez-la sur vous-même), on fait une incision horizontale de $0^m,03$ croisant le vaisseau, par conséquent dans la direction même du bord de la mâchoire (fig. 58). On coupe le peaucier avec précaution, et l'on parcourt la plaie du bout du doigt promené d'une extrémité à l'autre et très légèrement appuyé. L'artère donne la sensation d'un cordon épais qui se laisse entraîner facilement et s'échappe pour revenir à sa place. On l'isole et l'on tâche de ne blesser ni de charger la veine placée derrière.

§ 2. ***Ligature de l'artère temporale.*** — Si l'on était obligé de lier le tronc de l'artère temporale, on chercherait dans le point où, sortant de la parotide, elle se réfléchit sous la racine longitudinale de l'arcade zygomatique, derrière le condyle de la mâchoire, juste dans l'angle où pénètre l'ongle entre ces deux parties. L'artère temporale ne devient pas très superficielle immédiatement après sa sortie de la parotide. Au commencement de son trajet ascendant, ses battements sont difficiles à percevoir. Avec le moindre gonflement de la région, ils sont incapables de servir de guide pour le tracé de l'incision. La veine temporale est postérieure et superficielle relativement à l'artère (v. 7, fig. 61).

Entre le tragus et le condyle, faites une incision verticale de $0^m,03$, coupée en deux par la racine zygomatique (fig. 58). Vous rencontrerez probablement un petit ganglion préauriculaire et la veine temporale; devant celle-ci, mais plus profondément, votre doigt sentira l'artère appliquée à la racine du zygoma et touchant le condyle. Il vaut mieux essayer de dénuder avec soin que d'embrasser d'emblée avec une aiguille rasant le périoste, l'artère, la veine et même le nerf auriculo-temporal.

Fig. 58. — Ligatures des artères faciale, temporale et occipitale. Tracés des incisions.

§ 3. ***Ligature de l'artère occipitale.*** — Veuillez d'abord suivre cette artère sur la figure 61, depuis son origine **5** jusqu'à son arrivée **5** dans le cuir chevelu. Voyez-la monter en avant puis en dehors du n. hypoglosse repère blanc, lancer un rameau au m. sterno-mastoïdien, surcroiser le spinal, s'insinuer sous le ventre postérieur du m. digastrique entre l'apophyse transverse de l'atlas **a** et la mastoïde **m** repères tangibles, cachée en ce point par le m. petit complexus **p. c.**, couvert par le splénius **sp. o.** couvert lui-même par le sterno-mastoïdien **st.m**, donner plus loin le gros rameau descendant de la nuque et se dégager de dessous le splénius, appliquée au grand complexus **g.c.** pour atteindre le tégument crânien.

Opération. — (**a**). On fait une incision presque horizontale (fig. 58) commençant à la pointe de l'apophyse mastoïde, et se prolongeant, à $0^m,05$ en arrière et un peu en haut. On coupe trois muscles : la partie postérieure du sterno-cléido-mastoïdien et son aponévrose, puis le splénius, enfin le petit complexus — (**b**). Cela fait, l'indicateur, plongé dans l'angle antérieur de la plaie, sent facilement l'apophyse mastoïde et, au-dessous, l'énorme apophyse transverse de l'atlas; il peut s'enfoncer entre les deux où passe l'artère, sous-jacente et accolée au ventre postérieur du digastrique, entre ce muscle et celui qu'on appelle l'oblique supérieur (**c**).

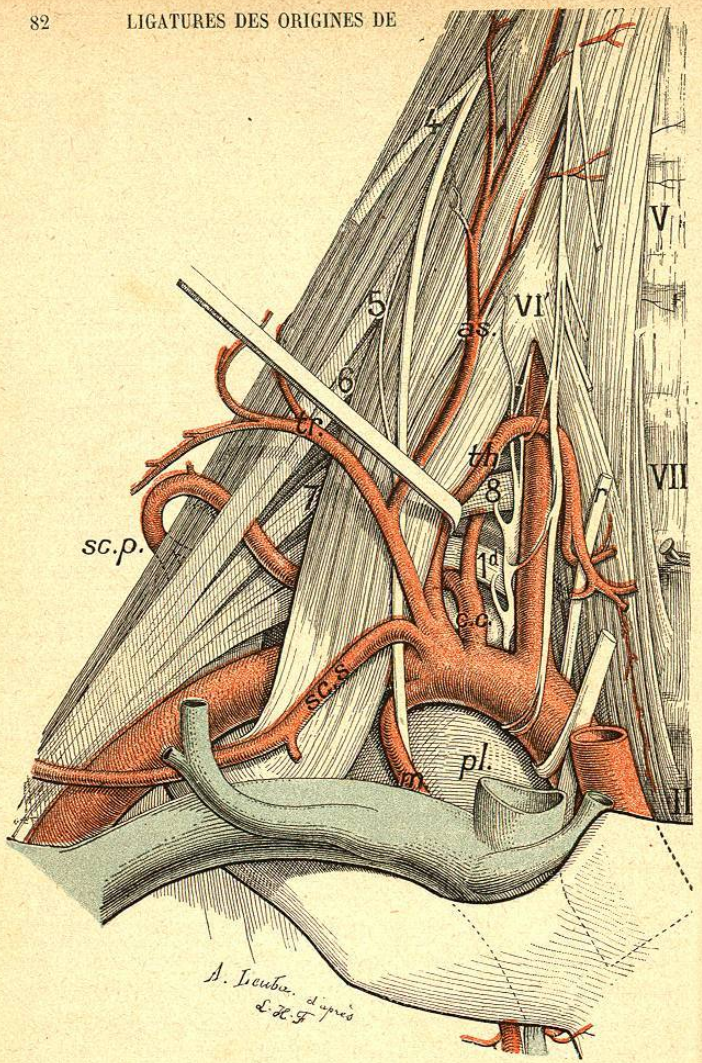

Fig. 59. — **Artère sous-clavière droite**, sur dôme pleural *p'*. Le n. pneumogastr. descendu devant donne par-dessous le récurrent *r*. La chaîne sympathique l'enlace et plus haut l'a. thyroïd. inf. *th*. et la vertébrale qui perce l'ap. transv. de la 6e vert. cerv. VI'. Les chiffres 1d, 8, 7, 6, 5 numérotent les racines du plexus brach. De 4 descend devant le m. scal. ant. le n. phrénique qu'embrasse l'a. mam. int. *m*.; *c. c.* a. costo-cervicale : l'intercostale sup. redescend derrière plèvre, la cerv. prof. s'enfonce par-dessus côte. Le tronc thyro-bicervico-scapulaire donne *th*. a. thyr. inf.; *as* cerv. ascend.; *tr*. cerv. transv. superf. a. du trapèze; *sc. s*. scapul. sup. rétro-clav. La scap. post. *sc. p* (cerv. transv. prof.), traverse les racines du plexus brachial.

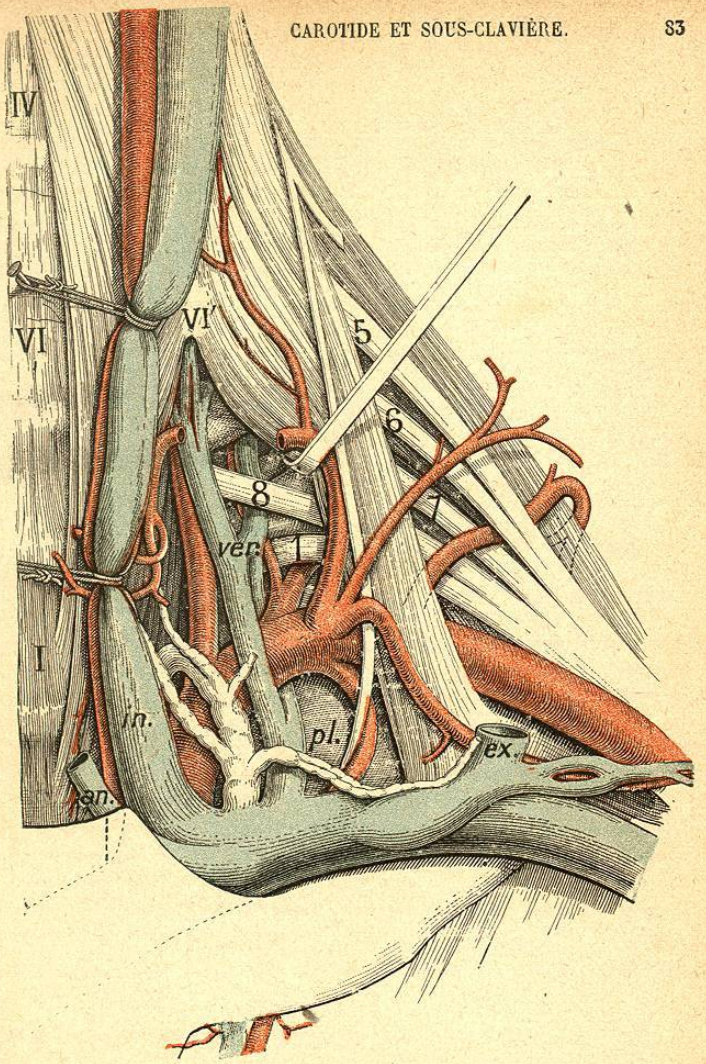

Fig. 60. — **Artère sous-clavière gauche**, sur dôme pleural *pl*. Nerfs numérotés 1, 8, 7, 6, 5. Veine sous-clav. et affluentes jugulaires : externe *ex*., interne *in*., antérieure *an*.. et vertébro-cervicale *ver*, rendue visible par le crochet et les ficelles après section de l'arc art. thyroïde inf. qui de ce côté ne donne pas l'art. du trapèze née plus bas. L'on voit bien l'art. cerv. prof. quitter l'intercost. sup. pour monter devant le premier nerf dorsal, le col costal, la 1re ap. transv. dorsale, derrière la 7e ap. transv. cerv. d'où arrive sa veine pour joindre la vertébrale, embrasser l'art. sous-clav., etc. La carotide et la jugul. tirées en dedans, découvrent la crosse lymphat. du canal thoracique où aboutissent les vaiss. prof. et superf. des territoires environnants.

Notes. — (a) On peut lier l'origine même de ce vaisseau en utilisant la partie supérieure de l'incision recommandée pour la carotide externe ; la portion verticale du grand hypoglosse qui embrasse le côté externe de l'artère occipitale, serait le point de repère. Donc, après avoir trouvé l'anse du nerf, il suffirait d'en disséquer le tronc, en remontant vers le crâne pour découvrir l'artère (v. 5, fig. 61).

(b) Après avoir incisé le splénius, il n'est pas absolument nécessaire de couper le petit complexus ; on peut, en effet, trouver l'artère, en la cherchant bien, à un doigt au-dessous et en arrière des rugosités *tangibles* du bord postérieur de l'apophyse mastoïde : la figure 61 vous le dit. Exceptionnellement, il arrive que l'artère occipitale reste plus superficielle que le petit complexus.

Il n'y a pas d'autre manière de lier l'occipitale à moins qu'on en cherche l'origine dans la région parotidienne, comme je l'ai dit dans la note (a), dans l'anse descendante du nerf grand hypoglosse repère. Car ce n'est plus l'artère occipitale mais seulement sa principale branche cutanée que l'on découvre sur la ligne demi-circulaire supérieure de l'os, entre la mastoïde et l'inion.

Quant aux difficultés que rencontrent quelquefois des élèves, elles sont du fait de ceux qui enseignent en oubliant de dire que le vaisseau monte d'abord *embrassé par l'hypoglosse*, qu'il s'applique ensuite au ventre postérieur du digastrique pour aller en arrière passer entre deux saillies osseuses où le doigt pénètre facilement, la mastoïde et la transverse atloïdienne, enfin que pour le découvrir au lieu d'élection, c'est-à-dire avant qu'il ait fourni sa principale collatérale, celle qui descend aux muscles de la nuque, il faut entamer ou couper les trois muscles : *sterno-mastoïdien*, *splénius* et *petit complexus* qui le couvrent.

(c) La veine occipitale recevant en ce point un gros rameau mastoïdien venant du sinus latéral, doit être ménagée autant que possible. — V. Tharsile Valette (*Mém. de méd. et chir. milit.*, 1852, IX) résumé par Chauvel (*Occipitale*, in *Dict. encyclop.*).

§ 4. ***Ligatures du tronc brachio-céphalique et des artères carotide primitive et sous-clavière près de leur origine.*** — Ces ligatures, difficiles, désastreuses[1] et exceptionnelles, peuvent se faire par le même procédé. Les vaisseaux qu'il s'agit de chercher sont profondément situés, au contact des plèvres dans le médiastin, environnés d'organes importants, nerfs, canal thoracique, etc., masqués par des veines qui deviennent énormes à chaque mouvement d'expiration (v. fig. 59 et 60). De plus, en cas de réussite apparente d'une difficile opération, il ne faut guère compter sur une solide oblitération définitive des deux bouts.

Pour arriver sur les vaisseaux, on est très gêné par le sternum (Chassaignac trouvait absurde de ne pas le réséquer), très gêné aussi par les embouchures des veines jugulaires et par les troncs veineux brachio-céphaliques que l'on ne peut écarter qu'en dehors et en bas. Le côté interne ou trachéal des artères est seul accessible ; encore faut-il éviter ou couper entre ligatures, les veines thyroïdiennes inférieures quelquefois énormes.

1. 16 ligatures du *tronc innominé*, 15 morts. Un seul malade auquel la carotide avait été liée en même temps a survécu dix ans.

13 ligatures de la première portion des sous-clavières, 13 morts.

6 ligatures simultanées des origines de la sous-clavière et de la carotide, 6 morts.

Tandis que 13 ligatures de la sous-clavière entre les scalènes ont donné 9 morts et 4 guérisons, — 254 ligatures de la sous-clavière en dehors des scalènes, 134 morts, 120 guérisons. (Voyez pour plus juste appréciation : Wyeth, *loc. cit.*).

Aujourd'hui, avec une asepsie parfaite, l'on traite avec de moins mauvais résultats les anévrysmes rapprochés de l'aorte par une, deux et même trois ligatures distantes en aval (carotide, sous-clavière ou axillaire et vertébrale.) C'est la méthode de Brasdor.

C'est donc *de dedans en dehors* qu'il faut aborder le tronc brachio-céphalique et l'origine des carotides et sous-clavières. Aussi le chirurgien peut-il se placer indifféremment du côté malade ou de l'autre côté. Dans l'extrémité supérieure de la plaie il trouvera facilement la carotide, grâce au point de repère fourni par le tubercule de la sixième vertèbre, accessible dans la partie culminante de l'incision, et pourra, en suivant ce vaisseau, descendre sur son origine, sur le tronc brachio-céphalique et sur la sous-clavière droite :

Du côté gauche, après avoir suivi de même la carotide en bas et l'avoir légèrement écartée en dehors, il pourra, avec le doigt, sentir et comprimer la sous-clavière au-dessous de la tête de la première côte.

Des deux côtés, la *trachée*, si facile à sentir, est le bon point de repère. Le tronc brachio-céphalique est appliqué en avant. Il se bifurque derrière l'articulation sterno-claviculaire, dont il est éloigné de l'épaisseur du tronc veineux droit que l'on réussit à maintenir en dehors toutes les fois qu'il ne reçoit pas une veine inextensible jugulaire antérieure ou thyroïdienne. Au besoin, on coupe celle-ci entre deux ligatures. Pour arriver à placer le fil sur le milieu du tronc brachio-céphalique à sa partie moyenne, à un doigt de son origine et de sa terminaison, il faut aussi abaisser notablement le tronc veineux innominé gauche et plonger derrière le sternum.

Tronc brachio-céphalique. — Le malade est placé et le chirurgien se place comme pour lier l'artère carotide droite.

Sur le muscle sterno-cléido-mastoïdien, à $0^{m},06$ au moins au-dessus de la clavicule, commencez une incision qui descende sur l'intervalle des chefs de ce muscle jusqu'à l'os et se recourbe alors horizontalement en dedans jusqu'au delà de la ligne médiane ; simulant une L à angle obtus. — Coupez le faisceau sternal du muscle près de ses insertions, sur la sonde ou sur l'os. Séparez-le du faisceau claviculaire et faites-le rejeter en dedans par l'aide qui écarte la lèvre interne; celle-ci d'anguleuse devient convexe. — Près de cette lèvre et de la *trachée* (point de repère), loin de la veine jugulaire, incisez, en un ou deux temps, sur la sonde insinuée de haut en bas sous leur bord externe, les muscles cléido-hyoïdien et sterno-thyroïdien. Donnez-les à l'aide qui déjà tient la peau et le faisceau coupé sterno-mastoïdien, afin qu'il les écarte en dedans avec son large rétracteur. Incisez pareillement ou plutôt, déchirez avec deux pinces un feuillet aponévrotique profond dans lequel sont des veines thyroïdiennes ; si vous ne pouvez faire écarter celles-ci facilement, coupez-les entre deux ligatures. — Plongez le doigt indicateur dans la partie culminante de l'incision et cherchez-y le

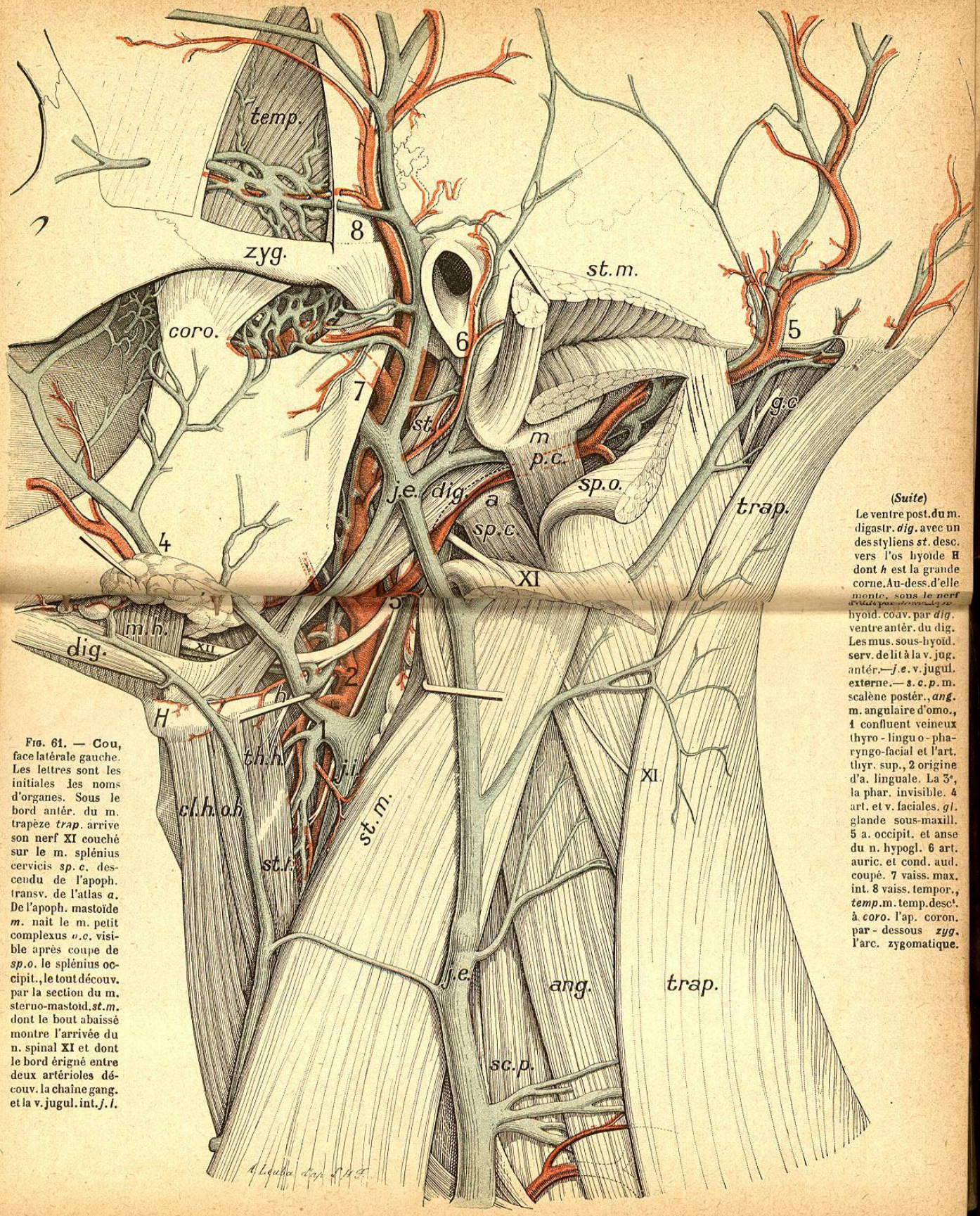

Fig. 61. — Cou, face latérale gauche. Les lettres sont les initiales des noms d'organes. Sous le bord antér. du m. trapèze *trap.* arrive son nerf XI couché sur le m. splénius cervicis *sp. c.* descendu de l'apoph. transv. de l'atlas *a.* De l'apoph. mastoïde *m.* nait le m. petit complexus *p.c.* visible après coupe de *sp.o.* le splénius occipit., le tout découv. par la section du m. sterno-mastoïd. *st.m.* dont le bout abaissé montre l'arrivée du n. spinal XI et dont le bord érigné entre deux artérioles découv. la chaîne gang. et la v. jugul. int. *j. l.*

(*Suite*)
Le ventre post. du m. digastr. *dig.* avec un des styliens *st.* desc. vers l'os hyoïde H dont *h* est la grande corne. Au-dess. d'elle monte, sous le nerf [illegible] hyoïd. couv. par *dig.* ventre antér. du dig. Les mus. sous-hyoïd. serv. de lit à la v. jug. antér. — *j.e.* v. jugul. externe. — *s.c.p.* m. scalène postér., *ang.* m. angulaire d'omo., 1 confluent veineux thyro-lingu o-pharyngo-facial et l'art. thyr. sup., 2 origine d'a. linguale. La 3ᵉ, la phar. invisible. 4 art. et v. faciales. *gl.* glande sous-maxill. 5 a. occipit. et anse du n. hypogl. 6 art. auric. et cond. aud. coupé. 7 vaiss. max. int. 8 vaiss. tempor., *temp.* m. temp. descᵗ. à *coro.* l'ap. coron. par-dessous *zyg.* l'arc. zygomatique.

tubercule carotidien et la carotide; puis descendez en suivant ce vaisseau aussi bien que possible. Rappelez-vous que le tronc brachio-céphalique est dans le thorax, en arrière et loin du sternum, *en avant et près de la trachée* qu'il touche et que révèle sa dureté. Avec le deuxième doigt de la main gauche introduit dans la plaie, si vous êtes placé du côté opéré (avec un écarteur tenu par un aide sûr dans le cas contraire), accrochez, tirez en dehors et en bas et protégez les gros troncs veineux, pendant que l'index de la même main cherche à isoler le tronc artériel et guide une longue pince qui en déchire, petit à petit, la gaine celluleuse, en l'attaquant par le côté interne. — Passez un porte-fil courbe de dehors en dedans, et liez, si vous le pouvez, à égale distance de l'origine et et de la terminaison du vaisseau, c'est-à-dire très profondément.

§ 5. ***Ligature de la mammaire interne.*** — Cette artère descend derrière les cartilages costaux qu'elle croise, et n'est accessible que dans leurs intervalles, c'est-à-dire à travers la peau, le grand pectoral, l'aponévrose qui continue le muscle intercostal externe, et enfin les fibres de l'intercostal interne. Elle chemine dans le tissu sous-pleural lâche et facile à déchirer; elle est accompagnée d'une veine principale située en dedans et facile à isoler; on la trouve à environ $0^m,01$ du bord externe du sternum, plus près si cet os est large, plus loin s'il est étroit.

Dans l'un des trois ou quatre premiers espaces intercostaux, faites une incision transversale de $0^m,04$ qui empiète sur le bord externe du sternum. Séparez les fibres du grand pectoral avec le bistouri et mettez à nu le bord sternal et l'aponévrose intercostale (**a**). Coupez cette aponévrose, coupez aussi les fibres plus ou moins rouges placées dessous, avec précaution (bistouri mousse ou boutonné (**b**). Tant que le doigt explorant le fond de la plaie, y sent de la résistance et des fibres, il n'y a pas de danger, on n'est pas encore sur la plèvre. — Enfin, dénudez avec deux pinces qui déchirent facilement le tissu cellulaire.

Notes. — (a) Il faut placer deux écarteurs pour élargir la plaie. Il est probable que, sur le vivant, une incision oblique serait préférable, car elle diviserait quelques faisceaux musculaires qui se rétracteraient immédiatement.

(b) Quand on opère dans cette région qui peut être, comme le ventre, brusquement soulevée par un effort respiratoire, la main qui tient le bistouri doit s'appuyer sur le malade, afin de suivre *forcément* tous les mouvements du plan sur lequel elle incise.

CHAPITRE II

LIGATURES DES ARTÈRES DU SYSTÈME AORTIQUE INFÉRIEUR

ARTICLE PREMIER

LIGATURE DE L'ARTÈRE PÉDIEUSE

Quand cette artère est normale, elle continue la tibiale antérieure. Celle-ci, au niveau du ligament annulaire, passe sous le muscle extenseur

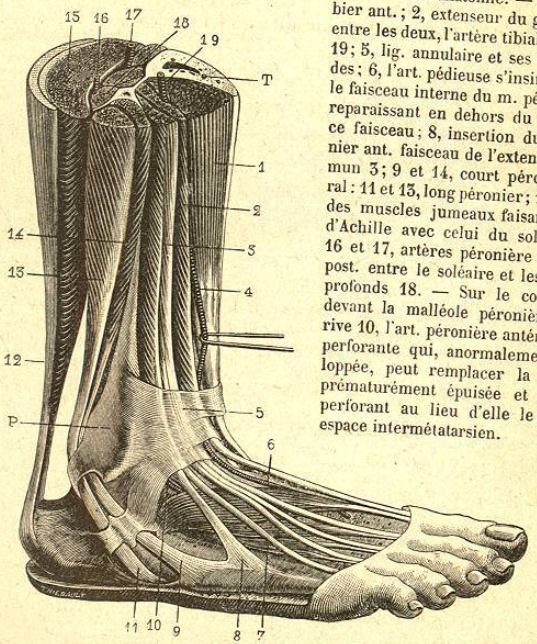

Fig. 62. — **Muscles et troncs artériels de la jambe et du dos du pied.** — Pour l'intelligence des articles suivants, revoyez d'abord cette anatomie. — 1, m. jambier ant.; 2, extenseur du gros orteil; entre les deux, l'artère tibiale ant. 4 et 19; 5, lig. annulaire et ses trois arcades; 6, l'art. pédieuse s'insinuant sous le faisceau interne du m. pédieux 7 et reparaissant en dehors du tendon de ce faisceau; 8, insertion du m. péronier ant. faisceau de l'extenseur commun 3; 9 et 14, court péronier latéral: 11 et 13, long péronier; 12, tendon des muscles jumeaux faisant tendon d'Achille avec celui du soléaire 15; 16 et 17, artères péronière et tibiale post. entre le soléaire et les trois m. profonds 18. — Sur le cou-de-pied devant la malléole péronière P, arrive 10, l'art. péronière antérieure ou perforante qui, anormalement développée, peut remplacer la pédieuse prématurément épuisée et finir en perforant au lieu d'elle le premier espace intermétatarsien.

du gros orteil, et reparaît en dehors du tendon de ce muscle avec le nom de pédieuse, couverte seulement par les téguments du cou-de-pied. Bientôt, le faisceau interne du pédieux l'aborde, la couvre et la croise, la