tubercule carotidien et la carotide; puis descendez en suivant ce vaisseau aussi bien que possible. Rappelez-vous que le tronc brachio-céphalique est dans le thorax, en arrière et loin du sternum, *en avant et près de la trachée* qu'il touche et que révèle sa dureté. Avec le deuxième doigt de la main gauche introduit dans la plaie, si vous êtes placé du côté opéré (avec un écarteur tenu par un aide sûr dans le cas contraire), accrochez, tirez en dehors et en bas et protégez les gros troncs veineux, pendant que l'index de la même main cherche à isoler le tronc artériel et guide une longue pince qui en déchire, petit à petit, la gaine celluleuse, en l'attaquant par le côté interne. — Passez un porte-fil courbe de dehors en dedans, et liez, si vous le pouvez, à égale distance de l'origine et et de la terminaison du vaisseau, c'est-à-dire très profondément.

§ 5. ***Ligature de la mammaire interne.*** — Cette artère descend derrière les cartilages costaux qu'elle croise, et n'est accessible que dans leurs intervalles, c'est-à-dire à travers la peau, le grand pectoral, l'aponévrose qui continue le muscle intercostal externe, et enfin les fibres de l'intercostal interne. Elle chemine dans le tissu sous-pleural lâche et facile à déchirer; elle est accompagnée d'une veine principale située en dedans et facile à isoler; on la trouve à environ $0^m,01$ du bord externe du sternum, plus près si cet os est large, plus loin s'il est étroit.

Dans l'un des trois ou quatre premiers espaces intercostaux, faites une incision transversale de $0^m,04$ qui empiète sur le bord externe du sternum. Séparez les fibres du grand pectoral avec le bistouri et mettez à nu le bord sternal et l'aponévrose intercostale (**a**). Coupez cette aponévrose, coupez aussi les fibres plus ou moins rouges placées dessous, avec précaution (bistouri mousse ou boutonné (**b**). Tant que le doigt explorant le fond de la plaie, y sent de la résistance et des fibres, il n'y a pas de danger, on n'est pas encore sur la plèvre. — Enfin, dénudez avec deux pinces qui déchirent facilement le tissu cellulaire.

Notes. — (a) Il faut placer deux écarteurs pour élargir la plaie. Il est probable que, sur le vivant, une incision oblique serait préférable, car elle diviserait quelques faisceaux musculaires qui se rétracteraient immédiatement.

(b) Quand on opère dans cette région qui peut être, comme le ventre, brusquement soulevée par un effort respiratoire, la main qui tient le bistouri doit s'appuyer sur le malade, afin de suivre *forcément* tous les mouvements du plan sur lequel elle incise.

CHAPITRE II

LIGATURES DES ARTÈRES DU SYSTÈME AORTIQUE INFÉRIEUR

ARTICLE PREMIER

LIGATURE DE L'ARTÈRE PÉDIEUSE

Quand cette artère est normale, elle continue la tibiale antérieure. Celle-ci, au niveau du ligament annulaire, passe sous le muscle extenseur

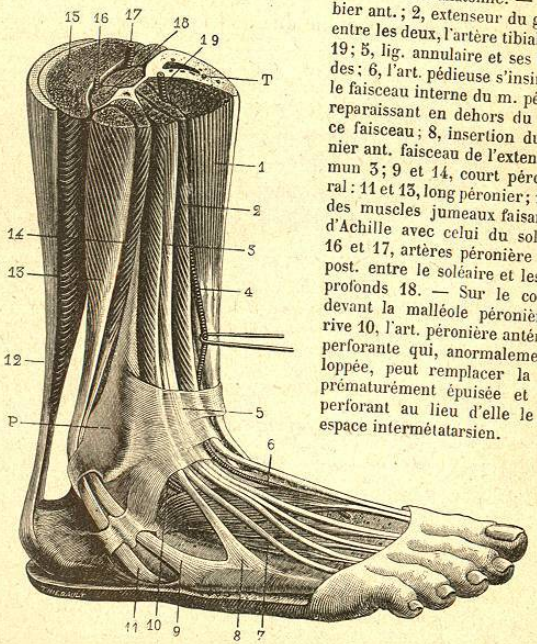

Fig. 62. — **Muscles et troncs artériels de la jambe et du dos du pied.** — Pour l'intelligence des articles suivants, revoyez d'abord cette anatomie. — 1, m. jambier ant.; 2, extenseur du gros orteil; entre les deux, l'artère tibiale ant. 4 et 19; 5, lig. annulaire et ses trois arcades; 6, l'art. pédieuse s'insinuant sous le faisceau interne du m. pédieux 7 et reparaissant en dehors du tendon de ce faisceau; 8, insertion du m. péronier ant. faisceau de l'extenseur commun 3; 9 et 14, court péronier latéral: 11 et 13, long péronier; 12, tendon des muscles jumeaux faisant tendon d'Achille avec celui du soléaire 15; 16 et 17, artères péronière et tibiale post. entre le soléaire et les trois m. profonds 18. — Sur le cou-de-pied devant la malléole péronière P, arrive 10, l'art. péronière antérieure ou perforante qui, anormalement développée, peut remplacer la pédieuse prématurément épuisée et finir en perforant au lieu d'elle le premier espace intermétatarsien.

du gros orteil, et reparaît en dehors du tendon de ce muscle avec le nom de pédieuse, couverte seulement par les téguments du cou-de-pied. Bientôt, le faisceau interne du pédieux l'aborde, la couvre et la croise, la

laissant reparaître en dehors de son tendon, au moment où elle se termine en perforant l'origine du premier muscle interosseux dorsal, afin de gagner la plante du pied (fig. 62). Donc le vaisseau est accessible (beaucoup trop à l'herminette des charpentiers) : soit sur le dos du tarse, *en dedans* du premier faisceau du pédieux, soit dans l'extrémité postérieure du premier espace intermétatarsien, *en dehors* du tendon de ce même faisceau. En ce point-ci, l'on est sûr de rencontrer l'artère, qu'elle soit *normale ou anormale*. Dans ce dernier cas qui est fréquent, l'artère fait suite généralement à l'interosseuse ou perforante péronière et s'avance sous le corps du pédieux, de dehors en dedans. En cas d'anomalie, la place ordinaire de l'artère pédieuse est toujours occupée par deux veines flanquant une artériole qui finit la tibiale antérieure épuisée.

On n'arrive sur l'artère pédieuse qu'en divisant ou déchirant plusieurs feuillets aponévrotiques résistants et en écartant quelques filets nerveux.

Opération. — Malade couché sur le dos, jambe étendue. L'opérateur, placé en dehors, cherche du doigt l'extrémité postérieure dé-

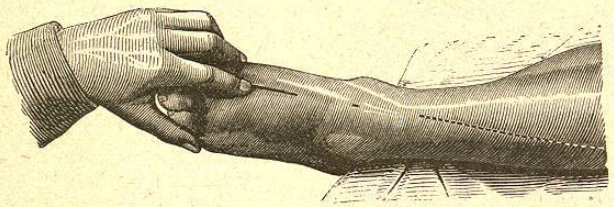

Fig. 63. — **Ligature de l'art. pédieuse.** — L'indicateur gauche a trouvé l'extrémité postérieure du premier espace intermétatarsien et s'y enfonce. L'incision va en partir et se diriger vers le milieu de l'espace intermalléolaire marqué en regardant bien en face. Elle côtoie de loin ($0^m,01$) le tendon de l'extenseur propre dont on voit le relief.

pressible du premier espace intermétatarsien (fig. 63) ; il trace une ligne de ce point vers le milieu du cou-de-pied regardé en face.

Sur la ligne indiquée, partant de l'extrémité postérieure du premier espace intermétatarsien (ou s'y terminant, suivant le côté), faites sur le tarse une incision de $0^m,04$, parallèle au tendon visible du long extenseur du gros orteil, mais à distance de ce tendon, à $0^m,01$ en dehors. En coupant le tissu cellulaire, évitez les veines superficielles et les nerfs. Cherchez, dans la partie postérieure de la plaie, à voir ou à sentir le faisceau interne, rouge, du muscle pédieux; incisez l'aponévrose dessus et reconnaissez les fibres de ce muscle (a). — Son bord interne étant légèrement écarté en dehors

vous laissera voir l'artère entre ses deux veines. Si vous ne trouvez qu'une artériole, cherchez dans l'extrémité métatarsienne de la plaie, mais, cette fois, en dehors du tendon pédieux : l'artère anormale y vient plonger presque certainement.

Note. — (a) L'incision indiquée répond à la jonction des fibres musculaires rouges et du tendon ; on cherche et l'on trouve donc celles-là dans l'extrémité postérieure de la plaie, celui-ci dans l'extrémité antérieure.

L'incision est à deux fins et peut servir pour lier l'artère normale ou anormale.

ARTICLE II

LIGATURES DE L'ARTÈRE TIBIALE ANTÉRIEURE

Cette artère, accompagnée de deux veines et d'un petit nerf placé devant, longe le côté externe du muscle jambier antérieur, son acolyte. En haut, elle est tout au fond de l'unique interstice de la région jambière antérieure (fig. 70) ; en bas, dans le plus interne des deux interstices, entre le muscle jambier et le muscle extenseur propre du gros orteil (fig. 67). En haut, le muscle jambier est *très large* et l'extenseur des orteils *très étroit*; l'interstice de l'artère est donc très loin de la crête du tibia. Une forte *cloison aponévrotique* servant aux insertions musculaires sépare le muscle extenseur commun du long péronier latéral; si l'on se guide exclusivement sur la dépression longitudinale qu'on peut sentir, même à travers la peau, à peu près sur le trajet de l'artère, on pénètre immédiatement en avant de cette cloison, entre elle et le muscle extenseur commun dont on est par suite obligé de déchirer les insertions pour arriver en dedans sur les vaisseaux. Autrefois, S. Cooper, d'après Bell, recommandait de suivre cette mauvaise voie, sans doute à cause de la difficulté qu'il y a de trouver d'emblée le bon et commode interstice.

Venue d'arrière par perforation du ligament interosseux et longtemps profonde devant ce ligament, la tibiale antérieure l'est moins vers le cou-de-pied, où elle passe au milieu de l'espace intermalléolaire. Pour viser ce milieu, on se place *en face*, devant le membre, un doigt sur chaque malléole, et l'on fait une marque qui doit répondre au *bord externe du tendon du jambier antérieur*, facile à sentir et à voir, surtout à l'aide de mouvements provoqués.

Sachant trouver l'artère tibiale antérieure à la partie supérieure et à la partie inférieure, c'est un jeu de la découvrir au milieu de la jambe.

Je n'ai donc que deux opérations à décrire : 1° la ligature au-dessus du ligament annulaire; 2° la ligature à la partie supérieure.

Pour tracer la *ligne d'opération*, prenez la tête du péroné entre le pouce et l'index, sentez la *dépression* qui est en avant, entre

cette tête et le tubercule du fascia lata ou de Gerdy (*p* et *t*, fig. 64 et 65)[1]. De cette *dépression antéperonière*, tirez une ligne droite qui aboutisse au milieu du cou-de-pied regardé en face, en dehors de la saillie sensible et visible du tendon jambier antérieur.

Le malade est couché sur le dos, la jambe allongée et tournée en dedans par l'aide qui tient le pied, prêt à le fléchir au besoin. — L'opérateur se place en dehors du membre.

§ 1. ***Au-dessus du ligament annulaire.*** — Sur la ligne indiquée, commençant ou finissant (suivant le côté) à deux doigts au-dessus de l'articulation, faites en deux temps, d'abord à la *peau*, puis hardiment à l'*aponévrose* , une incision qui remonte à $0^m,06$ plus haut. — Soulevez avec la sonde cannelée la lèvre interne de l'aponévrose, insinuez dessous l'index gauche et portez-le sentir la

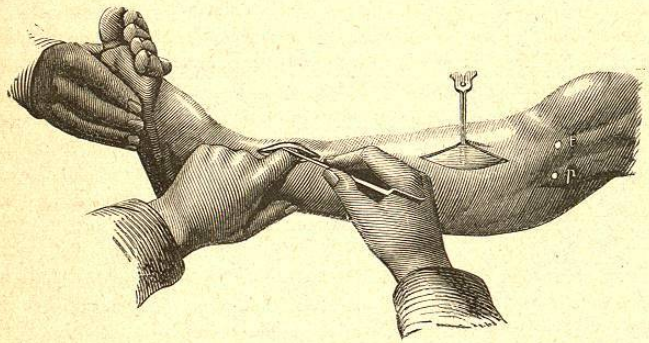

Fig. 64. — **Ligature de l'art. tibiale antérieure** (*à la partie inférieure*). — Un aide tient le pied et le fléchit. L'opérateur a soulevé la lèvre interne de l'aponévrose avec la sonde pour lui permettre de glisser son doigt dessous et d'aller à la crête du tibia. Après s'être assuré qu'il n'a rien refoulé, il ramènera son index gauche en dehors et laissera s'échapper en dedans un seul tendon, celui du jambier antérieur. On voit, à la partie supérieure, une sonde cannelée glissée en travers sous l'aponévrose jambière; son bec a été arrêté par la *cloison* qui sépare le long péronier de l'extenseur commun. En coupant sur la sonde on sera donc assuré de croiser l'interstice au fond duquel est l'artère.

crête tibiale (fig. 64) sans rien refouler (**a**). Alors, ramenant doucement le doigt en dehors, accrochez légèrement tous les tendons :

1. Prendre ce tubercule comme point de départ de la ligne d'opération, c'est oublier la grande largeur du muscle jambier antérieur et s'exposer à tomber sur ce muscle beaucoup trop en dedans de l'interstice cherché (faute très commune).

laissez-en échapper en dedans un seu et ne bougez plus (**b**). Vous êtes dans le bon interstice, ouvrez-le de *bas en haut* avec la sonde cannelée. Le pied étant alors fléchi, les bords de la plaie obéissent facilement à deux écarteurs. — En dedans, accolée à la face externe du tibia et des dernières fibres du jambier, vous trouvez l'artère entre ses deux veines. Le faisceau vasculaire est peu profond, mais très mobile; aussi faut-il le fixer en pinçant la gaine celluleuse pour pouvoir isoler l'artère avec la sonde (**c**).

Notes. — (**a**) Assurez-vous sans déposer le bistouri, en tâtant avec un doigt de la main droite, porté sans danger en dedans sur la peau, que le tendon du jambier n'a pas eté refoulé, poussé, par le doigt gauche vers la crête du tibia.

Je suis bien plus sûr de mon doigt que de la sonde. Cependant celle-ci, plus facile à tenir propre, peut le remplacer pour accrocher et attirer d'abord en dehors tous les tendons, et ensuite n'en laisser qu'un seul s'échapper et retourner en dedans. Toujours le contrôle d'un doigt de l'autre main, tâtant à l'extérieur de la plaie, à travers sa lèvre interne, est indispensable.

(**b**) Le tendon de l'extenseur propre du gros orteil glisse et s'échappe facilement avec celui du jambier; il faut y prendre garde.

(**c**) On opère ainsi pour lier l'artère dans toute la moitié inférieure de la jambe et même à la **partie moyenne**.

§ 2. ***A la partie supérieure de la jambe*** (**a**). — Sur la ligne indiquée, faites une incision de $0^m,08$ (minimum) à la peau et au tissu cellulaire, jusqu'à l'aponévrose *exclusivement*. — Les deux lèvres de la plaie étant écartées, près de l'interne ponctionnez l'aponévrose pour introduire la sonde dessous et en travers, de dedans en dehors, jusqu'à ce que vous éprouviez la résistance de la cloison aponévrotique (**b**) (Voy. fig. 64 et 65). Incisez l'aponévrose en travers sur la sonde : vous allez croiser sûrement le bon interstice et ne pas dépasser le mauvais (**c**). Explorez cette incision avec le doigt gauche ou le bec de la sonde suivi de l'œil (fig. 65). Vous heurterez, à l'extrémité externe de votre incision, la cloison fibreuse : à quelques millimètres en dedans, par conséquent extrêmement loin de la crête tibiale, vous verrez un interstice qu'entr'ouvrira attentivement le bec de la sonde (v. plus loin fig. 70). Vous pourrez utiliser pour votre recherche la mobilité des fibres de l'extenseur commun provoquée par la flexion répétée du petit orteil.

Au-dessus et au-dessous de l'incision transversale, coupez l'aponévrose en long, sur le bon interstice trouvé. Ouvrez cet interstice délicatement avec le doigt, *de bas en haut*, après avoir fait fléchir le pied (**d**). Vous rencontrerez quelquefois un peu de graisse, sou-

vent de petits vaisseaux visibles témoignant que vous êtes dans le bon chemin, toujours le nerf isolé et petit, puis au fond, l'artère et ses deux veines. — Pour dénuder et charger le vaisseau, un aide,

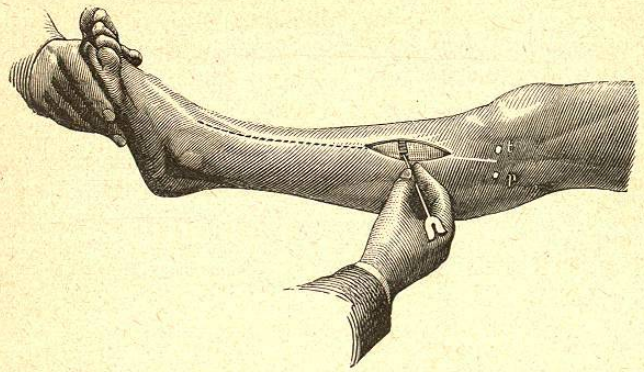

Fig. 65. — **Ligature de l'art. tibiale antérieure** (*partie supérieure*). — Après la section de la peau, il a été fait à l'aponévrose, sur la sonde, une incision transversale (v. fig. 64). — La sonde reprise de la main droite et suivie de l'œil (ainsi que du doigt gauche qui intervient de temps en temps), explore celle-ci de dedans en dehors et, loin de la crête tibiale, s'arrête sur le premier interstice, facile à ouvrir et dépourvu de cloison aponévrotique; ou bien va au second, au mauvais, reconnaître la cloison qui vibre sous l'instrument, pour revenir ensuite au bon, au premier, à quelques millimètres en dedans.

à défaut de larges écarteurs, enfoncerait sur le cadavre ses pouces fléchis, profondément dans les extrémités de la plaie pour la faire bayer largement jusqu'au fond et donner ainsi accès à la lumière et aux instruments.

Un porte-fil à petite courbure est indispensable; encore ne peut-on l'engager que très *obliquement* sous le vaisseau.

Notes. — (a) Cette opération est d'autant plus difficile qu'on la fait plus haut. Donc l'incision sera faite le plus bas possible et son extrémité supérieure restera toujours à trois doigts *au moins* au-dessous de l'articulation. C'est surtout pour lier à cette hauteur, c'est-à-dire au-dessus du milieu de la jambe, qu'il faut diriger l'incision vers la dépression anté-péronière et non vers le tubercule de Gerdy. En se fiant à ce dernier repère qui indique bien la direction de l'artère mais pas celle de l'interstice, on tombe, à moins d'une maigreur extrême, en plein sur le muscle jambier, beaucoup trop en dedans.

(b) Cette cloison aponévrotique, vrai tendon originel, sépare l'extenseur commun des péroniers. Sa résistance se fait sentir au bec de la sonde, quels que soient les tâtonnements qu'on impose à l'instrument. Ces tâtonnements sont utiles, car quelques fibres de l'aponévrose superficielle peuvent arrêter l'instrument avant qu'il soit suffisamment enfoncé. Il faut cependant pousser avec douceur.

(c) Un opérateur exercé peut se permettre d'inciser d'emblée l'aponévrose en long sur a ligne dépressible. On tombe ainsi généralement *au voisinage* du bon interstice.

La recherche méthodique et sûre que je ne conseillais qu'avec timidité dans la première édition de cet ouvrage est décidément préférable. J'ai vu maints réfractaires se repentir d'avoir voulu faire le malin.

En effet, quand on cherche à lier l'artère tibiale par le procédé classique, on coupe d'abord l'aponévrose en long, et *ensuite en travers*, car les lèvres ne s'écarteraient pas suffisamment sans ce débridement. En commençant par l'incision longitudinale, on risque de manquer l'interstice ordinairement invisible; au contraire, l'incision transversale faite la première le rencontre certainement, puisqu'elle le croise : elle permet de le reconnaître et de fendre ensuite l'aponévrose juste dessus.

(d) Comme la section transversale de l'aponévrose, la flexion du pied a pour but de permettre l'écartement des parois de l'auge profonde au fond de laquelle est l'artère. Cet écartement ne peut s'obtenir suffisant, qu'en faisant mettre, sur le cadavre, les deux pouces de l'aide comme il est indiqué, ou mieux en se servant des larges bouts de mes écarteurs qui sont coudés à angle droit et dans ce cas particulier, sont placés et agissent comme des écarteurs de commissure labiale.

ARTICLE III

LIGATURES DES ARTÈRES POSTÉRIEURES DE LA JAMBE

Les artères tibiale postérieure et péronière, flanquées de veines volumineuses, sont appliquées par une aponévrose derrière la couche profonde des muscles de la jambe. Le gros nerf tibial postérieur est situé entre les deux faisceaux vasculaires et sur le même plan (fig. 66 et suiv.).

L'*artère péronière*, généralement la moins volumineuse, disparaît ordinairement en pénétrant dans le muscle sous-jacent (fléchisseur du gros orteil), et, par conséquent, ne doit être cherchée que dans le mollet.

Au contraire, l'*artère tibiale postérieure*, sans diminuer notablement de volume, car elle est mère des plantaires, descend et passe derrière la malléole interne, avec le nerf homonyme qui s'en est rapproché pour aller à la plante du pied. A ce niveau de la malléole, l'artère est en rapport, non plus avec les muscles profonds, mais avec leurs tendons. Pareillement, la couche musculaire superficielle si épaisse et si large qui la recouvrait au niveau du mollet, n'est plus représentée que par le tendon d'Achille. Par conséquent, au voisinage du talon, l'artère tibiale postérieure, simplement masquée par les deux aponévroses superficielle et profonde, est devenue facilement accessible (fig. 66 et 68).

Les deux artères postérieures de la jambe sont accompagnées chacune par deux veines anastomosées, souvent énormes et fort gênantes pour la dénudation. Souvent aussi, en incisant le muscle soléaire, on rencontre des veines intra-musculaires qui inondent la plaie de sang.

Rien n'est plus facile, sur le cadavre, que de découvrir les vaisseaux qui nous occupent; il suffit de fendre les muscles du mollet sur la ligne médiane. On arrive sur le gros nerf tibial postérieur aux côtés duquel sont les faisceaux vasculaires. Arnott et Guthrie recommandent cette voie.