peu de *graisse*, le *nerf*, beaucoup de *graisse*, la *veine* adhérente, mais laissant abordable le côté interne de l'artère (fig. 72).

(b) Jobert cherchait l'artère poplitée en passant, sur le côté interne du fémur, entre le demi-membraneux et le grand adducteur; Marchal de Calvi, en décollant le jumeau interne de la partie interne du tibia. Ce sont des possibilités difficiles.

ARTICLE V

LIGATURES DE L'ARTÈRE FÉMORALE

L'artère fémorale sort du ventre sous le milieu de l'arcade crurale (un peu en dedans de ce milieu). Elle est d'abord sous-aponévrotique, dans le triangle de Scarpa; puis le *muscle couturier* l'aborde en dehors et bientôt la recouvre complètement.

Cette artère parcourt la grande gouttière visible et sensible que forment, d'une part, le plan des adducteurs, d'autre part, en dehors, la saillie cylindrique du psoas en haut, du vaste interne plus bas.

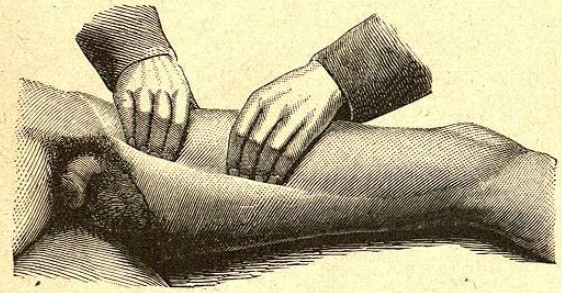

Fig. 74. — **Ligatures de l'art. fémorale.** — Le membre est étendu, légèrement renversé en dehors. Les deux mains explorent la face antérieure de la cuisse, y cherchent la grande gouttière que forment le plan des adducteurs et le cylindre fémoro-tricipital; les doigts s'y enfoncent et la parcourent de haut en bas et de bas en haut. Il serait bon aussi de voir la veine saphène, si elle se laissait facilement dilater.

L'artère perce le plan des adducteurs, son lit, pour passer derrière le jarret à quatre doigts au-dessus du condyle interne du fémur. Avant de perforer ainsi le troisième adducteur, elle est logée dans la gouttière anguleuse, angle dièdre, formée par ce muscle et le vaste interne. Cette gouttière est étroite; sa lèvre interne (tendon de l'adducteur) est facile à sentir dans l'abduction qui la tend. C'est en réalité un canal prismatique triangulaire (*canal de Hunter*), car une aponévrose de recouvrement, attachée aux deux lèvres de cette gouttière, est étendue comme une bandelette large d'un doigt, au-devant des vaisseaux, depuis l'anneau de l'adducteur jusqu'à environ $0^m,10$ plus haut, où elle cesse d'être formée

de fibres résistantes. Devenue insensiblement celluleuse, elle se continue en haut avec la paroi antérieure de la gaine des vaisseaux dont elle n'est en réalité que la partie terminale inférieure, comme le fascia cribriformis en est la partie initiale supérieure.

L'artère *fémorale primitive*, d'autres disent *commune*, après avoir

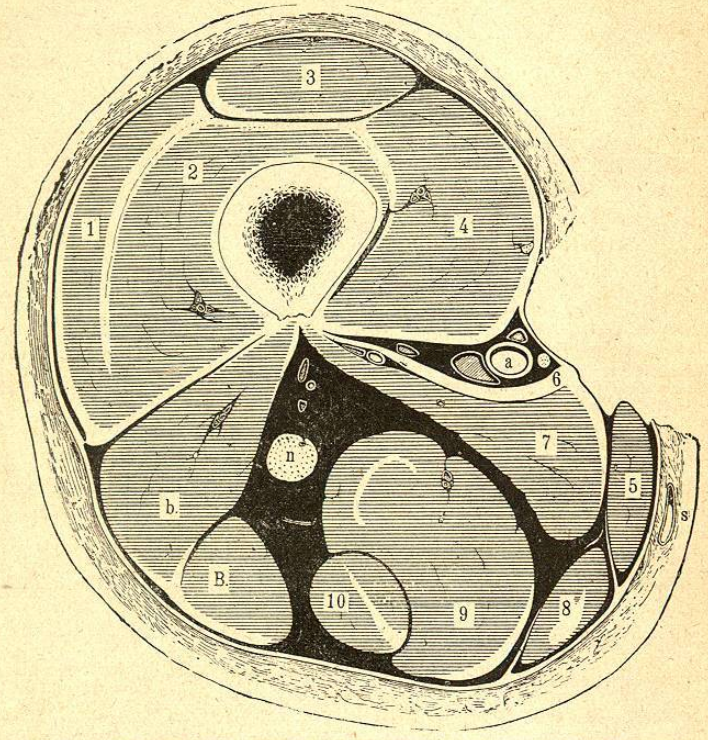

Fig. 75. — **Tranche supérieure d'une coupe de la cuisse droite dans la région du canal de Hunter incisée pour la ligature de l'artère.** — La jambe étant dans la flexion et la cuisse dans l'abduction, cette attitude laisse tomber les muscles fléchisseurs de la jambe (couturier, demi-membraneux, etc. **5, 8, 9, 10**) et fait saillir en dedans les adducteurs **6** et **7**.

Devant et autour du fémur : **1**, vaste externe enveloppé de son tendon initial, ayant son terminal à sa face profonde, adjacent à celui du crural **2** comme celui de **3** droit antérieur et de **4** vaste interne. Ce muscle-ci naît, comme le vaste externe, d'une lame tendineuse enveloppante insérée à la ligne âpre. — A ce niveau le moyen adducteur finit; son bord interne **6** soudé au tendon terminal du grand **7**, forme lèvre interne tendue à la gouttière artérielle. De **6** vers **4**, l'aponévrose couvre le n. saphène, une veinule collatérale, l'artère **a** et profondément la veine. Près de la ligne âpre sont les terminaisons des vaisseaux fémoraux profonds; **n** est le nerf sciatique dans la graisse; **b** le court, **B** le long chef du biceps; **10** le demi-tendineux dans **9** le demi-membraneux; **8** le grêle interne; enfin **5** le couturier tombé avec la veine saphène interne **s**.

fourni quelques artérioles, se bifurque dans les six premiers centimètres de son trajet crural : l'*artère fémorale profonde* qui nourrit la cuisse, est externe relativement à l'*artère superficielle* ou fémorale proprement dite, particulièrement destinée au genou, à la jambe et au pied.

Dans le canal de Hunter (fig. 76 et 77) naît ordinairement la *grande anastomotique* dont le rameau superficiel sort en avant, à travers la paroi

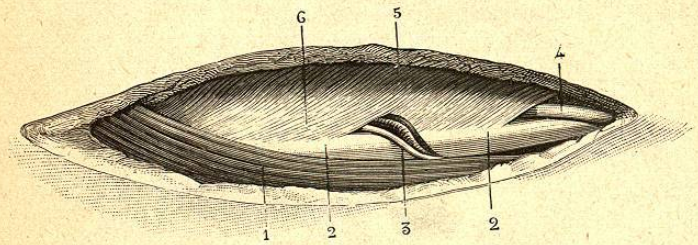

Fig. 76. — **Paroi antérieure du canal de Hunter**, côté gauche, découverte et disséquée. — 1, muscle couturier tombé en dedans; 2, 2, corde tendineuse des adducteurs; 3, un nerf accessoire du saphène et les rameaux superficiels des vaisseaux anastomotiques; 4, le nerf saphène interne sortant du canal; 5, le muscle vaste interne; 6, l'aponévrose de recouvrement ou paroi antérieure du canal, cachant l'artère fémorale. — Si vous tirez trop à vous la lèvre externe de la peau vous découvrez trop le vaste externe 5 et risquez d'y porter le bistouri; si vous faites récliner trop le couturier, vous vous exposez à fouiller le creux poplité.

antérieure de ce canal, comme le *nerf saphène*, tantôt avec ce nerf, tantôt avec son accessoire.

La *veine fémorale*, au niveau de l'arcade crurale, est en dedans de l'artère; en descendant, elle se porte de plus en plus en arrière. Dans le canal de Hunter, je l'ai toujours vue sous l'artère qui est cependant recouverte ordinairement par un *canal veineux collatéral* de volume variable.

On peut lier l'artère fémorale en trois points principaux : 1° *à la base du triangle de Scarpa*, dans le premier quart du membre; 2° à la pointe de ce triangle, c'est-à-dire *au-dessus du milieu de la cuisse*, dans son deuxième quart, (ligature dite à la partie moyenne de l'artère); et 3° au-dessous du milieu de la cuisse, *dans le canal de Hunter*, au-dessus de l'anneau, dans le troisième quart.

Quant au quart inférieur de la cuisse que l'on couvre en mettant les quatre doigts en travers, immédiatement au-dessus du condyle interne, on n'y saurait toucher que pour chercher d'une manière incommode l'artère poplitée, qui ne peut être facilement découverte que par une incision médiane postérieure.

Ligne d'opération. — Cherchez les épines du pubis en embras-

sant le pénil entre le pouce et l'index gauches[1]; marquez bien celle du côté à opérer. Marquez aussi l'épine iliaque antéro-supérieure et déterminez le milieu de l'arcade crurale ainsi limitée. De ce point, de ce milieu marqué, tirez une droite aboutissant en bas *derrière* le condyle interne, pas en dedans, *derrière*.

Assurez-vous que cette ligne coïncide avec la gouttière antérieure sensible aux doigts et souvent à l'œil, grâce aux reliefs musculaires.

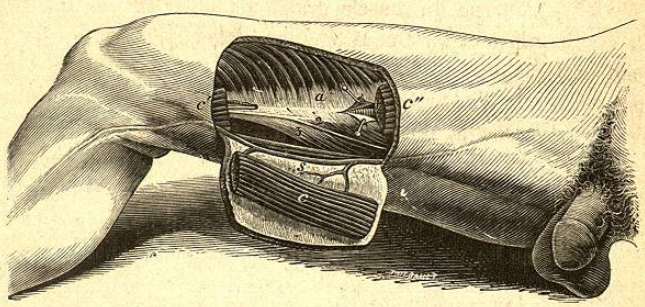

Fig. 77. — **Le canal de Hunter.** — Un lambeau comprenant la peau et le couturier (*c*) a été taillé et réfléchi pour montrer le canal; (*s*) veine saphène longeant le m. droit interne; *c'* et *c''*, bouts du couturier coupé; *a*, m. vaste interne, l'aponévrose tendineuse qui recouvre ses fibres; 3, tendon du 3e adducteur; 2, deuxième adducteur et sa mince corde tendineuse qui, réunie au tendon du troisième, vibre sous le doigt; près de *c''*, ouverture épinglée pour montrer l'artère; près de *c'*, issue du nerf.

§ 1. ***Dans le canal de Hunter*** (**a**). — Le malade est couché sur le dos; la cuisse étendue, pointe du pied en dehors, repose d'abord sur sa face postéro-externe. Tout à l'heure la jambe devra être fléchie et la cuisse portée en abduction : donc, pour détruire la rigidité cadavérique, n'oubliez pas d'*assouplir le membre* avant de commencer. — Le chirurgien se place en dehors, s'approche et baisse la tête pour bien voir la face interne de la cuisse.

Sur la ligne indiquée, à quatre doigts au-dessus du condyle interne, commencez ou terminez (suivant le côté) une incision qui remonte à 0m,08 plus haut. Coupez la peau et le tissu cellulaire, évitant les veines qui pourraient se présenter. Coupez ensuite

1. Beaucoup d'élèves, touchant le pénil avec un seul doigt et rencontrant toujours un fond osseux, se croient d'emblée sur l'épine du pubis, alors qu'ils sont toujours trop près de la symphyse. Il faut écarter le pouce et l'index d'environ 8 centimètres et les porter de chaque côté du pénil : en appuyant et cherchant à rapprocher ces doigts, on sent très bien les deux épines du pubis.

l'aponévrose pour mettre à nu le *muscle couturier* (1er repère), que vous reconnaissez à la direction de ses fibres (b). Avec la sonde, isolez le bord antérieur de ce muscle, et rejetez-le en bas.

Mettez alors l'indicateur gauche dans le fond de la plaie pour y percevoir ce qui va se produire pendant que votre main droite, qui a saisi le genou et fléchi la jambe, écarte la cuisse pour *tendre* les muscles adducteurs. Cette *manœuvre indispensable* rend très sensible le bord interne du muscle grand adducteur (2e repère), dont une partie *mince* et fortement tendue résiste et peut *vibrer* sous le doigt explorateur. — Immédiatement en dehors de cette corde, vous pouvez sentir l'artère, surtout en haut, à travers la paroi antérieure *dépressible* du canal de Hunter. — Faites écarter les lèvres de la plaie ; déchirez bien le tissu cellulaire plus ou moins graisseux qui masque cette paroi fibreuse. Cherchez le nerf saphène tout en bas et par son orifice de sortie, par celui de son accessoire, ou, si vous ne les voyez pas, par un trou artificiel, glissez la sonde

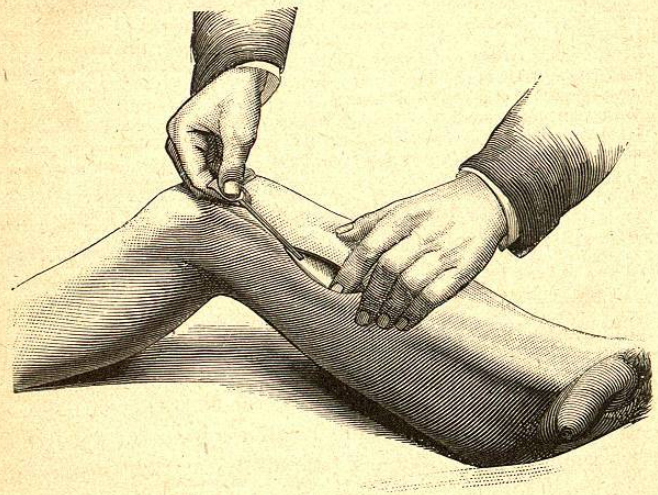

Fig. 78. — **Ligature de l'art. fémorale dans le canal de Hunter.** — La jambe a été fléchie, la cuisse portée en dehors, la main gauche a l'index sur la corde tendineuse. Immédiatement en dehors, par le trou du nerf saphène, la sonde est glissée sous l'aponévrose de recouvrement.

sous l'aponévrose de recouvrement (fig. 78). Glissez-la *très près, en dehors* et *le long* de la corde tendineuse toujours tendue par

l'abduction permanente de la cuisse, et que votre doigt n'a pas abandonnée (c). Assurez-vous que l'aponévrose seule est soulevée ; coupez-la ; débarrassez l'artère du canal ou des canaux veineux et du nerf placés devant ; c'est plus facile au-dessus du milieu de la plaie. Dénudez avec soin ; la grosse veine est derrière. Vu la profondeur, un porte-fil courbe est indispensable.

Notes. — (a) L'opérateur va diviser ou écarter : la *peau*, l'*aponévrose*, le *muscle couturier*, un voile de *tissu cellulaire* graisseux, la *paroi antérieure du canal.*

(b) Si, oubliant de faire aboutir la ligne d'opération *derrière* le condyle interne, de s'approcher du membre et de baisser la tête, on incisait trop en avant, on tomberait sur le muscle vaste interne à fibres obliques en bas et en dehors : il faudrait se porter en arrière jusque sur le couturier à fibres obliques en bas et en dedans.

Je conseille de ne porter la cuisse dans l'abduction qu'après l'accomplissement de l'incision cutanée, la découverte, la reconnaissance et la mobilisation du couturier, d'accord avec la Société de chirurgie, puisque personne ne m'y a contredit (1878). C'est pour moi le meilleur moyen de *ne pas manquer le couturier* et ensuite de reconnaître la corde que la main droite en écartant le genou tend et soulève sous le doigt gauche qui la guette.

(c) Cette corde tendineuse n'est pas précisément le bord interne du muscle grand adducteur ; elle dépend plutôt du moyen adducteur (voy. fig. 77, 2). Elle est débordée en dedans par des fibres musculaires du grand adducteur, revêtues d'une aponévrose-tendon qui peut en imposer *aux yeux* et que les élèves incisent souvent. Il faut donc couper en dehors de la corde qui vibre, mais très près en dehors pour ne pas entrer dans le muscle vaste interne, faute bien plus souvent commise encore. (*Près de* veut dire à 2 millimètres en dehors.)

En se laissant guider par les yeux, on est tenté, quand on ne voit pas le nerf saphène qui sort à des hauteurs variables, d'inciser n'importe où, car le vaste interne, l'artère et l'adducteur sont masqués par des fibres blanches. Le doigt seul qui sent la corde et, immédiatement en dehors, la gouttière de l'artère, corde et gouttière très marquées pendant l'abduction du membre, permet de ne pas se tromper. Et ce doigt tombe très bien dans la gouttière en descendant de dehors en dedans sur le flanc du muscle vaste interne. Cependant, comme le montre la figure 76, l'œil peut reconnaître l'aponévrose de recouvrement parce que ses fibres sont obliques, presque transversales relativement à celles du brillant tendon adducteur.

§ 2. ***Au-dessus du milieu de la cuisse*** (pointe du triangle de Scarpa, partie moyenne de l'artère).

Décubitus dorsal, cuisse étendue, légère abduction et rotation externe ; chirurgien en dehors.

Sur la ligne, incision de $0^m,08$ à la peau et au tissu cellulaire, évitant la veine saphène interne ou l'une des saphènes internes.

Après la section de l'aponévrose, le muscle couturier est visible au moins sous la lèvre externe et dans la partie inférieure de la plaie. Cherchez et isolez le bord interne de ce muscle, reconnaissable à la direction de ses fibres ; rejetez-le en dehors en l'attirant vous-même avec l'indicateur gauche qui plonge et va sentir la gouttière au fond de laquelle est l'artère.

Placez un écarteur sur chacune des lèvres de la plaie et, la gaine aponévrotique étant ainsi exposée, ouvrez-la par déchirure ou par incision sur la sonde.

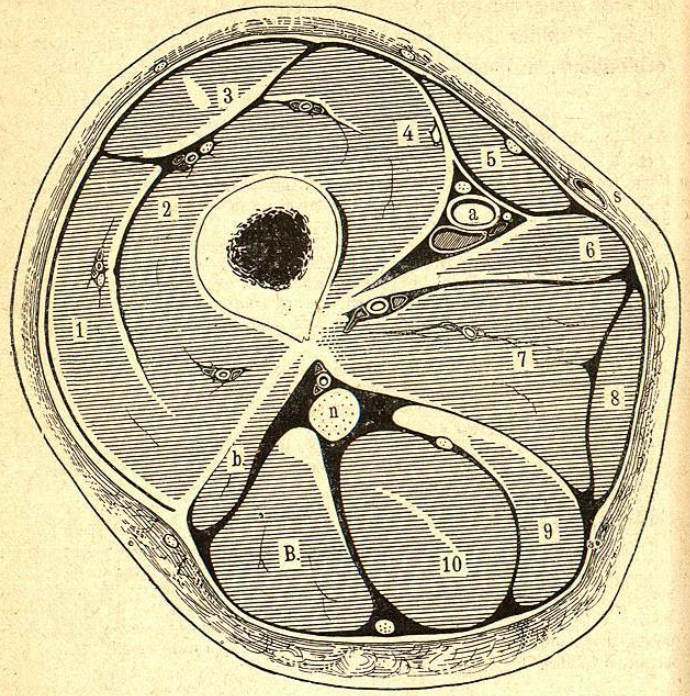

Fig. 79. — Tranche supérieure d'une coupe de la cuisse droite en son milieu.

Le contour de toutes les coupes que j'ai données, étant celui de membres moulés sur le vivant, n'est déformé ni par la pesanteur, ni par l'infiltration, ni par la pression de la table, ni par celle du mélange réfrigérant.

Les détails ont été établis sur des membres durcis par divers procédés, et disséqués quand il le fallait, suivant la longueur des organes.

On ne devra donc pas s'étonner de trouver de nombreuses différences entre mes dessins et ceux des auteurs qui ont fait dessiner tout simplement ce qu'un incompétent croit voir, devine ou invente, sur une coupe ordinaire unique.

1, vaste externe; **2**, crural; **3**, droit antérieur: on y voit la fin du tendon initial, la cloison, et le tendon terminal lame profonde; **4**, vaste interne avec son long rameau nerveux; **5**, couturier avec un nerf perforant; **s**, veine saphène interne; **a**, l'artère fémorale ayant devant elle le nerf saphène interne et sous elle la veine fémorale, une veinule et un nerf accessoire; **6**, moyen adducteur; **7**, grand adducteur, vaisseaux fémoraux profonds près du fémur; **8**, grêle interne; **9**, demi-membraneux pas encore très charnu; **10**, demi-tendineux; **B** et **b**, long et court chefs du biceps; **n**, nerf sciatique.

Ouvrez ensuite la gaine celluleuse avec soin (**a**), afin de laisser la veine et les nerfs en place. Chargez de dedans en dehors (**b**).

Notes. — (a) C'est surtout en liant cette artère grosse et superficielle, que les élèves devront saisir l'occasion de s'exercer à dénuder méthodiquement et chirurgicalement avec le bistouri, la pince et la sonde, comme il a été dit et figuré chapitre Ier.

(b) Assez souvent, les juges des concours et des examens demandent aux candidats de lier l'artère fémorale « **à la partie moyenne** ». Cela manque de clarté : ils devraient dire à la partie moyenne ou de l'artère ou de la cuisse. Je viens de décrire la ligature de la partie moyenne de l'artère. On lierait par le même procédé, un peu plus bas, au milieu de la cuisse en forçant l'abduction et la rotation externe. Le couturier, à moins que son bord externe ne se présente, serait attiré en dehors, mais il faudrait aller au préalable, sous la lèvre interne de l'aponévrose, à la recherche du bord interne du muscle, car, à ce niveau, on tombe ordinairement en plein milieu du corps charnu.

§ 3. ***A la base du triangle de Scarpa.*** — Le procédé qui va être décrit pour lier l'artère *fémorale primitive* permet, avec des modifications très simples, de lier à volonté l'artère fémorale superficielle ou l'artère fémorale profonde.

Le malade est couché sur le dos. Le chirurgien, placé en dehors, détermine le milieu de l'arcade crurale et cherche les battements de l'artère.

Un peu au-dessus du milieu de l'arcade fémorale (**a**), c'est-à-dire au-dessus du pli de l'aine, sur le ventre, commencez ou terminez (suivant le côté) une incision qui descende à 0m,06 plus bas, dans la direction indiquée. Coupez délicatement la peau et, par plusieurs traits de bistouri, les feuillets ou la

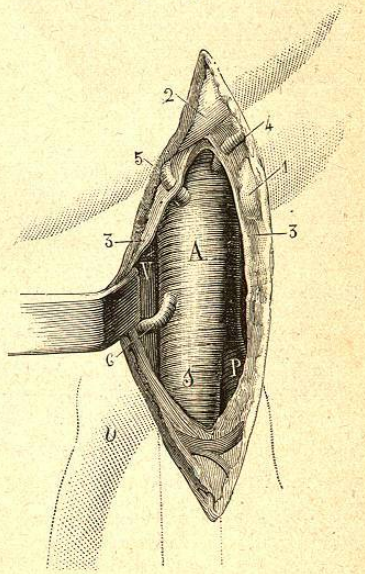

Fig. 80. — Artère fémorale primitive (*gauche*) découverte par l'incision des *téguments* et du *fascia cribriformis*. On la voit A se diviser en bas, en fémorale superficielle *s* antérieure et fém. profonde *p* postérieure et externe. — **1**, ganglion lymphatique; **2**, arcade crurale qu'il faut voir pour être sûr de lier A au-dessus de la bifurcation; **3**, **3**, lèvres du fascia cribriformis incisé; **4**, artère circonflexe superficielle; **5**, artère sous-cutanée abdominale; **6**, artère honteuse externe superficielle. — **V**, veine fémorale; *v* relief correspondant à l'embouchure de la veine saphène interne.

graisse du fascia superficialis, épargnant les gros ganglions et les veines afférentes s'il s'en montre. — L'arcade fémorale, repère, étant mise à *nu*, *visible*, dans la partie supérieure de la plaie, portez le doigt au-dessous pour sentir l'artère en la comprimant sur l'os. Alors incisez le fascia cribriformis (**b**), sur la sonde introduite de haut en bas, immédiatement au-dessous de l'arcade, juste devant l'artère. Attendez-vous à intéresser des artérioles : liez-les

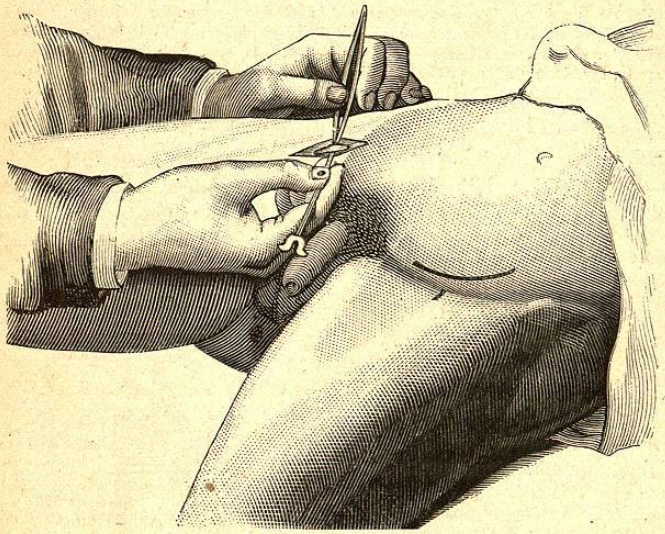

Fig. 81. — **Ligature de la fémorale** (*partie supérieure*). — La dénudation est faite. La main droite a engagé la sonde en dedans, entre la veine et l'artère ; la main gauche ayant repincé la lèvre externe de la gaine, va l'abaisser pour permettre au bec de la sonde de se dégager.
Du côté gauche, l'incision de la **ligature de l'iliaque externe** est tracée ; un court trait noir indique le passage de l'artère fémorale au pli de l'aine.

ou tordez-les si vous voulez opérer à sec. — Après avoir touché de nouveau l'artère, faites bien écarter les lèvres de la plaie et dénudez avec soin, méthodiquement, près de l'arcade fémorale (**c**), en attaquant le côté externe de la gaine pour éviter tout risque de blesser la veine quelquefois énorme. Chargez de dedans en dehors (fig. 81), le nerf est à l'abri dans la gaine du psoas.

Pour lier l'artère *fémorale superficielle* ou la *profonde*, l'incision n'a pas besoin de remonter au-dessus de l'arcade crurale. On

trouve d'abord l'artère superficielle (**d**) ; ensuite, en dehors, un peu plus profondément, l'origine de la profonde.

Notes. — (**a**) Ce point est situé, je le sais, en dehors du vaisseau cherché ; si l'on incise là, c'est pour fuir les veines crurale et saphène que l'on ne doit pas voir.

Cependant, chez les sujets très musclés, comme le psoas rejette l'artère en dedans, il est bon d'inciser à 0m,01 en dedans du milieu de l'arcade.

(**b**) Le jeune opérateur n'a pas fini de couper les téguments que déjà il tend la main vers la sonde cannelée. C'est trop tôt. On divisera les téguments, y compris le fascia superficialis feuilleté ou graisseux, directement avec le bistouri, jusqu'à ce que, en haut, l'arcade brillante et blanche soit bien visible, jusqu'à ce que, en bas, la couche ganglionnaire soit dépassée, car c'est *sous les ganglions* que se trouve le fascia cribriformis. Par excès de prudence, celui-ci peut être décomposé par la sonde en plusieurs feuillets qu'elle charge et présente au doigt vérificateur, puis au bistouri, successivement.

(**c**) Ainsi vous serez sûr de lier la fémorale primitive qui se bifurque souvent dès son arrivée dans la cuisse. C'est aussi pour cela qu'il faut mettre à nu, voir et reconnaître l'arcade. — Cette ligature et celle de la veine adjacente plus difficile à dénuder, constituent le préliminaire de la désarticulation de la cuisse : exercez-vous donc à isoler et à lier ces deux vaisseaux séparément.

(**d**) Quand il y a bifurcation anticipée, les deux artères restent d'abord sur le même plan, la superficielle en dedans, la profonde en dehors sauf anomalie rare ; ce n'est qu'au lieu ordinaire (à 0m,06 de l'arcade) que la profonde mérite son nom.

ARTICLE VI

LIGATURE DE L'ARTÈRE ILIAQUE EXTERNE

L'artère iliaque externe, avec sa veine située en dedans et en arrière, est accolée par un mince feuillet aponévrotique au bord interne de la loge du psoas, et contribue à former le contour du détroit supérieur du bassin, quelquefois assez flexueuse pour étonner et embarrasser l'opérateur.

Les vaisseaux du cordon, les ganglions et les vaisseaux lymphatiques la recouvrent. Près de l'arcade crurale, elle émet l'épigastrique qui se porte en dedans puis en haut, et la circonflexe qui se dirige en dehors. Les *veines circonflexes* (fig. 82), avant d'atteindre la veine iliaque, croisent devant la dernière partie de l'artère ; blessées, elles gênent considérablement la dénudation qui doit et peut se faire beaucoup plus haut facilement.

L'opérateur incisera les *téguments*, l'*aponévrose* du grand oblique ; il détachera et relèvera le bord inférieur des *muscles petit oblique* et *transverse*, effondrera le *fascia transversalis* assez haut, à distance et en dehors de l'*artère épigastrique* (il ne faut pas ouvrir l'anneau du cordon) et remontera sous et derrière le péritoine de la fosse iliaque.

Après avoir provoqué des évacuations intestinales pour éviter le ballonnement du ventre, on couchera le malade sur le dos, les cuisses étendues, mais les épaules et la tête un peu élevées par des oreillers pour relâcher modérément les parois abdominales.