graisse du fascia superficialis, épargnant les gros ganglions et les veines afférentes s'il s'en montre. — L'arcade fémorale, repère, étant mise à *nu*, *visible*, dans la partie supérieure de la plaie, portez le doigt au-dessous pour sentir l'artère en la comprimant sur l'os. Alors incisez le fascia cribriformis (**b**), sur la sonde introduite de haut en bas, immédiatement au-dessous de l'arcade, juste devant l'artère. Attendez-vous à intéresser des artérioles : liez-les

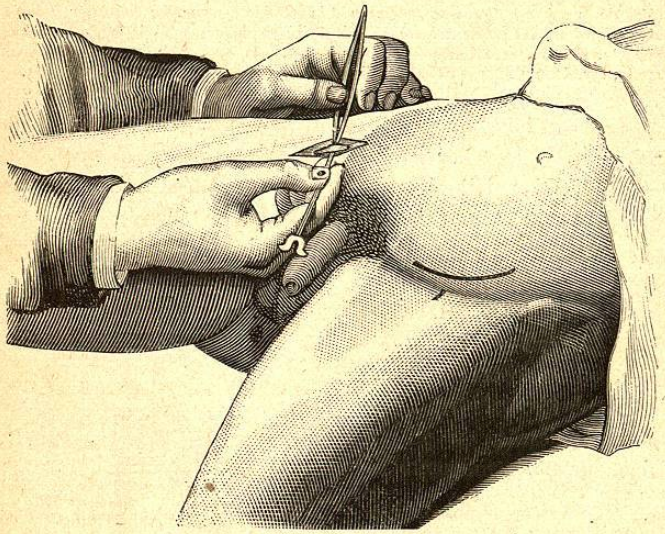

Fig. 81. — **Ligature de la fémorale** (*partie supérieure*). — La dénudation est faite. La main droite a engagé la sonde en dedans, entre la veine et l'artère ; la main gauche ayant repincé la lèvre externe de la gaine, va l'abaisser pour permettre au bec de la sonde de se dégager.
Du côté gauche, l'incision de la **ligature de l'iliaque externe** est tracée ; un court trait noir indique le passage de l'artère fémorale au pli de l'aine.

ou tordez-les si vous voulez opérer à sec. — Après avoir touché de nouveau l'artère, faites bien écarter les lèvres de la plaie et dénudez avec soin, méthodiquement, près de l'arcade fémorale (**c**), en attaquant le côté externe de la gaine pour éviter tout risque de blesser la veine quelquefois énorme. Chargez de dedans en dehors (fig. 81), le nerf est à l'abri dans la gaine du psoas.

Pour lier l'artère *fémorale superficielle* ou la *profonde*, l'incision n'a pas besoin de remonter au-dessus de l'arcade crurale. On

trouve d'abord l'artère superficielle (**d**) ; ensuite, en dehors, un peu plus profondément, l'origine de la profonde.

Notes. — (**a**) Ce point est situé, je le sais, en dehors du vaisseau cherché ; si l'on incise là, c'est pour fuir les veines crurale et saphène que l'on ne doit pas voir.

Cependant, chez les sujets très musclés, comme le psoas rejette l'artère en dedans, il est bon d'inciser à 0m,01 en dedans du milieu de l'arcade.

(**b**) Le jeune opérateur n'a pas fini de couper les téguments que déjà il tend la main vers la sonde cannelée. C'est trop tôt. On divisera les téguments, y compris le fascia superficialis feuilleté ou graisseux, directement avec le bistouri, jusqu'à ce que, en haut, l'arcade brillante et blanche soit bien visible, jusqu'à ce que, en bas, la couche ganglionnaire soit dépassée, car c'est *sous les ganglions* que se trouve le fascia cribriformis. Par excès de prudence, celui-ci peut être décomposé par la sonde en plusieurs feuillets qu'elle charge et présente au doigt vérificateur, puis au bistouri, successivement.

(**c**) Ainsi vous serez sûr de lier la fémorale primitive qui se bifurque souvent dès son arrivée dans la cuisse. C'est aussi pour cela qu'il faut mettre à nu, voir et reconnaître l'arcade. — Cette ligature et celle de la veine adjacente plus difficile à dénuder, constituent le préliminaire de la désarticulation de la cuisse : exercez-vous donc à isoler et à lier ces deux vaisseaux séparément.

(**d**) Quand il y a bifurcation anticipée, les deux artères restent d'abord sur le même plan, la superficielle en dedans, la profonde en dehors sauf anomalie rare ; ce n'est qu'au lieu ordinaire (à 0m,06 de l'arcade) que la profonde mérite son nom.

ARTICLE VI

LIGATURE DE L'ARTÈRE ILIAQUE EXTERNE

L'artère iliaque externe, avec sa veine située en dedans et en arrière, est accolée par un mince feuillet aponévrotique au bord interne de la loge du psoas, et contribue à former le contour du détroit supérieur du bassin, quelquefois assez flexueuse pour étonner et embarrasser l'opérateur.

Les vaisseaux du cordon, les ganglions et les vaisseaux lymphatiques la recouvrent. Près de l'arcade crurale, elle émet l'épigastrique qui se porte en dedans puis en haut, et la circonflexe qui se dirige en dehors. Les *veines circonflexes* (fig. 82), avant d'atteindre la veine iliaque, croisent devant la dernière partie de l'artère ; blessées, elles gênent considérablement la dénudation qui doit et peut se faire beaucoup plus haut facilement.

L'opérateur incisera les *téguments*, l'*aponévrose* du grand oblique ; il détachera et relèvera le bord inférieur des *muscles petit oblique* et *transverse*, effondrera le *fascia transversalis* assez haut, à distance et en dehors de l'*artère épigastrique* (il ne faut pas ouvrir l'anneau du cordon) et remontera sous et derrière le péritoine de la fosse iliaque.

Après avoir provoqué des évacuations intestinales pour éviter le ballonnement du ventre, on couchera le malade sur le dos, les cuisses étendues, mais les épaules et la tête un peu élevées par des oreillers pour relâcher modérément les parois abdominales.

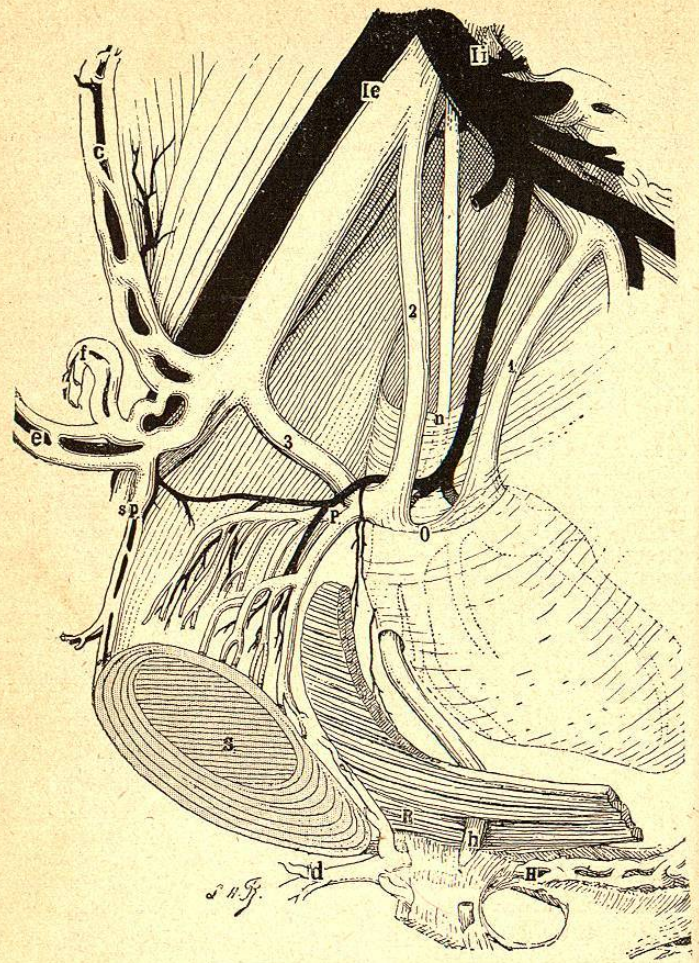

Fig. 82. — Vue de l'intérieur de la moitié droite du bassin, partie antérieure. S, symphyse pubienne coupée. En noir, les artères iliaques interne *I i* et externe *Ie* avec leurs veines en blanc. O, les vaisseaux obturateurs, *n*, le nerf, disparaissant dans les membranes obturatrices que l'ablation du m. obturateur interne à mises à nu. R représente les insertions pubiennes du m. releveur de l'anus sus-jacentes aux débris du plancher uro-génital où rampent la veine honteuse H, etc.

Voyez l'artère iliaque externe avant de sortir du bassin donner la circonflexe iliaque *c*; et les deux veines satellites de celle-ci grosses, plexueuses, surcroiser cette artère iliaque pour aboutir dans la veine homonyme avec les veines épigastriques *e* et leurs affluentes funiculaires *f* et sus-pubiennes *sp*.

Le chirurgien cherchera l'arcade crurale, ses extrémités et *son milieu*, en dedans duquel passe l'artère. Il cherchera à sentir les battements artériels dans l'aine. Il tracera à la teinture alcoolique momentanément ineffaçable, le trajet de l'artère, du milieu de l'arcade vers l'ombilic. Ce tracé, persistant sous les yeux du chirurgien, sera un guide précieux lorsque, les incisions faites, le doigt ira trouver le vaisseau. Je dis *trouver* et non *chercher*, car il est au moins inutile de décoller le péritoine depuis la vessie jusqu'à la crête iliaque (je l'ai vu faire sur le vivant), puisqu'un étroit vagin creusé par le doigt juste devant l'artère suffit à la ligature.

A 10 millimètres au-dessus de l'arcade fémorale, commençant (ou finissant) à $0^m,03$ de l'épine pubienne, c'est-à-dire à $0^m,03$ en dedans de l'artère, faites une incision longue de quatre travers de doigt. Que, dans ses deux tiers internes, elle soit parallèle à l'arcade, mais qu'elle s'en éloigne en dehors de 20 millimètres, prête à se recourber au besoin vers l'épigastre (fig. 81) (**a**). Liez et coupez les vaisseaux sous-cutanés abdominaux. — Incisez l'aponévrose tendineuse du grand oblique, blanche et nacrée, à l'aide du bistouri tenu ferme ou des ciseaux mousses. Déposez le bistouri et prenez la pince pour abaisser la lèvre inférieure de la plaie aponévrotique et chercher dans la partie *interne* de la plaie, avec le doigt ou la sonde, le bord inférieur du muscle petit oblique qu'il faut, avec le transverse et y compris le cordon, soulever et rejeter en haut. Pour y arriver dans toute la longueur de la plaie, n'oubliez pas que ces muscles, libres dans la partie interne de la plaie, adhèrent dans la partie externe à l'arcade crurale. Donc, avec la sonde agissant *de dedans en dehors*, s'il le faut avec le bistouri divisant dans le même sens (fig. 83), désinsérez les faisceaux musculaires que le doigt gauche, de préférence à un instrument, s'efforce de soulever et finalement relève de manière à découvrir le fascia transversalis (enveloppe postérieure du m. transverse) largement et sans danger.

A ce moment, jetez les yeux sur le *trajet marqué* de l'artère, et sur ce trajet, dans la plaie, à travers le fascia transversalis, touchez l'artère (fig. 83*) : le relief tendu des vaisseaux épigastriques (fig. 83,3) se verra ou se sentira en dedans du bout de votre doigt. Sachant où est l'artère iliaque, effondrez par la pression ou déchirez élégamment avec deux pinces le fascia transversalis devant le bord externe du vaisseau, assez haut, sous la lèvre supérieure de la plaie,

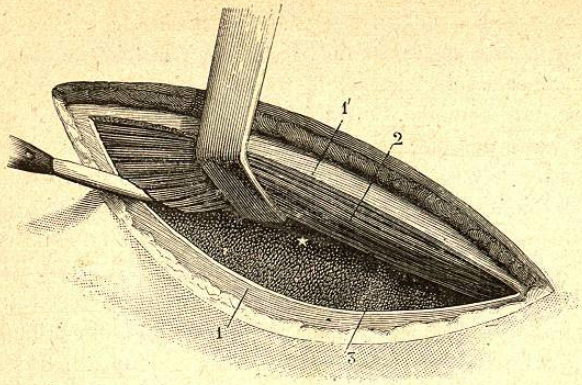

Fig. 83. — **Ligature de l'artère iliaque externe** (*droite*). — Relèvement et désinsertion du bord inférieur des muscles petit oblique et transverse. — 1, 1', lèvres de l'aponévrose du grand oblique; 2, bord inférieur des muscles petit oblique et transverse dont le bistouri, remplaçant le doigt, est en train de détruire les insertions externes; 3, fascia transversalis soulevé par les vaisseaux épigastriques; *, haut lieu où il conviendra d'effondrer le fascia transversalis pour tomber sur l'artère.

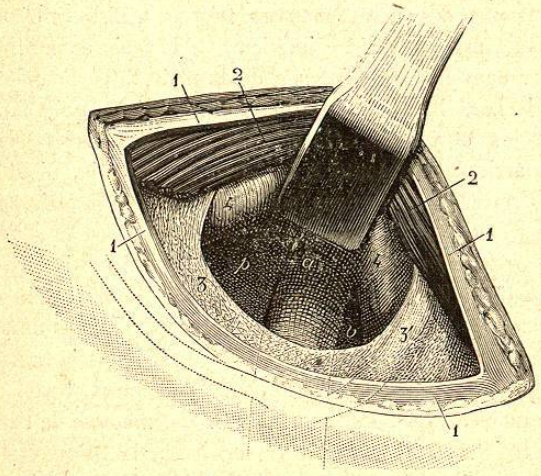

Fig. 84. — **Ligature de l'artère iliaque externe** (*droite*, dernier temps). — 1, 1, 1, 1, aponévrose du grand oblique; 2, 2, bord inf. des m. petit oblique et transverse relevés en dedans, désinsérés en dehors; 3, 3', fascia transversalis effondré; 3', relief des vaisseaux épigastriques : l'origine de l'artère épig. est pointillée comme celle de la circonflexe, leurs veines sont donc à l'abri; 4, 4, le cul-de-sac péritonéal relevé. — Au fond de la plaie, on aperçoit l'artère *a* flanquée en dedans de la veine *v*; le m. psoas *p* et le nerf sont masqués par l'aponévrose de ce muscle.

lèvre relevée par un écarteur et formée par les muscles petit oblique et transverse (**b**).

A travers la déchirure du fascia transversalis, votre index gauche peut remonter devant l'artère, la bien sentir et en décoller facilement la graisse sous-péritonéale jusqu'au niveau du lieu d'élection de la ligature. Ce doigt creuse un *étroit* vagin pré-artériel, aussi profond qu'on veut et toujours assez large, tant le péritoine est peu adhérent (fig. 84). — Sa besogne faite, remplacez-le par un large et grand écarteur, couché vers l'ombilic, engagé *profondément* (fig. 84), pour écarter en dedans et relever la lèvre supéro-interne de la plaie et *le péritoine*. Abordez l'artère par le côté externe, à 3 centimètres *au moins* au-dessus de l'arcade. Déchirez avec une longue pince un mince feuillet aponévrotique, puis la gaine celluleuse, après avoir écarté quelques ganglions.

Dénudez sur une faible étendue; chargez avec porte-fil courbe engagé en dedans pendant que le doigt gauche écarte la veine (**c**).

Notes. — (a) On lie facilement l'iliaque externe avec une simple incision parallèle à l'arcade (Bogros). Mais, en recourbant un peu l'extrémité supéro-externe de l'incision, on peut atteindre le vaisseau à une plus grande profondeur, ce qui a son importance pour la formation du caillot dans le bout inférieur, à cause des origines de l'épigastrique et de la circonflexe si favorables à la circulation récurrente.

(b) Il faut ouvrir le fascia transversalis haut, c'est-à-dire à 2 ou 3 centimètres au-dessus de l'arcade, pour passer au-dessus des veines circonflexes qui, blessées, inonderaient de sang, même sur le cadavre. Peut-on ainsi ouvrir le cul-de-sac péritonéal? Non, si l'on opère avec le doigt ou les pinces comme il convient, puisque le bistouri qui, plongé en remontant, pourrait seul être dangereux, n'est pas employé. Cependant il faut s'abstenir de remonter trop haut, car c'est au moins inutile pour le moment.

(c) Le procédé que je viens de recommander appartient, dans ce qu'il a de meilleur, à A. Cooper. L'illustre chirurgien anglais avait lié l'iliaque externe *neuf fois* sur le vivant au moment où il décrivait son procédé (voy. *The principles and practice of surgery*, édited by A. Lee, 1836, I, p. 226). Il s'y connaissait donc!

Voici son procédé : L'incision semi-lunaire commence un peu au-dessus de l'anneau inguinal extérieur, *abdominal ring*, elle s'approche de l'arcade pour s'en éloigner ensuite en remontant en dehors et s'arrêter à 0m,04 en dedans de l'épine iliaque antérieure et supérieure. [Malgaigne ayant cru à tort que *abdominal ring* voulait dire orifice interne du canal inguinal, tout le monde s'est fié à sa traduction. De là une méconnaissance absolue du procédé d'A. Cooper et des critiques plus que légères (voy. Farabeuf, *Bull. Soc. de chir.*, 1881, p. 282)]. L'aponévrose du grand oblique étant divisée, les muscles petit oblique et transverse sont à nu. — *L'instrument tranchant est mis de côté* et ne servira plus. Le doigt va séparer du ligament de Poupart le bord inférieur des muscles, y compris le cordon, sentir l'anneau inguinal interne et l'artère derrière, relever davantage les muscles et le cordon, pour pénétrer enfin dans l'abdomen sous et derrière le péritoine. — De cette manière on évite sûrement le péritoine; ceux qui, plus hardis, incisent les muscles, s'exposent à le blesser, même s'ils usent de la sonde cannelée. Dans le travail de Kirmisson (*Bull. et Mém. de la Soc. de chirurgie*, 1884, p. 478), se trouvent cinq cas de blessure du péritoine, rien que pour l'Amérique. Cet accident s'est montré dans des cas où l'incision avait été faite, par fantaisie ou par nécessité, à grande distance au-dessus de l'arcade, dans la région où le péritoine adhère

au fascia transversalis. L'agent de l'ouverture péritonéale a été le bistouri, la sonde cannelée et même une fois le doigt, qui n'arriva pas à décoller sans le rompre le péritoine trop adhérent, altéré peut-être par le voisinage de l'anévrisme.

Rejeter l'incision en dehors, du côté du flanc, c'est s'éloigner de l'artère à plaisir. J'en ai eu la preuve sur le vivant : l'aide, c'était moi, ne pouvant attirer suffisamment le péritoine vers la ligne médiane, l'extrémité interne de l'incision dut être prolongée d'environ 5 centimètres, jusqu'en dedans du trajet du vaisseau. Cette remarque s'applique *a fortiori* à la ligature des iliaques interne et primitive. Dans un autre cas, également sur le vivant, j'ai bien regretté de ne pas avoir tracé pour l'opérateur, moi-même et d'abord, le trajet artériel, avec de la teinture solide.

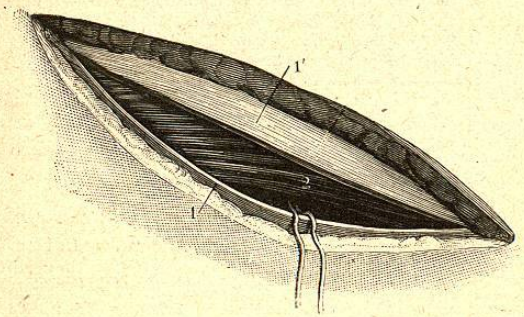

Fig. 85. — **Ligature de l'artère iliaque externe** (*droite*) terminée, procédé de choix. — 1, 1', aponévrose du grand oblique ; 2, bord inf. de m. petit oblique et transverse.



Fig. 86. — **Ligature de l'iliaque externe** (*droite*). — Plaie rapidement cicatrisée du procédé d'élection : *e*, extrémité externe ; *i*, extrémité interne.

La figure 85 représente la plaie du procédé d'élection ; la figure 87 celle du procédé déconseillé. Le jugement comparatif en est facile sous le quadruple rapport de la position du fil, du péril qu'a dû courir le péritoine, de la béance et de la tendance herniaire.

La figure 86 montre la cicatrice du procédé conseillé (opéré de Kirmisson) ; et la figure 88, la plaie en voie de guérison lente d'une incision

recourbée et prolongée en haut par nécessité, sur un malade très gras. La réunion rapide avait manqué.

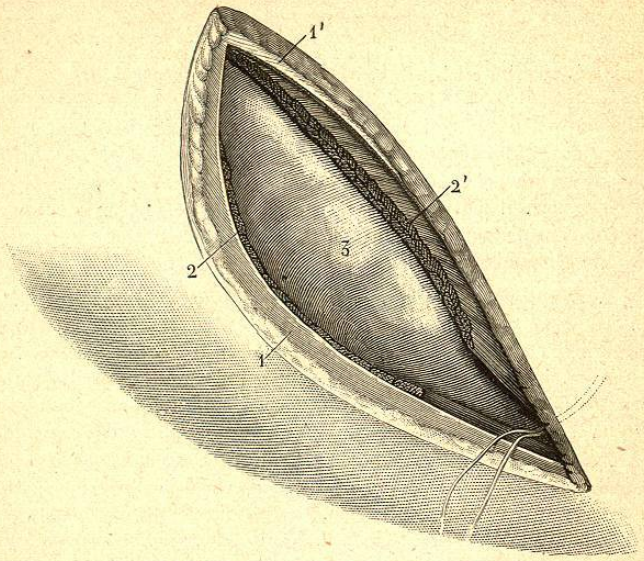

Fig. 87. — **Ligature de l'artère iliaque externe** (*droite*) terminée, procédé vulgaire déconseillé. L'incision commencée sur le passage de l'artère s'élève en dehors et en haut : 1, 1', aponévrose du grand oblique ; 2, 2', section très étendue et périlleuse des muscles petit oblique et transverse découvrant largement le péritoine, 3.

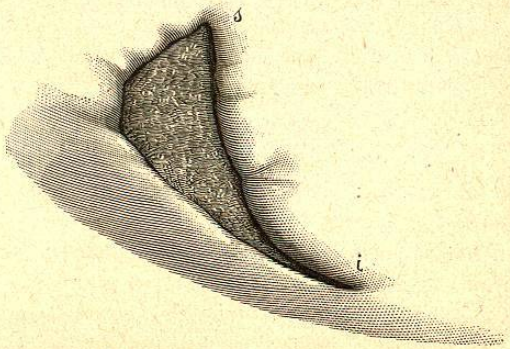

Fig. 88. — **Ligature de l'artère iliaque externe** (*droite*). — Plaie en voie de guérison lente (demi-grandeur) d'une vaste incision recourbée : *s*, extrémité supérieure ; *i*, extrémité inférieure.