ARTICLE VII

LIGATURES EXCEPTIONNELLES

Je vais décrire ici les ligatures des *iliaques interne* et *primitive*, de l'*épigastrique*, de la *fessière*, de l'*ischiatique* et de la *honteuse interne*. Je les ai appelées exceptionnelles pour faire sentir aux élèves que l'occasion et la possibilité de les pratiquer sont excessivement rares. Elles demandent une habileté qu'on ne saurait raisonnablement espérer de tous les praticiens. Il faut néanmoins s'y exercer, tant sont fréquentes les interventions d'urgence dans les suppurations iliaques et tant sont graves les plaies profondes de la fesse !

§ 1. ***Ligature de l'iliaque primitive*** ou ***de l'iliaque interne.*** — On peut deviner, sur la figure 89, le trajet et la profondeur de ces vaisseaux ; leurs veines ne cessent pas d'être en dedans et en arrière. Pour les découvrir, il faut décoller le péritoine qui revêt la fosse iliaque et, avec le péritoine refoulé en dedans, entraîner les vaisseaux génitaux et l'uretère, ce qui du reste est facile dans les circonstances ordinaires.

Le commencement de l'opération a besoin d'être conduit avec prudence et habileté : il s'agit, en effet, d'inciser les parois abdominales et de commencer le décollement du péritoine. La fin demande de longs doigts chez le chirurgien qui explore, isole et lie le vaisseau, et une longue valve qui écarte et protège le péritoine.

Une incision à peu près parallèle à l'arcade fémorale, telle que celle employée pour découvrir l'iliaque externe, serait ici complètement insuffisante. Il faut nécessairement inciser la paroi abdominale dans la direction des vaisseaux, mais en dehors des vaisseaux, puisqu'il faut aller, en dehors, décoller le péritoine de la fosse iliaque.

La meilleure incision est celle qu'a indiquée Marcellin Duval. C'est une combinaison des procédés Cooper et Abernethy.

Opération. — Le malade a été préparé et placé comme pour lier l'iliaque externe. Le trajet de l'artère est marqué.

Pour le côté gauche : à $0^m,03$ en dehors de l'épine du pubis, au-dessus et près de l'arcade fémorale, commencez une incision de $0^m,12$ qui soit parallèle à l'arcade dans son premier tiers, se recourbe ensuite en arc de cercle (tiers moyen), pour remonter enfin perpendiculairement à l'arcade (dernier tiers), vers un point situé à $0^m,03$ en dehors de l'ombilic. Pour le côté droit : même incision faite en sens contraire (fig. 89, *op*). Incisez pareillement l'aponévrose du grand oblique, après qu'elle aura été découverte par la

section du tissu adipeux et la ligature des vaisseaux sous-cutanés abdominaux. — Allez chercher, décollez et soulevez le bord inférieur du petit oblique et, dans la partie ascendante de l'incision, coupez avec précaution les fibres de ce muscle, soit directement en vous aidant de la pince, soit sur la grosse sonde mousse, car la sonde cannelée ordinaire est dangereuse, soit, et c'est le mieux, sur le bout du doigt insinué peu à peu de bas en haut entre l'oblique et le transverse. — Pour inciser celui-ci à son tour et en même temps le fascia transversalis qui adhère au muscle, sauf en bas, redescendez sur la terminaison de l'artère iliaque externe et là, en dehors de l'anneau inguinal interne, assez haut au-dessus de l'arcade, comme pour l'opération précédente, pincez le fascia et faites-y une boutonnière par déchirure ou effondrement (**a**). Alors, avec le bout du doigt porté de bas en haut dans la boutonnière, décollez peu à peu le péritoine, coupant à mesure le muscle transverse et son

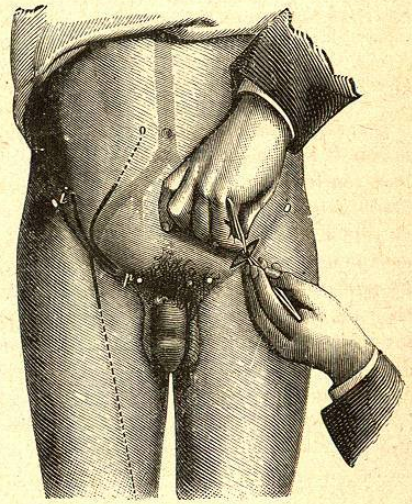

Fig. 89. — **Ligatures des artères iliaques** (*tracés des incisions*). — *p*, épine pubienne ; *i*, épine iliaque antérieure et supérieure ; *o*, point situé à $0^m,03$ en dehors de l'ombilic ; *ip*, incision, pour lier l'iliaque externe : cette incision, prolongée moins haut vers l'épine iliaque *i*, convient très bien pour lier l'épigastrique ; *op*, incision indispensable pour lier commodément les iliaques primitive et interne (M. Duval).
Dénudation de l'artère épigastrique sur le côté gauche.

fascia jusqu'au sommet de la partie ascendante de la plaie. La paroi abdominale est largement incisée ; le péritoine doublé de son lâche tissu cellulaire plus ou moins graisseux est sous vos yeux : il va se laisser décoller de la fosse iliaque et refouler en dedans avec son contenu l'intestin. — Pour ce faire, ramenez encore l'index gauche vers l'arcade, toucher l'iliaque externe. En remontant avec le doigt devant cette artère sensible, décollez le péritoine de la fosse iliaque,

sans le secours d'aucun instrument. Appliquez-vous à aller lentement, de bas en haut, devant l'artère iliaque externe qui vous guide, poussant l'ongle au contact même de la gaine vasculaire pour détacher et refouler avec le péritoine *tout* le tissu cellulaire, y compris les vaisseaux génitaux et, plus profondément, l'uretère. — Enfin, arrivé sur le vaisseau à lier, placez un long écarteur *très profondément*, qui soulève le péritoine en haut et en dedans, pendant que, toujours avec l'index gauche en sentinelle et un long instrument mousse, pince ou sonde, droite ou coudée, vous isolerez votre artère. Passez le fil avec un instrument courbe, de dedans en dehors, le doigt refoulant les veines internes et les protégeant (**b**).

Notes. — (a) En déchirant en dehors de l'anneau, on épargne les vaisseaux épigastriques; il faut seulement ne pas atteindre les vaisseaux circonflexes, ce que l'on ferait si, redoutant, à tort à ce niveau, de léser le péritoine, on se portait trop près de l'arcade et derrière l'arcade. La blessure de ces vaisseaux serait, du reste, un accident plus incommode que grave, pourvu qu'elle n'ait pas lieu trop près de leur embouchure.

(b) L'artère *iliaque interne* doit être liée à $0^m,02$ de son origine, par conséquent assez près de sa première collatérale. Que de veines affluentes sous et retro-jacentes à épargner !

§ 2. ***Ligature de l'épigastrique.*** — Cette artère naît de la terminaison de l'iliaque externe ; elle se porte d'abord en dedans, puis en haut. Dans son trajet ascendant elle se trouve à peu près *à un doigt en dedans du milieu* de l'arcade crurale. On connaît ses rapports avec les éléments du cordon chez l'homme et le ligament rond chez la femme. Elle est située dans le tissu cellulaire sous-péritonéal, par conséquent derrière le *fascia transversalis*. Deux veines faciles à isoler l'accompagnent ; mais au voisinage de leur confluent dans la veine iliaque, ces veinules grossies des sus-pubiennes et, chez l'homme, des affluentes funiculaires, deviennent des veines qui masquent à peu près complètement l'origine de l'artère épigastrique (fig. 82). Pour cette raison, et aussi pour éviter d'élargir l'orifice inguinal interne et d'ouvrir la porte aux hernies, il vaut peut-être (?) mieux, chez l'homme surtout, chercher l'artère au-dessus du cordon qu'au-dessous à l'origine même du vaisseau.

Opération. — Le malade est couché sur le dos, le trajet ascendant de l'artère est marqué à la teinture. — Le chirurgien explore la région ; il cherche les battements de l'artère fémorale primitive, l'arcade crurale, ses extrémités et son milieu.

A un travers de doigt au-dessus de l'arcade, parallèlement à l'arcade, faites à la peau une incision de $0^m,05$ dont la partie moyenne réponde à l'artère cherchée, c'est-à-dire soit située à *un doigt en dedans du milieu* de l'arcade, sur le trajet marqué.

Incisant alors le tissu cellulaire, écartez ou bien liez et coupez les vaisseaux tégumenteux. Arrivé sur l'aponévrose du grand oblique, incisez-la prudemment, tenant le bistouri ferme. — Pénétrez ensuite avec le bec de la sonde entre deux faisceaux des muscles petit oblique et transverse réunis, au-dessus du cordon refoulé en bas (**a**). — Bientôt vous sentirez la résistance du fascia transversalis et vous pourrez voir sa coloration blanche et son aspect fibreux ; déchirez-le *avec deux pinces* (**b**) ; cherchez l'artère avec le doigt, si vous ne la voyez. Sur le cadavre, elle forme souvent une corde presque verticale sensible au doigt, et se trouve avec ses veines, au milieu d'une *traînée graisseuse* ascendante, tout de suite visible, croisant le milieu de la plaie, sur le trajet marqué.

Dénudez *avec les pinces* (rev. fig. 89), qui déchirent d'abord un tissu graisseux jaunâtre, puis la gaine celluleuse, afin que le porte-fil courbe s'engage facilement.

Notes. — (a) Si l'on veut lier l'origine même de l'artère, on incise plus près de l'arcade, on relève le bord inférieur des muscles oblique et transverse, cordon y compris. L'exécution est même plus facile et la blessure du péritoine presque impossible ; mais l'anneau inguinal intérieur est forcément agrandi et les veines gênantes.

(b) On donne à la déchirure la plus petite étendue possible, au risque d'être obligé de l'agrandir si l'on ne trouve pas l'artère du premier coup. Il faut surtout déchirer d'abord en dedans, afin de tâcher d'épargner les fibres qui cernent l'anneau inguinal interne, car, si l'on déchire cet anneau, le procédé, au point de vue herniaire, n'a plus d'avantages sur celui qui consiste à lier sous le cordon.

§ 3. ***Ligature de l'artère fessière.*** — Un coup d'œil jeté sur la figure 90, qui date de 1872, et que j'ai édifiée pour rectifier les données fausses restées classiques trop longtemps, permettra de remarquer en quel point sort chacune des trois artères qu'on peut lier à travers le muscle grand fessier.

Il est possible, sur le vivant, à l'aide de certains repères faciles à trouver, de déterminer et de marquer le lieu correspondant à la sortie de chaque artère de la fesse.

Ces points de repère sont : 1° l'épine iliaque postérieure et supérieure ; 2° l'angle postéro-supérieur ou sommet du grand trochanter ; et 3° la crête sacrée ou ligne médiane.

C'est à $0^m,08$ de la ligne médiane (un travers de main, pouce non compris) que sortent les artères : la fessière au-dessus du pyramidal, sur une ligne droite oblique unissant l'épine iliaque postéro-supérieure au grand trochanter ; l'ischiatique et la honteuse, sur une ligne parallèle à la précédente, mais plus basse de toute la hauteur du muscle pyramidal, c'est-à-dire de $0^m,03$ environ. Ces lignes *ilio-trochantériennes* sont obliques et *parallèles aux faisceaux du muscle grand fessier.*

Pour découvrir les artères de la fesse, on incise sur ces lignes ; mais si l'on ne veut être extrêmement gêné par les lèvres de la plaie, il faut débrider, détacher les insertions sacrées du faisceau inférieur du

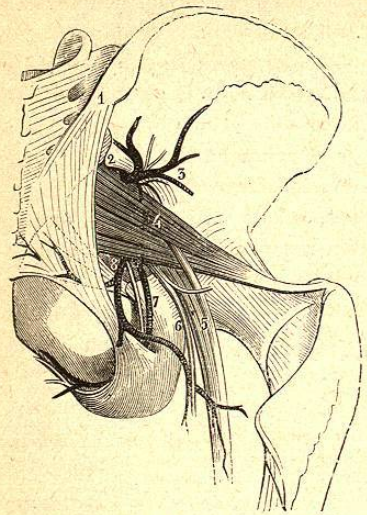

Fig. 90. — **Artères qui traversent les échancrures sciatiques au-dessus et au-dessous du muscle pyramidal.** — 1, épine iliaque postéro-supérieure; 2, épine iliaque postéro-inférieure; 3, artère fessière (sa branche profonde), l'autre branche qui descendait sous le chiffre 2 a été relevée; 4, muscle pyramidal; 5, grand nerf sciatique; 6, petit nerf sciatique; 7, artère honteuse interne; entre 7 et 8, nerf honteux; 8, artère ischiatique, sa grande branche descendante devrait croiser la honteuse au-dessous du chiffre 7, elle a été maintenue en dedans pour éclaircir la figure. Au-dessus de l'épine sciatique, le nerf honteux interne sort entre les deux artères: ischiatique 8 en dedans, honteuse interne 7 en dehors.

muscle fessier, et par conséquent recourber un peu en bas l'extrémité interne de l'incision cutanée. J'ai traité ce sujet plus longuement dans le *Dictionnaire encyclopédique*, article Fessière.

Opération. — Le malade sera couché au bord du lit, sur le ventre, la pointe du pied en dehors pour relâcher le muscle grand fessier.

Le chirurgien, placé du côté opéré, cherchera, d'abord en longeant avec les doigts la crête iliaque d'avant en arrière, un brusque défaut, une marche d'escalier, l'*épine iliaque postéro-supérieure*; puis le *sommet du grand trochanter*. Il marquera d'un point coloré le lieu d'émergence de l'artère, ou mieux tracera deux lignes : longitudinale longue et transversale courte, s'y croisant à angle droit.

L'opérateur se tient *près du flanc* du malade, sauf pour commencer l'opération sur la fesse droite.

Il est bon de tracer l'incision au pinceau : dessinez donc d'abord sur la ligne ilio-trochantérienne, une droite de $0^m,08$ ayant son milieu sur l'émergence artérielle ; reprenez ensuite l'extrémité interne de votre tracé et, la coudant en bas, prolongez-la de $0^m,04$.

C'est dire de porter le bistouri à deux doigts au-dessous de l'épine iliaque postéro-supérieure, pour commencer une incision

qui remonte d'abord en haut et en dehors jusqu'au niveau de cette épine, puis se courbe à angle droit arrondi pour se porter en dehors et en bas, vers le grand trochanter (**a**). — Le grand fessier étant découvert, ouvrez l'un de ses interstices avec le bistouri ; allez profondément jusqu'au lâche tissu cellulaire sous-jacent. Ensuite détruisez les insertions sacro-ilio-ligamenteuses de quelques faisceaux inférieurs afin qu'ils s'abaissent facilement. — Alors, placé près du flanc, mettez le doigt dans la plaie ; cherchez la grande échancrure dépressible et, au-dessus, l'*arcade* osseuse qui la limite en haut. Tout cela se peut sentir à travers l'aponévrose sous-fessière qu'il faut maintenant déchirer, le long et au-dessous de l'arcade (**b**). — Cela fait, toujours placé près du flanc, portez l'indicateur gauche profondément entre l'arcade et le muscle pyramidal, jusqu'en dedans vers le sacrum, pour y sentir, malgré les fibres ligamenteuses qui persistent dans l'angle articulaire sacro-iliaque, la petite épine iliaque postéro-inférieure. Revenant alors de dedans en dehors, en suivant le dessous de l'arcade avec la pulpe du doigt, vous rencontrerez, assez loin (à $0^m,03$ environ), appliqué à l'os, un large faisceau vasculo-nerveux au milieu duquel vous arriverez à discerner l'artère par le toucher, pourvu que votre doigt cherche *dans l'intérieur du bassin* (**c**). — L'artère plate et épaisse étant trouvée, posez de grands écarteurs : efforcez-vous de dénuder et de lier sous l'arcade presque dans le bassin (**d**).

Notes. — (a) La longueur totale de l'incision est de $0^m,12$ environ. La dernière partie en est la plus longue de beaucoup et la principale ; elle suit la ligne ilio-trochantérienne et a direction des fibres du grand fessier ; la première partie a pour but de permettre de détruire les insertions scaro-ilio-ligamenteuses des faisceaux musculaires qui vont former la lèvre inférieure de la plaie qui ne s'abaisserait pas facilement sans cette espèce de débridement.

L'incision purement transversale de Bouisson croise obliquement et divise les faisceaux du grand fessier, qui se laissent ensuite écarter facilement. Elle doit passer juste au niveau du point d'émergence ; elle est recommandable à plus d'un titre.

(b) Cette aponévrose, mince dans sa partie externe, n'est que la continuation du bord externe du grand ligament sacro-sciatique ; à mesure qu'on s'approche du sacrum elle devient donc de plus en plus résistante.

(c) C'est principalement pour faire la recherche du paquet vasculo-nerveux et le diagnostic de l'artère qu'il faut se placer près du flanc du malade afin de permettre à la main gauche d'agir commodément en pronation.

(d) Il n'est pas facile d'épargner les grosses veines qui accompagnent cette artère ; pourquoi ne les comprendrait-on pas dans la ligature? Les pinces à forcipressure ont déjà rendu des services pour saisir les vaisseaux profonds de la fesse et assurer l'hémostase sans ligature.

Il faut placer le fil ou la pince profondément pour être sûr de saisir le *tronc* de l'artère et non pas l'une de ses deux principales branches.

§ 4. ***Ligatures des artères ischiatique et honteuse interne.*** — Le malade sera placé comme pour lier la fessière; le chirurgien fera les mêmes recherches et les mêmes marques préalables; mais une fois l'incision faite, il se tiendra *près de la cuisse* de l'opéré.

Une incision semblable à celle de l'artère fessière, située à $0^m,03$ plus bas, conduira sur l'aponévrose sous-fessière et permettra au doigt de sentir facilement l'*épine sciatique*, le petit ligament sacro-sciatique qui s'y attache et, plus haut, la partie inférieure dépressible de la grande échancrure (**a**). A ce niveau, le long et au-dessous du muscle pyramidal, l'aponévrose sera déchirée et le doigt, enfoncé profondément, cherchera les artères. Il s'arrêtera d'abord sur le *sommet* de l'épine sciatique (repère), où il sentira peut-être un petit cordon nerveux, le nerf honteux : s'il se porte à quelques millimètres *en dedans*, sur le bord supérieur du ligament (**b**), il pourra reconnaître l'*artère ischiatique* en la comprimant légèrement; s'il se porte à quelques millimètres *en dehors*, sur le bord supérieur de l'épine, c'est l'*artère honteuse* qu'il rencontrera (fig. 90). — Plus loin en dehors, se trouvent les nerfs petit et grand sciatique qui forment un ensemble volumineux.

Notes. — (**a**) Ces ligatures diffèrent de celle de la fessière en ce que : le chirurgien se tient, non près du flanc, mais *près de la cuisse*; l'incision est plus basse de $0^m,03$; elle conduit au-dessous du pyramidal, non au-dessus; les artères sont sur le seuil de la grande échancrure au lieu d'être sous la voûte.

(**b**) Les rapports que j'indique ne pourraient servir de guide si l'on cherchait les vaisseaux au-dessous de l'épine sciatique et de son ligament, car l'artère ischiatique, à peine sortie du bassin, se divise et sa principale branche devient presque immédiatement postérieure, puis externe relativement à l'artère honteuse.

Il faut s'attendre, du reste, à des anomalies assez fréquentes de l'ischiatique.

Après avoir étudié les deux mémoires de Delorme sur les ligatures des artères de la *main* et du *pied*, j'ai reconnu qu'il m'était impossible de donner ici des indications utiles, à moins d'y consacrer un très grand nombre de pages et de figures. Il s'agit en effet de véritables dissections d'anatomiste connaissant parfaitement la myologie de ces régions difficiles. J'ai donné une bonne figure des artères de la main et l'on en trouvera plus loin une médiocre de la plante du pied. Je me borne donc à signaler le sérieux travail de mon confrère de l'armée : « Lig. des *artères de la paume de la main*, en particulier des profondes... et *de la plante du pied*... in-4°, XVIII planches lith. Paris, 1882, Masson. — Voir aussi PIED, par Paulet et Chauvel, *Diction. encyclop. des Sc. méd.*

II. — AMPUTATIONS DES MEMBRES

PREMIÈRE PARTIE

GÉNÉRALITÉS

L'amputation est une opération par laquelle on enlève un membre en totalité ou en partie.

Il y a deux espèces d'amputations : les unes, faites au niveau des jointures et dans lesquelles on ne fait que séparer les pièces du squelette, sont les DÉSARTICULATIONS ou amputations *dans la contiguïté*; les autres, faites à travers les os que l'on scie, sont les AMPUTATIONS proprement dites ou *dans la continuité*.

On doit confondre ces deux espèces dans la même description générale, car le point important n'est pas la division des parties osseuses, mais la taille des parties molles et des téguments dont il faut garder une quantité suffisante pour recouvrir, facilement et convenablement, la portion de squelette mise à nu.

Le chirurgien qui va pratiquer une amputation doit se proposer avant tout de sauver la vie du malade.

Mais ce n'est point assez qu'un amputé respire, il faut encore que l'infirmité consécutive à l'opération ne fasse pas de la vie un insupportable fardeau. Ils le sentent bien, les malheureux qui, n'ayant que leurs bras pour toute fortune, refusent de sacrifier un de leurs membres si compromis qu'il paraisse, et préfèrent de risquer cent fois la mort plutôt que de se résigner de bon gré à vivre avec un moignon douloureux ou impotent.

C'est pourquoi l'opérateur doit se préoccuper toujours de diminuer, dans la mesure du possible, par le choix du procédé et de