§ 4. ***Ligatures des artères ischiatique et honteuse interne.*** — Le malade sera placé comme pour lier la fessière; le chirurgien fera les mêmes recherches et les mêmes marques préalables; mais une fois l'incision faite, il se tiendra *près de la cuisse* de l'opéré.

Une incision semblable à celle de l'artère fessière, située à $0^m,03$ plus bas, conduira sur l'aponévrose sous-fessière et permettra au doigt de sentir facilement l'*épine sciatique*, le petit ligament sacro-sciatique qui s'y attache et, plus haut, la partie inférieure dépressible de la grande échancrure (**a**). A ce niveau, le long et au-dessous du muscle pyramidal, l'aponévrose sera déchirée et le doigt, enfoncé profondément, cherchera les artères. Il s'arrêtera d'abord sur le *sommet* de l'épine sciatique (repère), où il sentira peut-être un petit cordon nerveux, le nerf honteux : s'il se porte à quelques millimètres *en dedans*, sur le bord supérieur du ligament (**b**), il pourra reconnaître l'*artère ischiatique* en la comprimant légèrement; s'il se porte à quelques millimètres *en dehors*, sur le bord supérieur de l'épine, c'est l'*artère honteuse* qu'il rencontrera (fig. 90). — Plus loin en dehors, se trouvent les nerfs petit et grand sciatique qui forment un ensemble volumineux.

Notes. — (**a**) Ces ligatures diffèrent de celle de la fessière en ce que : le chirurgien se tient, non près du flanc, mais *près de la cuisse*; l'incision est plus basse de $0^m,03$; elle conduit au-dessous du pyramidal, non au-dessus; les artères sont sur le seuil de la grande échancrure au lieu d'être sous la voûte.

(**b**) Les rapports que j'indique ne pourraient servir de guide si l'on cherchait les vaisseaux au-dessous de l'épine sciatique et de son ligament, car l'artère ischiatique, à peine sortie du bassin, se divise et sa principale branche devient presque immédiatement postérieure, puis externe relativement à l'artère honteuse.

Il faut s'attendre, du reste, à des anomalies assez fréquentes de l'ischiatique.

Après avoir étudié les deux mémoires de Delorme sur les ligatures des artères de la *main* et du *pied*, j'ai reconnu qu'il m'était impossible de donner ici des indications utiles, à moins d'y consacrer un très grand nombre de pages et de figures. Il s'agit en effet de véritables dissections d'anatomiste connaissant parfaitement la myologie de ces régions difficiles. J'ai donné une bonne figure des artères de la main et l'on en trouvera plus loin une médiocre de la plante du pied. Je me borne donc à signaler le sérieux travail de mon confrère de l'armée : « Lig. des *artères de la paume de la main*, en particulier des profondes... et *de la plante du pied*... in-4°, XVIII planches lith. Paris, 1882, Masson. — Voir aussi PIED, par Paulet et Chauvel, *Diction. encyclop. des Sc. méd.*

II. — AMPUTATIONS DES MEMBRES

PREMIÈRE PARTIE

GÉNÉRALITÉS

L'amputation est une opération par laquelle on enlève un membre en totalité ou en partie.

Il y a deux espèces d'amputations : les unes, faites au niveau des jointures et dans lesquelles on ne fait que séparer les pièces du squelette, sont les DÉSARTICULATIONS ou amputations *dans la contiguïté*; les autres, faites à travers les os que l'on scie, sont les AMPUTATIONS proprement dites ou *dans la continuité*.

On doit confondre ces deux espèces dans la même description générale, car le point important n'est pas la division des parties osseuses, mais la taille des parties molles et des téguments dont il faut garder une quantité suffisante pour recouvrir, facilement et convenablement, la portion de squelette mise à nu.

Le chirurgien qui va pratiquer une amputation doit se proposer avant tout de sauver la vie du malade.

Mais ce n'est point assez qu'un amputé respire, il faut encore que l'infirmité consécutive à l'opération ne fasse pas de la vie un insupportable fardeau. Ils le sentent bien, les malheureux qui, n'ayant que leurs bras pour toute fortune, refusent de sacrifier un de leurs membres si compromis qu'il paraisse, et préfèrent de risquer cent fois la mort plutôt que de se résigner de bon gré à vivre avec un moignon douloureux ou impotent.

C'est pourquoi l'opérateur doit se préoccuper toujours de diminuer, dans la mesure du possible, par le choix du procédé et de

l'appareil prothétique, les inconvénients définitifs de la mutilation qu'il va produire. Ces inconvénients doivent être moindres que si le membre avait été conservé sans exiger une cure trop prolongée.

S'il est vrai que toutes les manières d'amputer actuellement en usage sont également faciles à pratiquer et, bien exécutées, également favorables à la survie des opérés, il ne nous reste plus, pour nous guider dans le choix du procédé, qu'une question à résoudre : Que fera l'amputé de son moignon? ou plutôt : Que peut-il désirer en faire?

Si vous mutilez le pied ou le bas de la jambe, sachez qu'il est désirable que le malade puisse marcher en s'appuyant directement sur l'extrémité de son moignon.

Si vous enlevez une partie de la main, faites que le reste puisse saisir l'outil gagne-pain sans douleur.

Si votre opération porte sur l'avant-bras ou sur la jambe, sur le bras ou sur la cuisse, n'oubliez pas qu'un appareil prothétique sera utile, sinon indispensable, et que le moignon devra recevoir, supporter et faire fonctionner cet appareil.

Puisque le *moignon* est, après le salut du malade, le but de toute amputation, puisque c'est pour apprendre à faire et à conserver de bons moignons, dans toutes les régions des membres, que ce livre est écrit, il est méthodique d'exposer successivement : *ce* qu'il faut faire; *avec quoi* on peut le faire; et enfin, *comment* on doit le faire.

Je vais donc essayer de montrer au tailleur de moignons :

1° Le modèle, le *moignon cicatrisé indolent et utile* (à imiter); puis le *moignon conique douloureux et impotent* (à éviter);

2° La *matière première et ses qualités*, c'est-à-dire *les chairs et les os*, leurs habitudes physiologiques et pathologiques : alors seront indiquées les diverses qualités qu'il faut donner aux moignons frais, et pour sauver la vie et pour faire de bons moignons définitifs;

3° Les diverses *méthodes de la coupe* classées d'après les diverses formes de moignons, formes requises par le genre de travail que fera la partie mutilée;

4° Les *instruments* et la manière de s'en servir;

5° La *suspension provisoire du cours du sang*, ou l'art de comprimer chaque artère en particulier;

6° Enfin, pour compléter ces préceptes et comme initiation à la clinique, j'essaierai d'esquisser le tableau d'une grande opération avec toutes les scènes (asepsie, antisepsie, narcose, etc.) dans l'ordre où elles se succèdent habituellement.

ARTICLE PREMIER

DES MOIGNONS

(a). ***Les bons moignons.*** — Un moignon est *bon* lorsqu'il est *indolent* et *solide*, c'est-à-dire apte à se mouvoir sans douleur et à supporter les pressions du sol, de l'outil ou de l'appareil, sans s'ulcérer; il est *parfait* lorsque, outre ces qualités principales, il possède une *forme régulière, esthétique*.

Un moignon indolent et solide, quelle que soit sa forme, présente une *cicatrice* ÉTROITE, cachée dans un *sillon* et protégée par deux *lèvres* à peu près *régulières* que forme la peau plus ou moins *matelassée* de tissu cellulaire. Il n'est pas bon que ces lèvres soient coupées de plis profonds, car ceux-ci résultent de brides sous-jacentes rétractiles qui, en bien des cas, appliquent trop fortement le tissu inodulaire sur l'extrémité de l'os. Aujourd'hui, les moignons *bien taillés* et cicatrisés aseptiquement paraissent enveloppés sans couture : ils font le légitime orgueil des chirurgiens habiles.

La *peau* d'un *bon* moignon est saine, lâche ou modérément tendue, quelquefois doublée d'un pannicule graisseux épais, quelquefois, au contraire, maigre, mince en apparence, mais alors surabondante et plissée comme le tégument olécrânien. Dans tous les cas, elle est *mobile*, sans autres adhérences avec le squelette que celles de la ligne cicatricielle qui peuvent, à la longue, acquérir une grande laxité, surtout lorsqu'elles sont éloignées du bout de l'os, rejetées sur le côté.

Avec le temps et par le travail, la couche profonde du fascia sous-cutané peut se transformer en bourse muqueuse accidentelle, de même que l'épiderme peut s'épaissir et devenir un véritable durillon.

Sous les téguments d'un moignon, on rencontre immédiatement l'os si la peau seule a été conservée pour recouvrir le squelette.

Il n'en est pas de même si l'on a gardé aussi une longueur suffi-

sante de muscles et si l'on a été assez heureux pour en obtenir la cicatrisation sur place, bout à bout, sans retrait. Sous les téguments se trouve alors une couche fibreuse dont la structure et l'épaisseur ne rappellent guère l'origine, mais qui n'en sépare pas moins heureusement l'os de la peau et les empêche d'entrer en conflit. Cette *coiffe fibreuse* donne insertion aux tendons et aux muscles, car c'est de la fusion de leurs extrémités coupées qu'elle résulte. Sa cicatrice est bien moins mobile sur l'os que ne peut l'être celle de la peau : on y voit aboutir les cordons fibreux qui représentent les extrémités oblitérées des gros vaisseaux et les cordons nerveux



Fig. 91. — Bon moignon de jambe. (Marcellin Duval.)

Fig. 92. — Bon moignon de bras droit. (Houzé de l'Aulnoit.)

Ces moignons, sortis de mains habiles et appliquées, datent du temps où les plaies s'enflammaient et suppuraient. Aujourd'hui, l'on peut et l'on doit obtenir des cicatrices linéaires, à peine enfoncées, peu adhérentes et régulièrement bordées.

quelquefois effilés et dissociés, mais, dans le passé et maintenant encore, trop souvent hypertrophiés et globuleux.

La présence des bouts nerveux au voisinage du sommet d'un moignon, et spécialement dans la région active, est très souvent l'origine d'une incapacité fonctionnelle déterminée par la douleur. Les extrémités des nerfs, surtout celles des nerfs cutanés, dit-on, ont en effet une grande tendance à se renfler en massue, en olive ou en fuseau, et même à se réunir ensemble sous forme d'anses et de plexus. Il en résulte des *névromes* généralement sensibles au moindre contact et qui rendent impuissants et intolérants les divers points qu'ils occupent. Comme les nerfs profonds sont toujours coupés plus haut que la peau, leurs renflements terminaux se ren-

contrent d'habitude à une certaine distance de la cicatrice, sur le pourtour ou sur l'extrémité des moignons, suivant la méthode employée. Mais ils peuvent se montrer aussi au niveau même du tissu inodulaire, puisqu'il est possible de voir deux troncs nerveux, séparés par l'épaisseur d'un os, se cicatriser en fronde par-dessous l'extrémité de celui-ci. Pour bien faire, les névromes, puisque les névromes sont redoutables, doivent être, par une section assez haute des troncs nerveux, rejetés *loin du sommet*, vers la racine du moignon, et surtout bannis du point ou des points destinés à exercer une pression ou simplement à subir un contact.

Le *squelette* d'un *bon* moignon présente une extrémité arrondie, généralement un peu atrophiée sur une hauteur très variable. A la suite des amputations vraies, le canal médullaire est presque toujours fermé par une mince lamelle de tissu compact quelquefois trouée en son milieu. S'il y a deux os, ils sont assez souvent soudés par des stalactites osseuses, indices d'une irritation prolongée[1].

Il n'est pas rare de rencontrer quelques irrégularités qui entourent le bout des os et le font ressembler au bout d'un bâton fatigué sur le pavé. Ce sont des productions périostiques auxquelles adhère la cicatrice des parties profondes et quelquefois aussi celle des téguments.

Sous l'influence de la persistance de l'irritation du périoste, entretenue ou provoquée par le travail prématuré ou le surmenage, il peut se produire, non plus une couronne de simples aspérités, mais un nombre variable d'épines osseuses qu'on a vues assez longues et assez pointues pour perforer les téguments, quelles qu'en aient été primitivement l'épaisseur et la laxité.

Les moignons qui proviennent d'une *désarticulation* présentent quelques particularités. Ils ont moins de tendance à la forme conique, mais ils perdent souvent, avec le temps, leur aspect de massue par l'atrophie lente et graduelle de leur squelette. L'extrémité inférieure du fémur elle-même peut se déformer ou s'atténuer au point de ne plus présenter de traces de condyles.

1. Je n'ai eu l'ocasion de disséquer qu'un petit nombre de moignons obtenus par réunion immédiate parfaite grâce à la méthode antiseptique. Qu'y aura-t-il à changer à ce chapitre dans quelques années? Je l'ignore encore aujourd'hui.

Les cartilages, quand ils ne se sont pas exfoliés, ce qui maintenant est la règle, persistent assez longtemps. Uhde en a trouvé des restes sur l'extrémité inférieure de l'humérus, neuf ans après une désarticulation du coude; mais à la longue ils se résorbent.

Dans les premiers temps, les téguments peuvent être complètement dépourvus d'adhérences avec la surface articulaire et ses contours. Il n'en est pas tout à fait de même plus tard, soit que le cartilage ait été éliminé pendant la suppuration de la plaie, ce qui ne se voit plus souvent, soit qu'il ait été résorbé lentement et tardivement. Ici donc, nous n'avons pas la cicatrice fatalement adhérente, du moins pendant les premiers mois, des moignons dont le squelette a été scié ou tranché.

La forme que prend et garde le bout de l'os d'un moignon dépend sans doute aussi du travail qu'il fait. Je crois, mais je n'en suis pas sûr, répéter une vérité en disant que l'atrophie survient spécialement lorsque les moignons ne sont employés à aucun service.

Après avoir dit brièvement ce que doivent être les bons moignons, essayons de montrer les défauts des mauvais.

(b). ***Les mauvais moignons.*** — La forme des moignons cicatrisés, abstraction faite de la situation de la cicatrice, est liée plus souvent qu'on ne le croirait à leur aptitude au travail. C'est, en effet, la conicité à divers degrés qui est le fléau des moignons.

Qu'est-ce donc qu'un moignon conique?

Cette expression consacrée, qui date du temps où l'on ne s'occupait guère que de l'amputation de cuisse, a besoin d'explications.

La *conicité* des moignons cicatrisés n'implique pas nécessairement la forme conique; elle est caractérisée par la *tendance de l'os trop long ou trop gros à sortir à travers les téguments trop courts ou trop étroits*. Cette tendance se révèle par la tension des parties molles et de la cicatrice étroitement appliquées sur le squelette; par la sensibilité, la minceur, la misère et par conséquent la fragilité de ces mêmes parties, sensibilité et fragilité qui rendent le moignon incapable, immobile, intolérant et même douloureux au repos (fig. 93 et 94 d'avant l'ère antiseptique).

Un os d'un faible diamètre ou pointu, recouvert par une surface cicatricielle adhérente, exposée à fleur de peau, tendue par les

téguments et tiraillée, voilà le plus mauvais type du moignon conique non ulcéré.

Mais l'extrémité de l'os peut être large et renflée, la cicatrice peut être étroite : si les téguments, quels qu'ils soient, d'un moignon, quelle que soit sa forme, sont à la fois très tendus et sensibles à la pression, le moignon possède, à un degré moindre, tous les défauts du type ci-dessus indiqué et mérite le même nom.

Au contraire, bien que les moignons de bras et de cuisse acquièrent le plus souvent, chez les su-

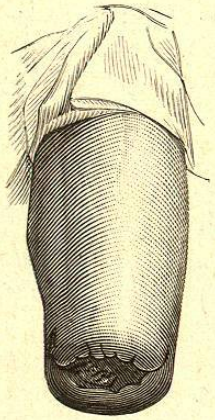

Fig. 93. — Moignon de jambe, non conique de figure, mais à large cicatrice adhérente fréquemment ulcérée et par conséquent conique dans le sens pathologique du mot.



Fig. 94. — Moignon de ambe, conique à tous les points de vue. (L'étranglement qu'on voit au-dessus du genou avait été déterminé par l'appareil de Beaufort.)

jets dépourvus d'embonpoint, la forme en pain de sucre, du fait de l'atrophie des muscles, ces moignons, coniques de figure, ne sont pas pour cela coniques dans le sens pathologique du mot, sens qui me semble suffisamment éclairé par ce qui précède.

Lorsqu'un moignon conique est assez indolent pour pouvoir travailler, il s'ulcère à la longue : le repos amène la réparation; puis la reprise du travail reproduit l'ulcération et ainsi de suite. Cette

succession d'alternatives ne prend fin que par la condamnation au repos à perpétuité, par la nécrose et la chute de la partie osseuse saillante, ou encore par l'action chirurgicale sur le squelette ou sur les téguments.

Un moignon conique capable de rester cicatrisé, pourvu qu'il ne travaille pas, n'est point ce qu'il y a de pire.

Très fréquemment, en effet, la saillie de l'os hors des téguments est permanente, soit qu'il n'ait jamais pu être enveloppé par les chairs (*conicité d'emblée*), ce qui peut être le fait du chirurgien, de la gangrène ou de la nécessité; soit que, primitivement suffisantes, les parties molles aient subi une rétraction secondaire graduelle et considérable sous l'influence d'un retard dans la cicatrisation, d'un défaut de solidité du tissu inodulaire formé rapidement et en trop petite quantité, ou d'une irritation prolongée; soit enfin que l'os lui-même ait grandi, naturellement, comme chez les enfants, ou pathologiquement par la production de ces végétations très exceptionnelles déjà signalées plus haut.

Lorsque l'os est saillant à l'extérieur depuis un certain temps, ordinairement à travers la plaie d'amputation, mais quelquefois aussi à travers une perforation des téguments et même d'un épais lambeau, il peut être nécrosé et dénudé (fig. 95) ou, au contraire,

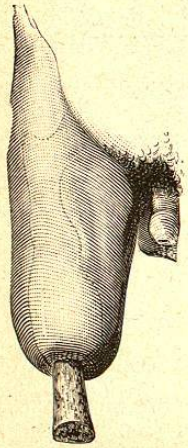

Fig. 95. — Moignon de cuisse. Os dénudé, nécrosé peu de temps après l'amputation circulaire non suivie de réunion. Les traits pointillés indiquent le contour de l'os nouveau, etc.

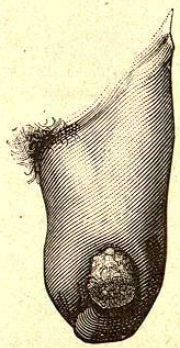

Fig. 96. — Moignon de cuisse. Os vivant couvert de bourgeons charnus, primitivement recouvert, sorti entre les deux lambeaux latéraux abandonnés à la pesanteur dans un pansement vicieux.

vivant et couvert de bourgeons charnus (fig. 96). L'orifice qui lui donne issue est un anneau inodulaire commun à la peau et aux chairs, adhérent au périoste.

Si le bout de l'os est nécrosé, il faut qu'il tombe spontanément ou qu'il soit enlevé; mais comme la nécrose remonte quelquefois fort haut et qu'alors il se forme un os nouveau qui engaine le séquestre, on conçoit que l'intervention chirurgicale ait pu paraître longtemps difficile, contre-indiquée et même impossible.

Dans le cas où l'os, quoique saillant, vit recouvert de bourgeons charnus, le sacrifice de la partie proéminente ne devient nécessaire que si la peau du moignon n'est pas suffisante pour recoiffer l'os après qu'on l'aura détachée de l'anneau inodulaire. Or, si l'insuffisance des téguments n'est pas primitive et si elle ne résulte pas de l'allongement de l'os, cette opération est possible. La rétraction dite secondaire des parties molles, celle qui cause le plus souvent la conicité, porte spécialement sur les chairs qui entraînent, il est vrai, la peau avec elles; mais le tégument conserve assez longtemps son extensibilité. J'espère que dans l'avenir on ne verra pas en un siècle autant de mauvais moignons que j'en ai vu entre 1870 et 1880.

Il est d'autres inconvénients, la névralgie, l'œdème, etc., que peuvent présenter les moignons. Comme il ne dépend pas du chirurgien opérateur de les éviter, je n'ai pas à m'en occuper ici.

ARTICLE II

PROPRIÉTÉS DES MATIÈRES DONT ON FAIT LES MOIGNONS

En premier lieu, il convient d'examiner les propriétés qui concernent la *constitution physique* des moignons, c'est-à-dire l'élasticité de la peau, la rétractilité des muscles, la dureté et le volume des os. Cette étude nous conduira à la détermination rigoureuse de la quantité de parties molles qu'il faut garder pour obtenir un bon résultat primitif et définitif.

(a). ***Des téguments.*** — Le derme des membres de l'enfant et de l'adulte est très élastique partout où il n'est pas doublé d'une couche épidermique ou d'un pannicule graisseux d'une épaisseur