de l'air et des contacts supposés nocifs, par le coton ou par un pansement rigoureusement aseptique ou imprégné de substances chimiques antiseptiques, sera *absolument immobilisé*[1].

Toutes ces précautions ne rendent pas superflues celles de l'hygiène hospitalière et individuelle, dont un chirurgien prudent ne se départit jamais.

ARTICLE III

CLASSIFICATION DES MÉTHODES D'AMPUTATION

Le but, la fin de toute amputation, c'est le moignon, le moignon cicatrisé, qui résume en lui toutes les particularités de l'opération.

Or, quelle est la caractéristique d'un moignon? Est-ce son indolence, sa régularité, sa charnure?

Non, c'est *la situation de la cicatrice* relativement à l'extrémité des os.

Ordinairement, en effet, la cicatrice, ne pouvant tolérer ni chocs ni pressions, rend la région qu'elle occupe incapable, soit de transmettre le poids du corps, soit de presser un outil, soit de fournir un point d'appui à la gaine ou coquille d'un appareil prothétique, etc.

Il dépend de l'opérateur de placer la cicatrice où il veut; il lui suffit, pour cela, de connaître les propriétés des chairs de la région et de les tailler en conséquence.

La plupart des moignons qui résultent des amputations du *membre inférieur* sont destinés à s'appuyer sur le sol, directement ou à l'aide d'un simple prolongement artificiel. La cicatrice ne doit donc pas se voir sur la surface d'appui; elle doit être rejetée de côté, sur l'une ou l'autre des faces du moignon.

1. Verduin (d'Amsterdam), l'inventeur principal de la méthode à lambeau (traductions de Vergniol, 1697, et de Massuet, 1756), fait remarquer qu'avant lui personne n'avait parlé de la cure des amputés par apposition de substance. Il dit que la chair doit être doucement contenue sur l'os pour s'y unir, et emploie un *soutien* mécanique. « Certainement, ajoute-t-il, c'est une chose fort remarquable que la chair entée s'attache si tost et si ferme au tronc, surtout à l'os. »

Alanson, en octobre 1781, pour fixer solidement le lambeau postérieur d'une amputation sus-malléolaire et en obtenir l'adhésion immédiate, emploie la *suture profonde* : THROUGH THE WHOLE SUBSTANCE OF THE FLAP (à travers toute l'épaisseur du lambeau).

Plusieurs moignons du *membre supérieur* sont au contraire destinés à fournir, par leur périphérie, un point d'appui solide et indolent à la gaine cylindrique creuse qui sert de base à l'appareil prothétique, si simple qu'il soit. Par conséquent, la cicatrice sera bien placée sur le bout du moignon, bout libre dans la coquille de l'appareil et sans contact avec elle.

Enfin, il est de nombreux moignons qui sont moins exigeants que ceux des deux catégories précédentes. Ce sont ceux qui n'ont besoin d'agir ni par leur extrémité, ni par *toute* leur circonférence. Une cicatrice terminale ne les gêne pas, une latérale non plus, pourvu qu'elle soit placée du bon côté, du côté inactif. On peut donc les réaliser par les procédés qui conviennent aux deux premières catégories. Mais, pour des raisons anatomiques et opératoires, on préfère souvent d'autres manières de faire qui, en définitive, donnent une cicatrice à la fois terminale et latérale, une cicatrice qui se prolonge sur un côté de la circonférence, quelquefois sur plusieurs, mais en laissant toujours le *côté utile* matelassé par des téguments intacts, doublés, solides et indolents.

Telles sont les trois catégories de moignons auxquelles répondent trois systèmes d'amputations, que je désignerai par ces mots :

Système des amputations *à cicatrice latérale*.
Système des amputations *à cicatrice terminale*.
Système des amputations *à cicatrice termino-latérale*.

Qu'on ne se méprenne pas sur le sens attaché ici à l'adjectif *latérale* qui veut dire : appartenant à un *côté quelconque*, interne ou externe, antérieur ou postérieur, dorsal ou palmaire, c'est-à-dire loin du centre ou pôle terminal du moignon.

Quand la cicatrice est à la fois terminale et latérale, elle se prolonge soit sur un, soit sur deux côtés : elle est alors ou termino-unilatérale ou termino-bilatérale.

Le chirurgien qui a de l'étoffe (quelquefois on taille son habit comme on a son drap) doit se demander, avant de prendre le couteau, dans laquelle des trois catégories devra rentrer le moignon qu'il va faire, c'est-à-dire comment et pourquoi ce moignon sera utilisé. Cette indispensable opération mentale étant accomplie, reste à déterminer de quelle façon le moignon d'élection sera réalisé. Car il y a plusieurs manières d'arriver à peu près au même but, et

l'état anatomique, naturel ou accidentel des parties peut conseiller, sinon imposer, l'une ou l'autre de ces manières que l'on appelle *méthodes, modes, procédés* opératoires. Ces expressions sont sou-

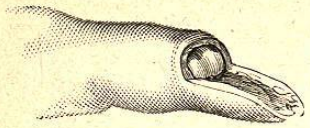

Fig. 97. — Amputation partielle d'un doigt, lambeau unique palmaire.

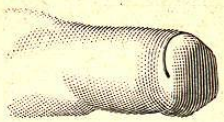

Fig. 98. — Moignon de doigt, lambeau unique; *cicatrice latérale* (dorsale).

vent employées comme synonymes, mais le terme *méthode* est le plus large, et le terme *procédé* le plus étroit.

On compte cinq principales manières d'amputer, désignées, d'après la forme de l'incision des téguments et des chairs, sous les noms de méthodes *circulaire, elliptique, ovalaire, à deux lambeaux, à lambeau unique.*

La méthode *à lambeau unique* donne une *cicatrice latérale*

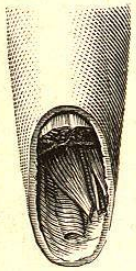

Fig. 99. — Incision elliptique très oblique. Le point culminant est au-dessus de la section osseuse (sus-malléolaire).

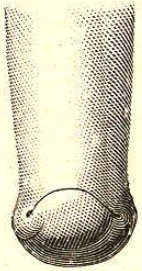

Fig. 100. — Moignon sus-malléolaire résultant de la méthode elliptique très oblique; *cicatrice latérale* (antérieure).

plus ou moins éloignée du bout du moignon, suivant que le lambeau est plus ou moins long (fig. 97 et 98).

L'incision *elliptique très oblique* amène un résultat absolument semblable (fig. 99 et 100).

Moins cette incision elliptique est inclinée, c'est-à-dire plus elle se rapproche de la forme circulaire, plus aussi la cicatrice tend à devenir purement terminale (fig. 101 et 102).

A la suite de l'*incision circulaire*, la cicatrice ferme la plaie comme les cordons d'une bourse; elle se fixe au centre du moignon (si aucune disposition anatomique particulière ne l'entraîne

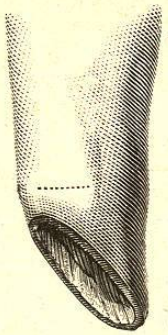

Fig. 101. — Incision elliptique peu oblique; le point culminant reste au-dessous de la section osseuse pointillée.



Fig. 102. — Moignon de jambe résultant de la méthode elliptique peu oblique; *cicatrice terminale* protégée.

sur l'un des côtés), et donne, en définitive, le type du moignon *à cicatrice terminale*, médiane ou opposite de Malgaigne (fig. 103).

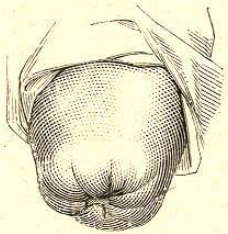

Fig. 103. — Moignon de cuisse non déformé résultant de l'incision circulaire; *cicatrice terminale* presque centrale.

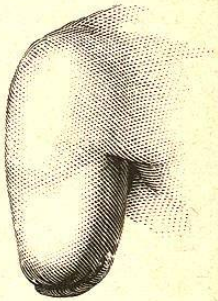

Fig. 104. — Moignon de bras résultant d'une amputation à deux lambeaux égaux arrondis; *cicatrice termino-bilatérale.*

La méthode *à deux lambeaux égaux* donnerait toujours, si le tissu inodulaire n'était pas essentiellement rétractile, une cicatrice terminale traversant comme un méridien le pôle du moignon, pour empiéter sur deux côtés opposés (fig. 104). Mais souvent la ligne inodulaire se raccourcit au point de devenir simplement *terminale*

plutôt que *termino-bilatérale*. Lorsque les deux lambeaux sont inégaux et que cependant le plus long est de longueur modérée, le résultat ressemble à celui de l'incision elliptique peu oblique.

Enfin, l'incision dite *ovalaire* n'étant qu'une incision circulaire

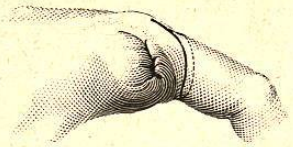

Fig. 105. — Moignon d'index gauche désarticulé par la méthode ovalaire *cicatrice termino-unilatérale.*

ou elliptique peu oblique avec fente plus ou moins longue, ne peut être suivie que d'une cicatrice *termino-unilatérale* (fig. 105).

Le tableau suivant résume les développements qui précèdent :

CICATRICE TERMINALE (moignon utilisable par toute sa circonférence).	MÉTHODE CIRCULAIRE (et méthode *elliptique peu oblique* quelquefois aussi méthode mixte avec *deux courts lambeaux*).
CICATRICE LATÉRALE (moignon utilisable et par son extrémité et par la moitié de sa circonférence).	MÉTHODE A LAMBEAU UNIQUE (ou incision *elliptique très oblique* et méthode à *deux lambeaux très inégaux*).
CICATRICE TERMINO-UNILATÉRALE (moignon utilisable par trois de ses faces).	MÉTHODE OVALAIRE (et rarement : *incision elliptique*, fermée suivant le grand axe).
CICATRICE TERMINO-BILATÉRALE (moignon utilisable par deux de ses faces).	MÉTHODE A DEUX LAMBEAUX grands et sensiblement égaux.

Personne, je pense, ne mettra en doute l'utilité pratique d'une telle classification des méthodes et des moignons, puisque, je le répéterai cent fois, le chirurgien, en face d'un membre à couper, doit réfléchir et se poser successivement les deux questions suivantes :

1° Que fera le moignon, et par conséquent, où dois-je placer la cicatrice?

2° Quelle est la méthode qui me donnera le mieux le résultat désiré?

Pour que le tableau précédent exprime la vérité, il est nécessaire d'ajouter quelques remarques.

En effet, une incision circulaire, c'est-à-dire faisant le tour du membre comme un bracelet, une jarretière, ne donnera une cicatrice terminale qu'autant qu'elle *restera* circulaire après la section des chairs. Dans la pratique, presque toujours cette cicatrice sera éloignée du centre du moignon par l'inégale rétraction des muscles.

La même cause, la rétraction, agissant inégalement sur les diverses faces du membre, peut déformer singulièrement les incisions elliptiques, tantôt en exagérant leur obliquité, tantôt en la faisant disparaître. Sans cesse, dans le cours de cet ouvrage, je reviendrai sur la déformation physiologique immédiate des plaies d'amputation, et l'on verra que, pour obtenir ce que l'on veut, il faut souvent commencer l'opération comme si l'on désirait autre chose.

Pour se convaincre de la réalité de ce que je viens de dire, il suffit d'amputer successivement un membre supérieur, au poignet, au milieu de l'avant-bras et au coude, par la méthode circulaire. Au poignet, l'incision devient elliptique par le retrait considérable des téguments dorsaux. Au milieu de l'avant-bras, elle reste circu-

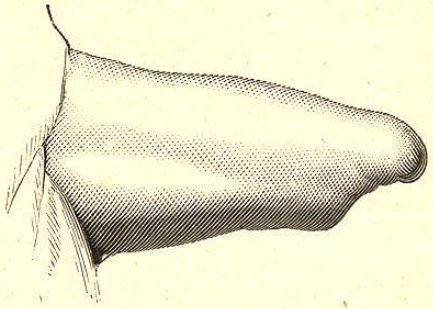

Fig. 106. — Profil interne d'un moignon résultant d'une amputation circulaire de la cuisse gauche. Déformation causée par la rétraction secondaire des muscles postérieurs et internes.

laire. Au coude enfin, par la rétraction étonnante des parties molles antérieures, la cicatrice vient se former tout à fait en avant, quelquefois à plusieurs centimètres au-dessus de l'extrémité l'humérale.

Sur la cuisse, l'incision circulaire devient elliptique à point culminant postéro-interne. Donc, si l'on veut y obtenir une cicatrice centrale terminale, il faut couper les téguments et les chairs plus bas en dedans et en arrière qu'en dehors et en avant, faire une



Fig. 107. — Face postérieure d'un moignon sus-malléolaire d'enfant, méthode circulaire. Déplacement de la cicatrice causé par la rétraction secondaire des muscles postérieurs.

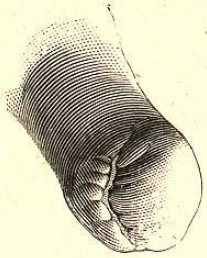

Fig. 108. — Moignon dressé de bras droit d'enfant amputé à deux lambeaux primitivement égaux dont l'interne, considérablement rétracté, a entraîné la cicatrice de son côté.

incision elliptique qui deviendra circulaire immédiatement. C'est ce que Marcellin Duval exprime à peu près ainsi : à la cuisse, pour réaliser la méthode circulaire, on doit pratiquer l'incision elliptique.

Les lambeaux, il faut y songer quand on les dessine, n'échappent pas davantage aux conséquences de l'inégale rétraction des parties molles; ils subissent en maintes régions des altérations considérables dans leur forme et dans leurs dimensions (fig. 108).

Ce n'est pas tout de faire le moignon idéal, il faut encore le conserver tel, c'est-à-dire entraver par une cicatrisation rapide la rétraction secondaire capable de déformer les moignons, plus encore que la rétraction primitive.

C'est une faute de ne pas songer, en prenant le couteau, aux déformations primitive et secondaire : car la première est irréparable, et la seconde difficile à combattre. Leurs conséquences sont telles qu'il devient quelquefois impossible, même à des yeux exercés, de dire, à l'aspect d'un vieux moignon, par quel procédé il a été obtenu.

Bien que ces réserves fassent pressentir les nombreuses modifications que devront subir les méthodes désignées ci-dessus, pour s'adapter à chaque amputation en particulier, je vais donner suc-

cessivement les règles de chacune de ces méthodes. L'habileté manuelle reste stérile quand elle est privée de la direction d'un cerveau instruit, réfléchi, habitué à penser à tout par une bonne éducation.

L'opérateur réduit à la connaissance de tels préceptes généraux obtiendrait souvent, il faut le dire, un résultat inattendu et même redouté; ils sont néanmoins indispensables, car ils constituent la base que viennent altérer à peine les modifications commandées par la conformation de chaque région et les propriétés de ses parties molles.

A. — De la méthode circulaire.

Le résultat immédiat de la méthode circulaire diffère suivant que le squelette du membre est ou n'est pas entouré de muscles épais.

Dans le premier cas, comme à la cuisse, au bras, la plaie d'amputation ressemble à un entonnoir : le bord est formé par la peau, l'intérieur par les muscles et le fond par l'os. Le pansement ferme cet entonnoir en l'aplatissant, pour emprisonner l'os au fond; la plaie, de circulaire devient diamétrale et se fronce ultérieurement par les progrès de la cicatrisation. C'est l'amputation circulaire type : elle mérite le nom d'*infundibuliforme* (fig. 109, 110 et 111).

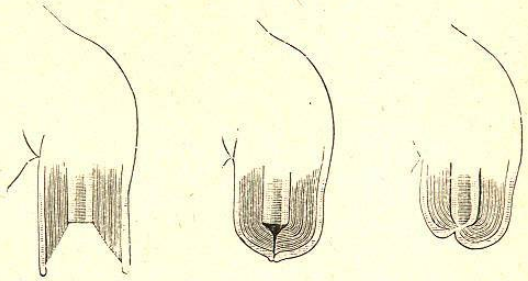

Fig. 109. — Coupe d'un moignon de bras infundibuliforme béant.
Fig. 110. — Le même moignon fermé. On voit un clapier au bout de l'os.
Fig. 111. — Le même cicatrisé. Le noyau inodulaire unit l'os, les chairs, la peau.

Dans le second cas, on ne peut garder que de la peau pour envelopper les os; c'est ce qui arrive près du poignet. La plaie présente l'aspect d'un vase cylindroïde peu profond dont le pourtour est

formé par la face intérieure des téguments disséqués sur une étendue suffisante, et le fond, large et plat, par la *section transversale* des os et des tendons encore pourvus ou non de fibres musculaires. C'est l'amputation circulaire dite *à manchette*.

En raison de la conformation de certains segments de membres dont les os sont sous-musculaires d'un côté et sous-cutanés de l'autre, ces deux manières se combinent quelquefois. De même sur les membres très volumineux, il est indispensable de disséquer la peau et de la retrousser avant de couper les muscles, si l'on veut pouvoir envelopper ceux-ci en fermant le moignon.

Amputation circulaire infundibuliforme.

Les anciens ne pratiquaient que l'amputation circulaire et ne la pratiquaient pas bien. Malgré les recommandations de Celse, trop brèves, il est vrai, ils coupaient la peau, les muscles et l'os, tout, au même niveau. La saillie de l'os, qui ne se rétracte pas comme les chairs, était fatale. Le moignon, conique d'emblée, ne pouvait se cicatriser définitivement qu'après que la nécrose était venue raccourcir le squelette, trop long pour pouvoir être enveloppé par des téguments trop courts. Cela demandait six mois.

J.-L. Petit et Cheselden furent les premiers à recommander, celui-là sur le continent, celui-ci en Angleterre, de couper d'abord la peau et la graisse; puis, après la rétraction de ces téguments, de diviser les muscles le plus haut possible[1]. (Voy. Garengeot, 1720.)

En 1742, Henri-François Ledran s'exprime ainsi : « Je couppe « d'un seul coup la peau et la moitié de l'épaisseur des muscles « par une incision circulaire; aussitôt je fais retirer en haut la « peau et les muscles autant qu'il est possible, et je fais une « seconde incision circulaire précisément au niveau de la peau « couppée et retirée. Par celle-ci je ne couppe point de peau, mais

1. Il n'est pas facile de faire accorder par un Anglais que la priorité de cette *double incision* appartient très vraisemblablement à notre J.-L. Petit.

Avant la naissance de Cheselden, qui eut lieu en 1688, le précoce et célèbre chirurgien français enseignait déjà l'anatomie.

En mai 1719, le traité des *opérations de chirurgie* de son élève Garengeot était livré à l'imprimerie : il paraissait en 1720 à Paris, et à Londres en 1723. Dans ce traité, la *double coupe* est décrite avec grand soin, page 344. — Cheselden, au contraire, n'a écrit qu'en 1749. Il est vrai qu'il prétend avoir eu l'idée de couper la peau et les muscles successivement, pendant qu'il étudiait sous Fern, vers 1710 au plus tôt.

« seulement les muscles jusqu'au périoste inclusivement, sans « craindre de gâter le couteau. »

Plus tard (1779), Alanson, trouvant insuffisants les préceptes des chirurgiens qui se contentaient de faire rétracter la peau, et même ceux de Bromfield qui recommandait de détruire les adhérences apparentes des téguments, modifia ainsi chacun des temps de la double coupe de J.-L. Petit : après l'incision circulaire de la peau, il disséquait au besoin cette membrane de manière à la séparer des muscles superficiels, *dans une étendue juste suffisante;* puis il coupait les muscles, non sans difficulté, en plongeant le bout de la lame obliquement vers la racine du membre, pour *creuser* le moignon comme on évide une pomme gâtée avec la pointe d'un couteau.

Malgré les perfectionnements successifs de la méthode de J.-L. Petit, la conicité primitive du moignon demeurait tellement fréquente, que Louis, le célèbre secrétaire de l'Académie de chirurgie, porta son attention sur ce point et démontra, en 1752, les avantages de la méthode de Celse. Celle-ci consiste à couper d'un premier coup, jusqu'à l'os, la peau et les muscles; puis à recouper ensuite à sa base le cône musculaire qui n'a pas manqué de se former par la rétraction plus grande des muscles superficiels dépourvus d'adhérences osseuses. Ce procédé de la *coupe et recoupe* fut longtemps en honneur. Dupuytren l'employait, et, en 1868, sous mes yeux, St. Laugier l'exécutait encore à l'Hôtel-Dieu de Paris.

Louis conseilla donc de diviser une deuxième fois les muscles profonds, afin de porter la scie le plus haut possible. B. Bell prétendit arriver au même résultat en détruisant les attaches osseuses de ces mêmes muscles avec un couteau en forme de truelle insinué tout autour de l'os.

Ainsi donc, de nombreuses tentatives furent faites dans le cours du XVIIIe siècle pour remédier à la conicité du moignon.

Ce fut Desault qui eut l'honneur de rassembler ce qu'il y avait de bon dans le procédé de Petit et dans celui de Celse renouvelé par Louis, et, par suite, d'établir définitivement les règles de la méthode circulaire. Desault, après la section des téguments, coupait les muscles « couches par couches, laissant d'abord rétracter la première avant que de diviser la seconde, incisant ensuite celle-ci au niveau de l'endroit où les chairs s'étaient retirées, et ainsi de suite

jusqu'à l'os. Par là on a le véritable cône creux. » (Tome II, p. 547.)

Aujourd'hui, la section des parties molles dans une amputation circulaire doit être décomposée en quatre temps successifs :

1° Division des téguments;
2° Mobilisation et rétraction des téguments;
3° Coupe des muscles;
4° Recoupe des muscles restés saillants.

Position de l'opérateur. — Sauf pour la cuisse droite, en dedans de laquelle on ne peut manœuvrer, l'opérateur droitier se place de manière que la partie sacrifiée soit à sa gauche, sinon dans sa main gauche. Il ne regarde pas le membre directement par le travers, car il est ordinairement tourné de trois quarts, vers la face de l'opéré. Campé sur la hanche droite, les pieds d'équerre et les jarrets pliants, le bras droit libre dans tous ses mouvements, il peut, sans changer d'attitude, accomplir tous les temps de l'opération, y compris le sciage des parties osseuses.

Un aide habile est indispensable pour rétracter les parties molles.

1° Pour *diviser les téguments*, l'opérateur tenant le couteau à pleine main, comme une serpette, le passe sous le membre, la pointe haute, et attaque avec le talon du tranchant les téguments de la face éloignée (fig. 112). En tirant, sciant au besoin avec légèreté, il coupe successivement sur la face éloignée de lui, sur la face inférieure et, toujours tirant, mais en relevant le manche, sur la face rapprochée. Les téguments ayant été incisés sur les trois quarts de la circonférence[1], il faut faire une *reprise* (fig. 113) : la main droite, qui était en attitude moyenne ou demi-supination, se met en pronation, amène le couteau par-dessus le membre, reprend, toujours avec le talon, l'extrémité initiale de la *première* incision, et la réunit à l'extrémité terminale.

2° *Libération des téguments* (fig. 114, p. 172). — Le chirurgien passe en revue toute l'étendue de la lèvre supérieure de la peau; il

1. Autrefois, le chirurgien mettait un genou à terre, engageait le bras tout entier sous le membre et rabattait le couteau par-dessus, la pointe vers sa poitrine. Il incisait en tirant, d'abord sur la face supérieure, puis sur la face éloignée, puis sur la face inférieure, et enfin, en se relevant, sur la face rapprochée, coupant d'un seul trait tout autour du membre. Un pareil tour d'adresse est inutile. Mieux vaut se contenter de diviser d'abord la moitié, les deux tiers ou les trois quarts inférieurs de la circonférence des téguments, et terminer l'incision circulaire par une reprise faite par-dessus le membre.

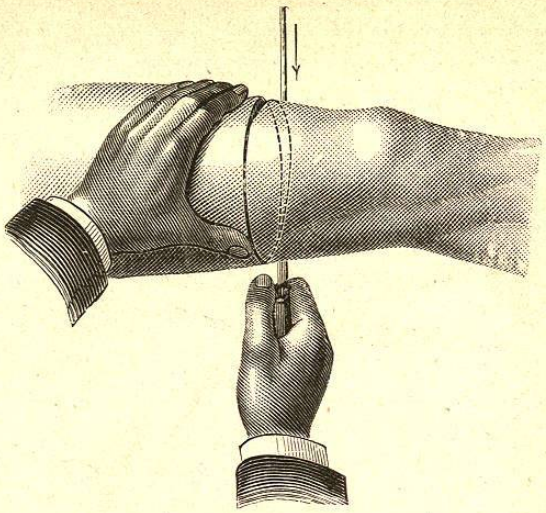

Fig. 112. — Méthode circulaire. Commencement de la section des téguments. Cuisse droite.

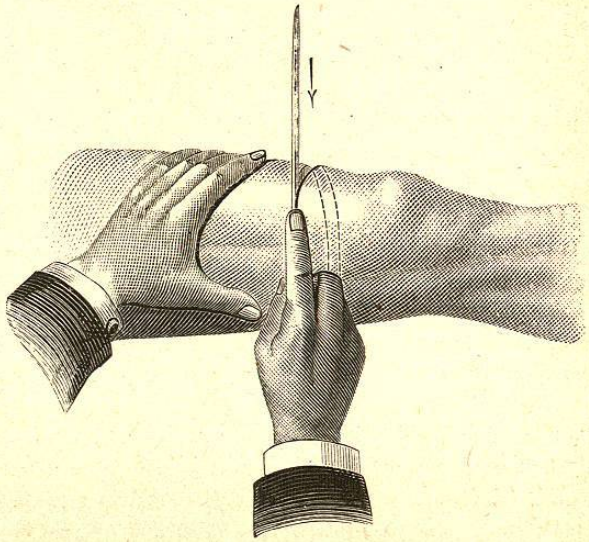

Fig. 113. — Méthode circulaire. Reprise pour achever la section des téguments.

en détruit toutes les adhérences, spécialement au niveau des cloisons aponévrotiques intermusculaires, sans craindre d'entamer l'aponévrose d'enveloppe. L'aide chargé de favoriser la rétraction s'emploie du bout des doigts, comme la gauche de l'opérateur

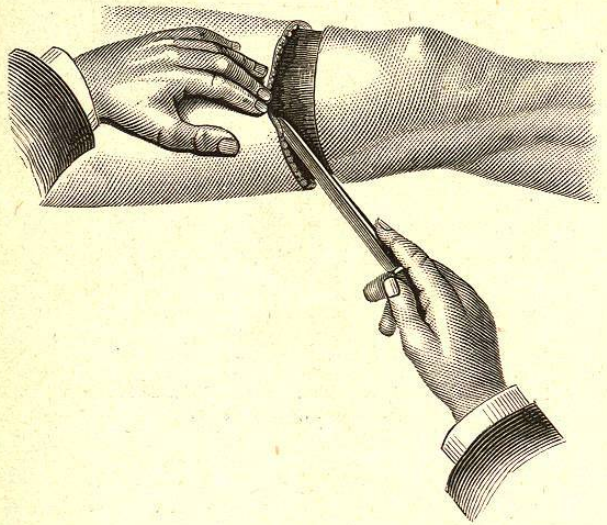

Fig. 114. — Méthode circulaire. Mobilisation de la peau accomplie (sur la cuisse droite) par le seul concours des mains de l'opérateur. — Sur la cuisse gauche, les mains de l'aide viennent avantageusement au secours de la gauche du chirurgien.

(fig. 114), à faciliter la libération des téguments, partout où se porte la pointe du couteau.

La peau bien libérée est alors entraînée le plus haut possible par la traction de l'aide rétracteur (fig. 115). Celui-ci, pour agir sur toute la périphérie du membre, l'embrasse dans le cercle parfait et complet qu'il forme avec les croissants du pouce et de l'index de ses deux mains.

On dit généralement à l'aide rétracteur de répartir sa force également sur toute la périphérie du membre. Ce n'est pas mal; mais il est mieux de l'engager à porter ses efforts spécialement sur le côté qu'entame et que va entamer le couteau. Surtout pendant la recoupe des muscles, l'aide, pour obtenir le maximum de rétraction dans le point où mord le tranchant, ne doit rien exiger du point diamétralement opposé.

3° *Coupe des muscles.* — Le chirurgien repasse le couteau sous le membre, la pointe haute (fig. 115), comme il l'a fait déjà pour

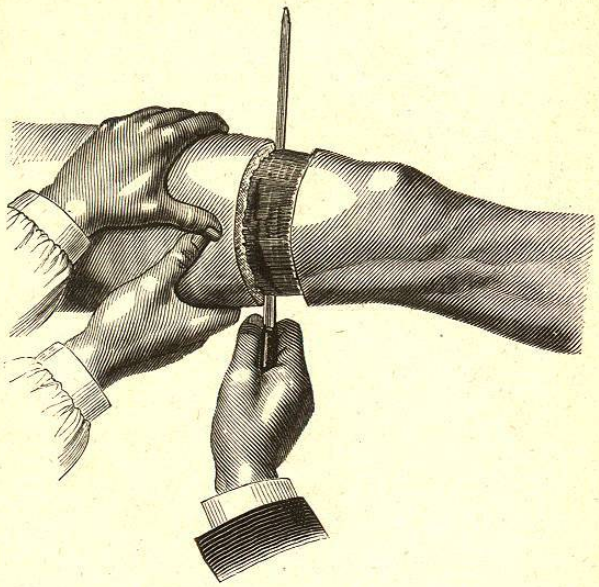

Fig. 115. — Méthode circulaire. Attaque pour la coupe des muscles au niveau de la peau rétractée par les deux mains de l'aide.

sectionner la peau, et entaille les chairs hardiment et profondément, au niveau de la peau rétractée. De même que pour les téguments, il coupe d'un premier et long trait sous le membre; d'un second trait, après avoir ramené le couteau par-dessus, il complète la section circulaire qui, sur le vivant, demeure largement béante et montre l'os dénudé.

Grâce à la rétractilité plus considérable des parties molles superficielles et à la traction des mains de l'aide, un cône charnu saillant s'est formé, ayant sa base près de la peau rétractée et son sommet près de l'os.

La règle est de recouper circulairement et le plus haut possible toutes les parties charnues qui constituent ce cône.

4° *Recoupe des muscles* (fig. 116). — Au niveau de la peau rétractée et après avoir engagé de nouveau le couteau sous le membre, l'opérateur attaque la base du cône, en dirigeant légèrement le tranchant vers la racine du membre pour creuser le moignon si c'est possible : il incise à fond jusqu'à l'os et n'y réussit

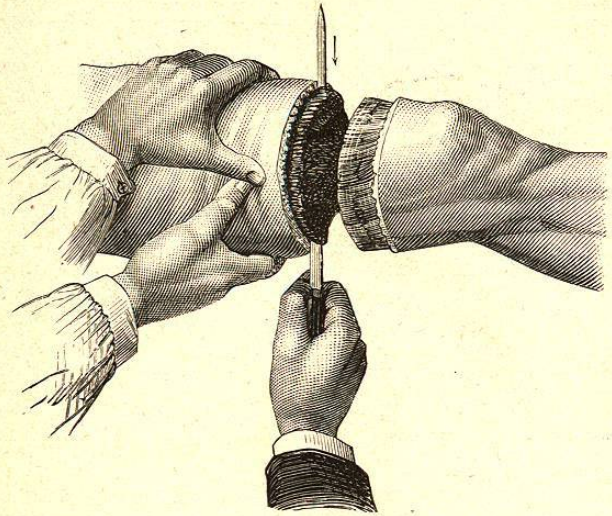

Fig. 116. — Recoupe des muscles à ras de la peau rétractée, en creusant.

qu'en secouant vivement le couteau par de très courts mouvements de scie fortement appuyés. Comme toujours, le premier trait épargne les chairs situées sur ou devant l'os.

Il y a lieu encore une fois de faire une reprise par-dessus. — Pour y réussir facilement, le chirurgien, à cause de la mobilité des parties restant à diviser et roulant autour de l'os, les fixera entre le pouce et l'index gauches (fig. 117)[1].

L'os doit être dès à présent absolument dénudé sur toute sa circonférence. S'il n'en est pas ainsi, il faut le cerner de nouveau

1. Marc Sée m'a recommandé sa manière de faire qui est la suivante : après avoir fait à fond la première et unique section transversale des chairs, et vu se former le cône des muscles profonds, le chirurgien, donnant un coup de couteau de chaque côté, fend le cône en deux lambeaux qu'il détache et relève avec ou sans le périoste adhérent à leur face profonde. L'os devient facile à scier et reste débordé par les parties charnues les plus profondes et les plus propres à s'unir avec sa surface de section.

d'une main légère, mais « sans trop craindre de gâter le couteau ». Mieux encore, lorsque l'on redoute de n'avoir pas un moignon suffisamment creux, on doit, avec la pointe ou le talon, diviser, en les

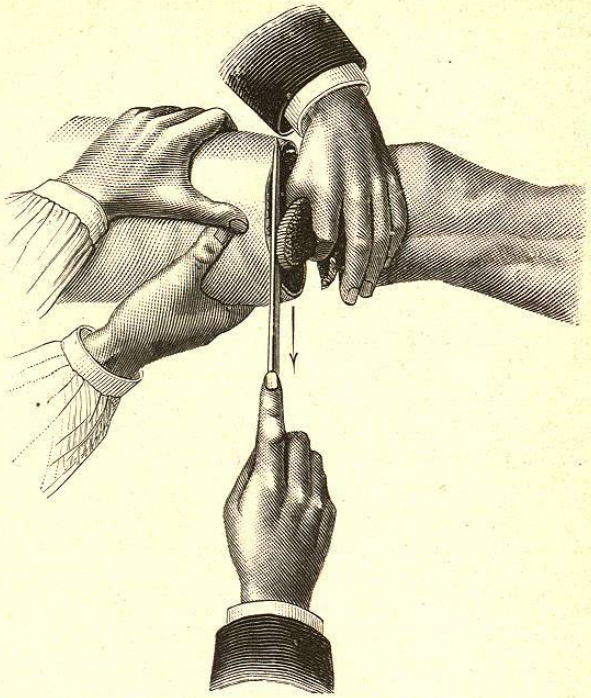

Fig. 117. — Travail de main gauche indispensable pour finir section du cône charnu.

refoulant, les attaches osseuses des muscles profonds, par exemple celles qui se font à la ligne âpre du fémur, mais *il ne faut pas dénuder l'os plus haut qu'on ne pourra le scier*[1].

1. C'est ce qui arrive souvent lorsque, à la manière de Bell, on insinue la pointe tout autour de l'os à une profondeur trop considérable. Je préfère de beaucoup me borner à cerner l'os avec soin, comme la plupart des opérateurs, afin de scier le plus haut possible, mais juste au point où cesse la dénudation. D'autres chirurgiens ont conseillé de garder un manchon ou lambeau de périoste destiné à s'adapter à la tranche de l'os (Onsenort, Houzé, F. Poncet, etc.).

Si donc maintenant on racle quelquefois le périoste, c'est pour le conserver et non plus pour lui épargner la morsure de la scie! Déjà J. L. Petit ne craignait pas de scier le périoste sans prendre la précaution de l'inciser d'abord, précaution futile, car il est presque impossible de faire passer le trait de scie juste dans la voie étroite qu'a tracée le couteau périostotome.

La manière d'envelopper les chairs pour les rétracter, avant et pendant le sciage, l'hémostase définitive, la toilette, etc., n'ont rien de spécial à la méthode circulaire; il en sera question plus loin, page 205 et suivantes.

Quand on ferme immédiatement l'entonnoir du moignon, on ne peut que l'aplatir comme le fond d'un tube de plomb contenant couleur ou pâte quelconque, de manière à avoir une plaie transversale, ou oblique, ou antéro-postérieure. Les extrémités ou commissures, en raison de la fermeté des téguments, restent béantes; on y place les drains de sûreté, drains temporaires. L'aspect immédiat n'est pas beau; aussi les chirurgiens esthètes résèquent-ils les cornes du moignon, qui peut sembler alors avoir été obtenu par deux lambeaux.

Amputation circulaire à manchette.

C'est un pis aller[1] dont on est obligé de se contenter lorsque les os ne sont recouverts que par des téguments, ou lorsqu'il est impossible, par la rétraction simple, d'arriver à scier l'os assez haut. (B. Bell, Brunninghausen, etc.)

La peau est coupée circulairement jusqu'à l'aponévrose comme dans l'amputation infundibuliforme.

La lèvre supérieure des téguments, graisse y comprise, est ensuite saisie du bout des doigts gauches, détachée des parties sous-jacentes avec la pointe du couteau, sur toute la périphérie du membre, et finalement retroussée dans une étendue suffisante. Elle doit emporter à sa face profonde *toute l'épaisseur* du tissu sous-cutané: par conséquent, le tranchant fuira le derme et ne craindra pas d'entailler l'aponévrose, ni même d'en garder quelque lambeau (fig. 118).

Les parties charnues sont ensuite coupées circulairement, et même recoupées, si les profondes subissent un retrait insuffisant.

Dans les régions où l'amputation à manchette est indiquée, ces parties charnues sont souvent réduites à des tendons, vaisseaux et nerfs, c'est-à-dire à des cordes nombreuses, dures, quelquefois

1. Ce mot, que je crois juste, paraîtrait sans doute excessif, s'ils daignaient me lire, à plusieurs chirurgiens étrangers qui se contentent volontiers d'une manchette ou de lambeaux de peau pour envelopper leurs moignons. Je n'ose pas dire qu'ils opèrent ainsi parce que c'est plus facile et qu'ils ne daignent pas ou ne peuvent pas apprendre à opérer mieux. Je ne puis pourtant pas m'expliquer autrement leur tendance, car nos procédés, issus de la science et de l'art, donnent de meilleurs et plus beaux résultats.

cachées dans des gouttières osseuses, en un mot, difficiles à couper. Si, après avoir introduit le couteau dessous, à plat, on tourne le tranchant vers l'extérieur, rien n'échappe, et l'on peut ainsi tailler de véritables petits lambeaux. (Hervez de Chégoin, Cloquet, Richet.)

Quand il y a deux os dans le segment de membre amputé, comme c'est l'ordinaire lorsqu'on est obligé de disséquer la peau, la dernière manœuvre du couteau consiste à pratiquer une incision qui cerne les deux os comme le pourraient faire les deux anneaux

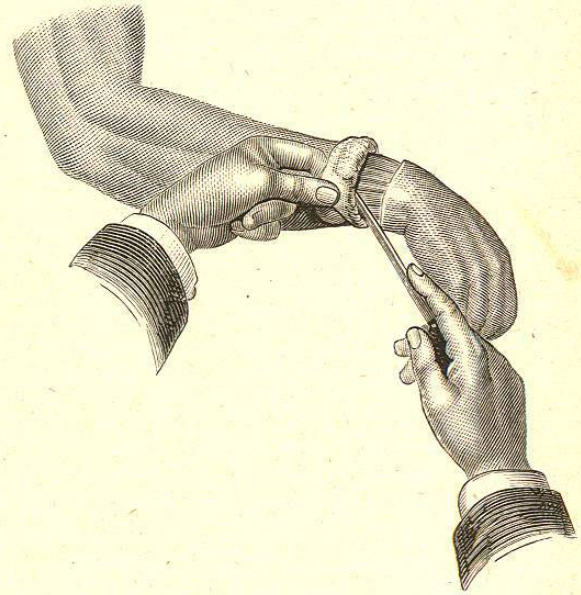

Fig. 118. — Méthode circulaire à manchette retroussée par les doigts gauches et détachée par le couteau. La pointe de celui-ci est mal représentée : elle agit trop près de la manchette; elle devrait couper à un centimètre du retroussis qui se ferait quand même et bien nourri, sous la traction de la main gauche.

du chiffre 8. On verra plus loin (voy. Amputations de l'avant-bras) comment il faut s'y prendre pour exécuter sûrement, simplement et facilement ce temps de l'opération.

Il me faudrait deux pages pour reproduire la description pourtant précise que Lisfranc (I, 719) donne du fameux « 8 de chiffre » tel qu'il aimait à le pratiquer.