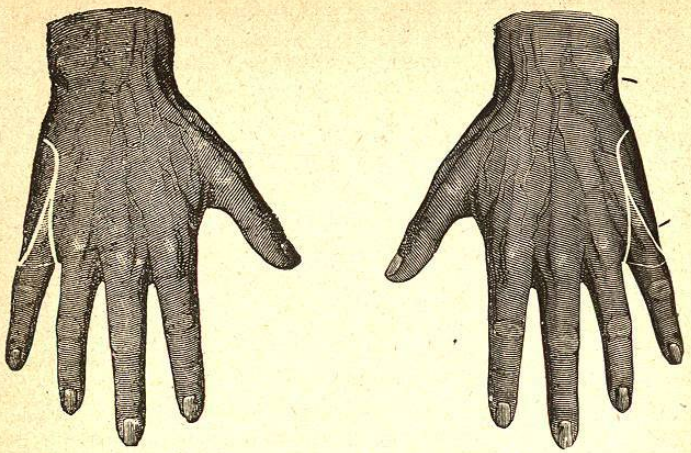

Fig. 199 et 200. — Tracés, sur la face dorsale de la main droite et de la main gauche, de l'incision propre à l'amputation du petit doigt avec extirpation totale de son métacarpien.

D'autre part, si l'on veut avoir assez de peau pour couvrir la face interne de la racine de l'annulaire, il faut, en incisant autour de la base du petit doigt, ne pas suivre le pli digito-palmaire. C'est le point délicat et la raison d'être des fig. 201 et 202. En partant de la commissure de l'annulaire et du petit doigt, le pli digito-palmaire de celui-ci se porte obliquement en dedans et en haut, vers le poignet. (Regardez votre main gauche et tracez dessus l'incision.) Partie de la même commissure, l'incision suivra, en traversant la face palmaire de la première phalange, une direction oblique contraire à celle du pli, c'est-à-dire s'éloignera du poignet en se portant en dedans (fig. 201). Sur la limite interne de la face palmaire, l'incision passera à $0^m,01$ au-dessous du pli; alors brusquement elle se recourbera et, par le plus court chemin, gagnera le milieu du bord dorsal du métacarpien. C'est donc en avant de la racine du petit doigt plutôt qu'en dedans qu'il faut prendre la peau qui s'appliquera au côté interne de l'article métacarpo-phalangien de l'annulaire.

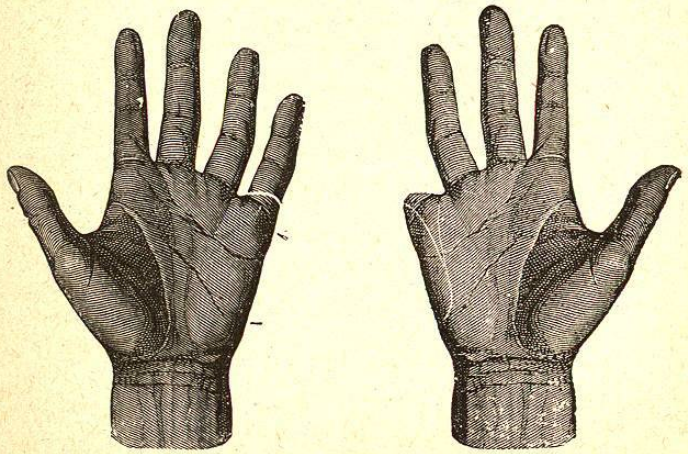

Fig. 201 et 202. — Montrent comment il faut entamer la face palmaire de la racine du petit doigt pour conserver de quoi bien couvrir le côté de l'articulation métacarpo-phalangienne de l'annulaire.

Dénudation du métacarpien. — Bien tracer l'incision est le point important : ce n'est pas tout. En effet, il est difficile de séparer un métacarpien quelconque des chairs qui l'environnent. Il y a, pour cela, deux manières : l'une rapide et périlleuse, l'autre plus lente mais sûre.

La première, je ne veux que l'indiquer ici, consiste, une fois la peau coupée et ses lèvres écartées, à passer la lame du couteau tout autour de l'os en l'y appliquant parallèlement et le plus étroitement possible. A défaut d'autre nom, appelons cette manœuvre *coup de Liston*, pour être agréable aux Anglais. Le premier temps en est représenté par la figure 212, page 313, et le second par la figure 208, page 310. Cette manœuvre, très utile pour dégager les extrémités inférieures des métacarpiens du milieu, sera décrite plus loin à propos de l'ablation du troisième.

Dans la seconde manière, on dissèque successivement chaque lèvre de l'incision écartée par la main gauche : la lame du bistouri, tenue comme une plume à écrire, rase les os, suit leurs contours et marche toujours de bas en haut, c'est-à-dire de la phalange vers le carpe.

C'est cette dernière pratique, déjà recommandée pour le pouce, que je conseille encore pour le petit doigt et qui va être étudiée avec tous les détails nécessaires. Elle permet d'enlever un métacarpien *net*, de conserver le *volume entier* des parties molles et de n'ouvrir *aucune artère* capable d'ennuyer le chirurgien le jour ou le lendemain de l'opération.

Raquette à manche recourbé (valve interne).

Reconnaissez le tubercule supérieur interne du cinquième métacarpien ; explorez avec le doigt la face dorsale de cet os et *marquez* à la teinture ou à l'encre l'interligne unci-métacarpien. Pendant vos premières études sur le mort et toujours sur le vivant, tracez complètement l'incision (voy. plus haut). L'opération vous sera facile si vous vous conformez à mes indications; autrement, non.

Quel que soit le côté opéré, le coude est fléchi, appuyé sur la

table, la main tenue par l'aide à peu près verticalement dressée (attitude des figures suivantes), mais pas trop haute (voy. note **a**, p. 309).

1° Vous vous placez pour avoir devant les yeux le bord cubital de la partie malade dressée. De la main gauche saisissez le petit doigt à enlever comme la fileuse la pointe de son fuseau, tordez-le pour voir sa face palmaire comme vous pouvez la voir sur vos propres mains. Appliquez le tranchant de la pointe du couteau à la racine du doigt pour attaquer du côté de l'annulaire, dans le pli digito-palmaire, et abandonner tout de suite ce pli afin d'atteindre le bord interne de la face palmaire à 1 centimètre plus près de l'ongle. Après avoir incisé ces téguments palmaires, tournez vite et dirigez-vous, par le plus court chemin, vers le milieu du corps du métacarpien et de sa face dorsale; continuez à inciser sur cette face, le long, mais en dedans de l'espace interosseux jusqu'au voisinage de la base métacarpienne. Alors recourbez votre incision en dedans, sur cette base, parallèlement à l'interligne, mais à 2 millimètres au-dessous, pour aboutir, sans entamer la paume, sur le tubercule, non sur l'os crochu (**b**).

Tordez maintenant le petit doigt et par suite la main de manière à en amener la face dorsale devant vos yeux. Ayant remis le couteau entre le petit doigt et l'annulaire dans le commencement de votre première incision, coupez les téguments sur le côté de la phalange plutôt que dans la commissure, et gagnez en ligne droite la partie longitudinale et dorsale de l'incision déjà faite que vous rejoindrez tard, à angle très aigu, sans découvrir le muscle interosseux dorsal.

Vous avez pu et dû couper les tendons extenseurs dans ce premier passage du couteau, comme aussi diviser d'emblée et à fond le tissu sous-cutané dans toute l'étendue de la plaie; sinon, faites-le en repassant le couteau.

2° Donnez maintenant le petit doigt toujours dressé à l'un de vos aides qui le tordra et l'inclinera suivant les besoins pendant que vous isolerez le métacarpien, de chaque côté successivement, en commençant de préférence par décoller les chairs de la valve interne et palmaire (**c**). Voyez comme vous devez saisir celle-ci entre le pouce et l'index sur les figures 203 (côté droit) et 204 (côté gauche). — Pour séparer les parties molles, tenez le bistouri comme une plume, et par plusieurs traits superposés dans la même

voie, rasez à plat la base de la phalange, l'articulation, la tête, puis le flanc du métacarpien sur toute sa longueur. Dans toutes vos reprises, serrez de près les saillies osseuses. — Pendant que vous décollez la valve interne, il faut que votre pouce ou votre index gauche s'enfonce toujours dans la plaie pour faire la voie du bistouri (fig. 203 et 204). A un moment donné, vous

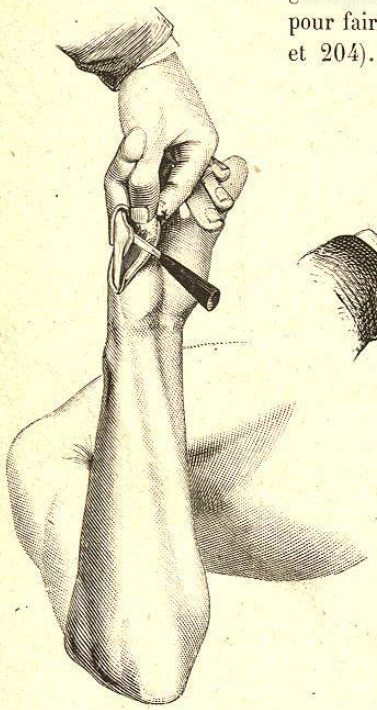

Fig. 203. — Désarticulation du cinquième métacarpien *droit*. — Attitude dressée de l'avant-bras en pronation forcée. Travail de la main gauche et du couteau pour achever le détachement de la valve interne et palmaire.

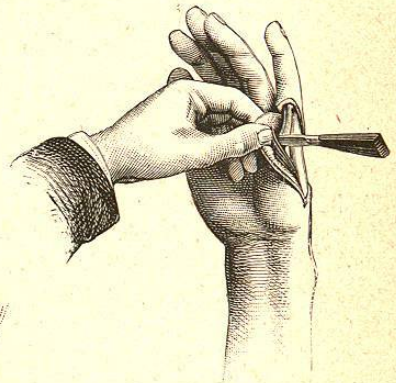

Fig. 204. — Désarticulation du cinquième métacarpien *gauche*. Dissection de la valve interne et palmaire. Le bistouri va se tourner sur les tendons fléchisseurs et les couper. L'avant-bras est toujours dressé et, pour le moment, en pronation forcée. Sur cette figure comme sur la précédente, l'on voudra bien se figurer les mains de l'aide qui doivent tenir l'avant-bras et le bout du petit doigt pour faire tourner celui-ci comme un fuseau et présenter à l'opérateur la face où il a à travailler.

serez sur la face palmaire, et le tranchant pourra se tourner sur les tendons fléchisseurs, les couper immédiatement au-dessus de la tête du métacarpien et dénuder ensuite toute la face antérieure de l'os, d'un bout à l'autre.

Maintenant il vous faut détacher les chairs de l'espace interos-

seux : vous pouvez reprendre vous-même le petit doigt (attitude des fig. 205 et 206). J'aime mieux le laisser à l'aide et consacrer ma gauche à la dissection. — Bientôt, si vous avez su incliner votre lame suivant le besoin,

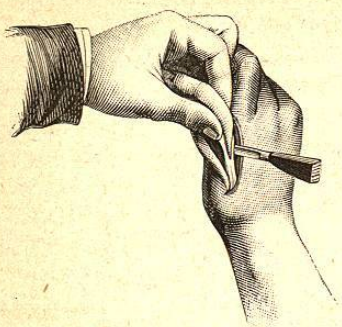

Fig. 205. — Désarticulation du cinquième métacarpien *gauche*. La main gauche de l'opérateur attire en dedans le petit doigt et refoule l'annulaire en dehors, pendant que le bistouri achève de dénuder le flanc externe du métacarpien. Pour désarticuler, l'instrument sera redressé et incliné afin que la pointe en soit dirigée vers le devant de l'apophyse styloïde radiale comme le représente la figure suivante.

l'isolement du squelette sera complet. Assurez-vous du bout du doigt que la tête métacarpienne, notamment, n'est plus reliée à la tête voisine par quelque reste du ligament transverse (**d**).

Après cette dénudation, il ne reste plus qu'à désarticuler.

5° L'aide, armé d'un crochet mousse, écarte la peau et découvre la région de l'interligne (fig. 206). — La main gauche de l'opérateur

Fig. 206. — Désarticulation proprement dite du cinquième métacarpien de la main *droite* toujours dressée. — Travail de la gauche de l'opérateur qui, de ses derniers doigts fléchis, retenant l'annulaire, tend à luxer le petit doigt pendant que le bistouri plonge entre les bases métacarpiennes, dirigé vers le *devant de l'apophyse styloïde radiale*. N'oubliez pas cette direction indiquée sur la figure, par le bistouri et par l'écarteur.

a saisi le petit doigt si elle ne le tenait déjà (fig. 205 et 206) ; le bistouri, tenu comme une plume et très court, est porté de champ dans l'intervalle des bases du quatrième et du cinquième métacarpien. Il n'y a rien à faire du côté dorsal. Au contraire, la pointe enfoncée obliquement, comme pour aller sortir *devant l'apophyse styloïde du radius* (fig. 206), mais seulement à $0^{m},01$ de

profondeur, travaille efficacement du côté palmaire. La main gauche retient ou repousse l'annulaire (fig. 205 et 206), luxe le petit doigt en dedans et l'articulation intermétacarpienne s'entr'ouvrant, le couteau y entre à l'aise. Le tranchant de sa pointe, arrêté par l'os crochu, est alors dégagé mais pas complètement pour se porter obliquement en dedans et couper d'un premier trait la partie dorsale de la capsule. D'un second trait refaisant le même chemin dans la profondeur, l'instrument divise les ligaments palmaires que la béance provoquée de l'articulation permet d'atteindre.

Dès lors, votre gauche peut renverser le métacarpien en dedans et coucher le tendon du m. cubital post. sur le milieu de la lame qui, son dos ayant refoulé et protégeant les téguments, s'est orientée d'avance pour le recevoir et le couper (**e**) (v. fig. 214, p. 315).

Notes. — (**a**) Cette attitude (fig. 205 à 206) est excessivement commode. Pourtant, si, pour sacrifier à l'habitude, l'opérateur préférait laisser le membre dans la position horizontale, il devrait, afin d'avoir toujours le doigt malade à portée de la main gauche, se placer diversement : en dehors pour opérer sur le côté gauche ; en dedans, au contraire, pour opérer par-dessus la main du côté droit. Si l'avant-bras est horizontal, la dénudation des faces interne et palmaire du cinquième métacarpien exige : 1° que la pronation soit forcée ; 2° que, pour y voir, le chirurgien baisse la tête s'il opère à droite, et s'accroupisse à demi s'il opère à gauche.

(**b**) On peut, en se plaçant d'abord au bout du membre, et avant de le dresser, faire cette incision à l'envers, c'est-à-dire faire du commencement la fin et réciproquement. Je le conseillerais même à ceux qui, ne voulant pas marquer l'interligne, craindraient de ne plus savoir où s'arrêter et d'être obligés de suspendre l'incision pour rechercher le tubercule du métacarpien ; mais je crains qu'agissant ainsi, on sacrifie quelquefois, involontairement, ce centimètre de peau palmaire interne sans lequel il n'y a pas de bon résultat et dont il me semble prudent d'assurer d'emblée la conservation. Ce que j'ai trouvé commode pour moi et pour les autres, je le conseille sans prétendre l'imposer, sachant trop bien que chaque opérateur a ses attitudes préférées.

(**c**) L'opérateur, pour disséquer la lèvre de la plaie qui n'est pas à portée de sa main gauche, peut tenir lui-même le doigt malade et confier à l'aide l'écartement des chairs ; mais il perd ainsi tous les précieux renseignements que lui fournirait son propre doigt, seul capable d'éclairer véritablement la route du bistouri de sentir le dur, d'en écarter le mou.

(**d**) Reste-t-il quelques fibres du ligament transverse antérieur des articulations métacarpo-phalangiennes, ce dont vous vous assurez du bout du doigt ; et sont-elles trop difficiles à atteindre, vous pouvez passer au bout du membre momentanément abaissé et contourner la tête métacarpienne avec le couteau, à la manière de Liston pour retourner ensuite à votre position première.

(**e**) On peut entrer dans l'articulation de dedans en dehors, en commençant par couper le tendon du cubital immédiatement au-dessus du tubercule et dirigeant le couteau vers le milieu du deuxième métacarpien. Cette manière de faire peut conduire à séparer involontairement de l'os crochu et le cinquième et le quatrième métacarpien. Elle ne rend pas plus facile la section du ligament interosseux intermétacarpien qu'il vaut mieux trancher d'abord, car, cela fait, le métacarpien se laisse renverser en dedans, sans qu'on ait touché aux liens unci-métacarpiens dorsaux et palmaires qui s'arrachent facilement, non sans crier pourtant, d'une manière désagréable... et dangereuse dans un concours.

Autre manière d'obtenir le même résultat.

Ceux qui, insuffisamment exercés, trouveront difficile d'opérer comme je l'ai indiqué, soit pour inciser les téguments, soit pour dénuder les os,

Fig. 207. — Couteau à phalanges et à poignet.

pourront agir de la manière suivante en se servant d'une lame de 0m,10, très étroite (fig. 207).

L'avant-bras et la main malade, quelle qu'elle soit, reposeront allongés dans les mains de l'aide et en pronation permanente. Le chirurgien placé au bout des doigts, ayant la face dorsale sous les yeux, commencera son incision sur l'os crochu s'il la fait droite, sur le tubercule métacarpien s'il la fait courbée; puis il viendra contourner la racine du petit doigt, suivant le tracé indiqué, etc. Les tendons dorsaux seront divisés et la peau bien mobilisée sur tout le pourtour de la tête métacarpienne. Continuant comme Liston, l'opérateur ne changera pas l'attitude et dénudera d'abord les flancs du métacarpien, par de longs coups de pointe tirés de haut en bas dans une voie unique de chaque côté. Ensuite, ayant appliqué le plat du tranchant au flanc droit de l'os (fig. 212, p. 313), il le glissera dessous, dégagera la pointe accolée au flanc gauche (fig. 208) et, en termi-

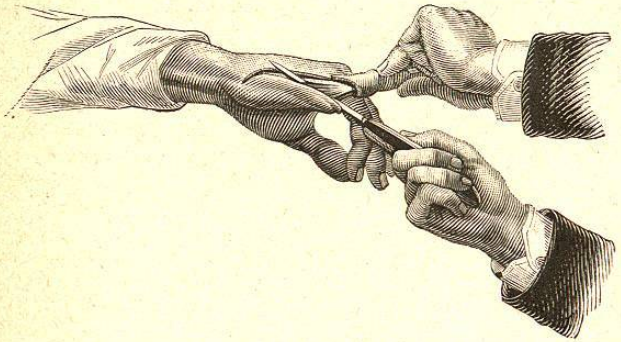

Fig. 208. — Fin du coup dit de Liston. Le couteau, dit à phalanges, ayant été engagé en long, à droite du métacarpien, en a contourné la face palmaire; il a dégagé sa pointe entre le flanc gauche de l'os et les muscles adjacents qu'il va couper en terminant. V. fig. 212, p. 313, le commencement de la manœuvre pour le troisième métacarpien.

nant, achèvera l'isolement de la diaphyse et de la tête métacarpienne.

Pour désarticuler, le chirurgien, tenant toujours le petit doigt dans sa

gauche, fera un pas à droite, placera un crochet mousse pour découvrir l'extrémité postérieure de l'espace interosseux et attaquera le ligament intermétacarpien en engageant un centimètre de pointe dirigée vers le devant de l'*apophyse styloïde radiale*, etc.

Anciens procédés.

On n'a pas toujours amputé le cinquième métacarpien par un procédé dérivé de la méthode ovalaire, comme ceux qui, incontestablement les meilleurs, viennent d'être indiqués. La rapidité, nécessaire avant la découverte de l'anesthésie chirurgicale, était réalisée par le procédé *à lambeau interne* qui, depuis Lisfranc, se trouve décrit et figuré dans tous les livres. C'est le pendant du lambeau externe représenté et indiqué pour le pouce.

Je réédite très brièvement ces vieilleries et bien d'autres, parce que

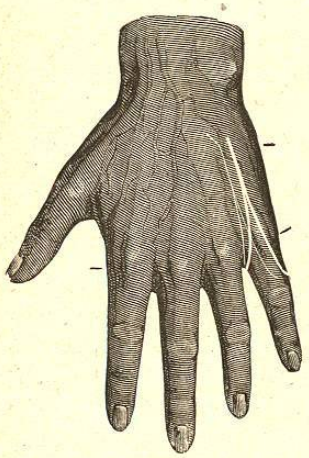

Fig. 209. — Tracé d'un lambeau interne pour désarticuler le cinquième métacarpien. Les tirets indiquent les interlignes.

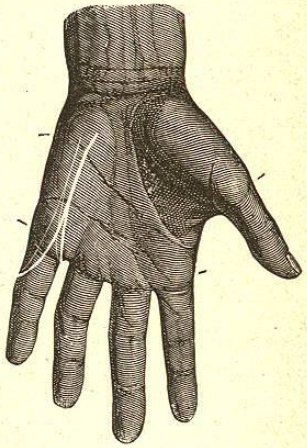

Fig. 210. — Même opération. L'incision palmaire, en approchant du talon de la main, s'incline un peu vers le radius pour faciliter la désarticulation.

ce livre n'est pas un manuel, un abrégé à la mode, systématiquement ignorant et bon marché, mais un *livre d'éducation*; parce que, si quelqu'un de mes lecteurs se trouve avoir des sujets à discrétion, il pourra exécuter ces procédés qui demandent de l'habileté... et qui la donnent.

On taillait donc un lambeau à base supérieure, avec les chairs du bord interne de la main, en cherchant à lui donner, comme largeur de base, tous les téguments situés en dedans du dernier espace interosseux. Ce lam-

beau se rétrécissait nécessairement en s'approchant de la racine du petit doigt et, très rétractile, devait descendre au moins jusqu'au milieu de la première phalange.

Lorsqu'on voulait faire de l'exécution du lambeau le premier temps de l'opération, on le taillait, soit par transfixion, soit en le dessinant d'abord comme on le ferait aujourd'hui. Venait ensuite la désarticulation et enfin la dénudation du côté opposé.

Dans la manière inverse, on fendait d'abord à plein tranchant la commissure, l'espace intermétacarpien et le ligament interbasilaire. Cela permettait de luxer, de traverser l'articulation, de contourner et de libérer le point d'attache du muscle cubital postérieur, enfin de séparer le lambeau en revenant, toujours à plein tranchant, entre le bord interne du cinquième métacarpien et les chairs correspondantes.

2° AMPUTATION DE L'ANNULAIRE AVEC EXTIRPATION TOTALE DE SON MÉTACARPIEN.

Cette opération est absolument analogue à celle qui se pratique pour le médius. Comme nous savons déjà plonger le couteau vers l'apophyse styloïde radiale pour couper les ligaments qui unissent le quatrième métacarpien au cinquième et que nous allons, dans l'article suivant, apprendre à diviser ceux qui l'unissent au troisième, nous n'en dirons pas plus.

3° AMPUTATION DU MÉDIUS AVEC EXTIRPATION TOTALE DE SON MÉTACARPIEN.

Raquette à long manche.

Incision, — séparation des chairs, — désarticulation, — tels sont les trois temps. La désarticulation est assurée et peut être regardée comme terminée, lorsque les ligaments intermétacarpiens, c'est-à-dire interbasilaires interosseux et palmaires, sont coupés.

Après avoir déterminé et marqué la situation de l'interligne général carpo-métacarpien, explorez le bord dorsal du troisième métacarpien que doit suivre votre incision.

L'aide tient, sans raideur, le poignet en pronation et vous présente le bout des doigts. Saisissez le médius de la main gauche pour le tourner comme vous voudrez.

1° Commencez l'incision sur le carpe, sur le grand os, à $0^m,01$ au-dessus de l'interligne ; suivez le milieu de la face dorsale du métacarpien jusque près de sa tête où vous inclinez l'incision à droite, coupant, non dans la commissure, mais sur le côté du

médius jusqu'au pli digito-palmaire que vous entamez en travers et à fond, le plus loin possible. — Ramenez le couteau par-dessus le doigt ; reprenez votre incision dans sa partie palmaire, assez vigoureusement pour trancher les tendons fléchisseurs pendant qu'ils sont tendus par l'extension des phalanges, et remontant sur le côté gauche, faites-la symétrique à ce qu'elle est à droite jusqu'à ce que vous ayez rejoint la partie dorsale longitudinale.

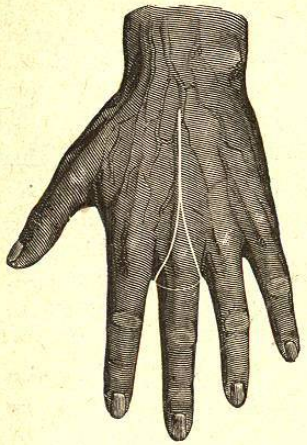

Fig. 211. — Tracé de l'incision en raquette pour la désarticulation du troisième métacarpien.

2° S'ils ont échappé, sectionnez obliquement les tendons extenseurs, et, pour ce faire, tendez-les par la flexion du doigt. Donnez maintenant quelques grands coups de couteau le long et de chaque côté du métacarpien, en le rasant pour détacher les chairs de ses flancs

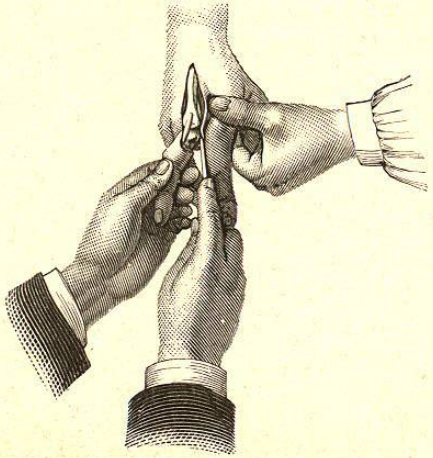

Fig. 212. — Coup dit de Liston. Engagement de la lame en long *au contact* du flanc droit du métacarpien. Pour faire place au couteau, l'aide écarte la peau et la gauche de l'opérateur éloigne le doigt. La figure 208, p. 310, représente la fin de la manœuvre.

et de ceux de l'articulation métacarpo-phalangienne. Veillez à ce que le tissu cellulaire sous-cutané soit complètement incisé et la peau décollée tout autour de la racine du médius, notamment du côté palmaire, ce qui doit être puisque vous avez tranché les tendons fléchisseurs.

Cela fait, exécutez la manœuvre dite de Liston pour couper le ligament transverse qui enchaîne la tête du métacarpien à ses voisines. Donc, inclinez le doigt à gauche pour que le couteau, parallèle au corps de l'os, puisse s'engager de champ et à droite (fig. 212). Relevez légèrement le doigt (c'est facile car les tendons fléchisseurs sont coupés) afin qu'il ne vous gêne pas pour conduire la lame, toujours à peu près parallèle au métacarpien, entre la tête de l'os et les chairs palmaires. Inclinez à la fin le doigt à droite et faites ressortir à gauche, la pointe d'abord au ras de l'os (rev. fig. 208, p. 310) puis toute la lame qui termine ainsi l'isolement désiré.

Dans cette manœuvre, la pointe a dû s'avancer à peine jusqu'au milieu du corps métacarpien, et marcher constamment appliquée à plat au contact de l'os à droite, au-dessous, à gauche.

Les tendons fléchisseurs déjà coupés et rétractés ont été ainsi dégagés de leur gaine, sous la tête métacarpienne (**a**). L'arcade palmaire profonde n'a pas pu être atteinte.

3° Faites un pas de la jambe droite et placez-vous sur le côté de la main (fig. 213) afin que, tenant le médius dans et sous la paume de la main gauche, votre pouce et votre index puissent s'engager successivement, comme des coins, entre la tête du troisième métacarpien et ses voisines, et entr'ouvrir ainsi les articulations (fig. 213).

Pour désarticuler, tenez le bistouri comme une plume, à 15 millimètres de l'extrémité de la pointe; engagez celle-ci de champ d'abord là où c'est facile, entre la base du troisième métacarpien et celle du quatrième (fig. 213) ; coupez dans la profondeur, du côté de la paume, les fibres interosseuses, avec l'extrême pointe, à petits coups, en rabattant le dos du manche vers les ongles du malade. Votre doigt gauche, qui fait coin entre les têtes, pénètre de mieux en mieux, à mesure que le bistouri travaille ; il permet bientôt à l'instrument de s'engager librement jusqu'au grand os, ce à quoi vous reconnaissez qu'il n'y a plus rien à faire de ce côté.

Ouvrez de même l'articulation du troisième et deuxième méta-

carpien. Mais souvenez-vous que celui-ci, convexe, est reçu par celui-là, concave, dans une espèce de gouttière (voy. fig. 196, p. 300) et que le bistouri doit s'y reprendre à deux fois pour y pénétrer. Donc n'agissez d'abord qu'avec un centimètre de pointe et contentez-vous, pour l'instant, de sectionner les quelques fibres interosseuses que vous pourrez atteindre ainsi. Puis, grâce au faible écartement obtenu par l'action

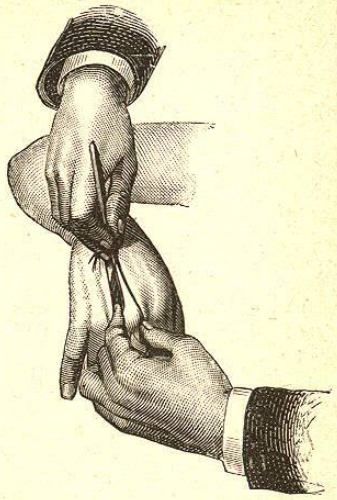

Fig. 213. — Section des ligaments intermétacarpiens. L'index gauche fait coin ; dans l'autre espace interosseux, ce sera le pouce. La main droite va renverser le dos du couteau vers les doigts malades pour mordre, avec la pointe limitée, les fibres transversales *interosseuses* et *palmaires*.

du doigt-coin ou du pouce-coin de la main gauche, faites pénétrer davantage l'instrument; rabattez le manche vers les doigts pour conduire la pointe sur les fibres profondes palmaires et les diviser à petits coups répétés, jusqu'à ce que le troisième métacarpien, devenu mobile, branlant, semble pouvoir être facilement redressé (**b**)

A ce moment, s'il reste quelques fibres musculaires ou ligamen-

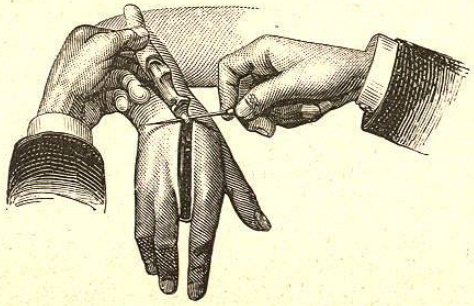

Fig. 214. — Le médius et son métacarpien ayant été redressés et renversés par la main gauche, le tendon second radial s'est replié sur le tranchant qui l'attendait pour le recevoir et le diviser comme une serpette divise une touffe d'herbe renversée sur elle.

teuses, adhérentes à la face palmaire du corps et de la base de cet os, détachez-les avec précaution ; je le fais en enfonçant l'index gauche comme une sonde, en long sous le métacarpien, pour séparer, avec le bout de l'ongle, les chairs et l'artère qui tiennent encore à la face palmaire de l'os.

Enfin, renversez tout à fait le médius et son métacarpien sur le dos du poignet où le couteau, placé d'avance, attend, reçoit et coupe le tendon du muscle second radial externe (fig. 214).

Notes. — (a) Sur le cadavre, les tendons fléchisseurs coupés dans le pli digito-palmaire, comme il convient sur le vivant, ne se rétractent pas et sont assez difficiles à déloger de leur gaine. Plusieurs opérateurs d'amphithéâtre ne les coupent qu'en faisant le coup de Liston ; c'est le rendre plus difficile et partant plus périlleux, aussi bien pour les vaisseaux que pour les gaines synoviales de la paume de la main. Il est permis d'être artificieux au moment d'attaquer les tendons et de les attirer dans le doigt par l'extension de celui-ci combinée à la flexion du poignet.

(b) Lisfranc, pour séparer les métacarpiens, employait le coup de maître que nous avons conservé pour la section du grand ligament cunéo-métatarsien (voy. AMPUTATION DU MÉTATARSE). Quelques opérateurs l'imitent encore sans se servir d'un couteau à pointe rabattue ; c'est bien imprudent. Si l'on veut se décider à engager une lame entre deux métacarpiens, sans en limiter d'avance la pénétration par la position des doigts, il faut : ou bien ne faire mordre la pointe que sous la poussée du pouce gauche agissant sur le dos du couteau ; ou bien abaisser le manche de l'instrument pour relever le bout de la lame en faisant pesée sur ce même pouce gauche.

Autres manières d'extirper les métacarpiens.

Il est d'autres manières d'extirper les os du métacarpe. J'en signalerai une ici, car elle est assez souvent appliquée, dans les écoles, à l'extirpation du troisième métacarpien.

Aussitôt que l'os est découvert, on le coupe en travers. On enlève d'abord, avec le doigt qu'elle supporte, la moitié inférieure du métacarpien : pour la détacher des parties molles, on la fait basculer, soit en la saisissant avec un davier, soit en l'accrochant avec le bout de l'index.

Ensuite, l'extrémité supérieure est saisie par le davier, mors dessus mors dessous, et désarticulée.

A cette manière de faire, on peut objecter : 1° que la section du métacarpien est trop souvent un simple écrasement esquilleux et que le davier broie quelquefois la base métacarpienne, au lieu de l'extraire d'un seul morceau ; 2° que, dans tous les cas où le métacarpien malade a conservé sa solidité, il est inutile de le couper, puisque la main gauche de l'opérateur joue très bien le rôle du davier pour faciliter tous les temps de la désarticulation.

Néanmoins, il est bon de s'exercer à tout sur le cadavre, afin de ne jamais être pris au dépourvu sur le vivant.

Des chirurgiens frais émoulus de l'amphithéâtre peuvent être tentés de suivre encore un autre procédé de désarticulation, praticable et élégant, mais singulièrement difficile pour les métacarpiens du milieu. Il consiste, une fois l'incision des téguments faite, à ouvrir les articulations carpo-métacarpiennes et intermétacarpiennes pour, après avoir soulevé, énucléé, extrait la base du métacarpien de sa fosse profonde et étroite, dépouiller cet os de haut en bas. C'est l'*extirpation rétrograde*, que je vais décrire pour le métacarpien de l'index auquel elle est à la rigueur applicable.

4° AMPUTATION DE L'INDEX AVEC EXTIRPATION TOTALE DE SON MÉTACARPIEN.

L'interligne articulaire dorsal a été décrit et comparé à deux accents circonflexes réunis. Il ne faut pas s'en préoccuper outre mesure, car on ne l'ouvre qu'après l'avoir desserré en coupant d'abord le ligament interosseux qui unit le deuxième au troisième métacarpien et ensuite les liens palmaires externes trapézo-métacarpiens.

Une incision en raquette, à queue dorsale, convient à l'index comme au médius. Seulement, il faut songer que l'index, comme le petit doigt, est un chef de file, et, par conséquent, garder en dehors (du côté du pouce), beaucoup de peau, afin d'éviter une surface inodulaire qui pourrait entraîner le médius sur le côté.

Je conseille formellement d'extirper le métacarpien de l'index en manœuvrant comme pour celui du médius. Néanmoins, je vais décrire une manière de faire qu'il est utile de connaître et qui constitue un bon exercice d'amphithéâtre.

Amputation de l'index avec extirpation rétrograde de son métacarpien.

Après avoir pratiqué l'incision des téguments comme l'indique la figure 215, l'opérateur placé au bout du membre fera, pour désarticuler, un petit pas à droite en se rapprochant du coude (a).

Au début, tenant de la main gauche l'index malade, il trace l'incision divisant la peau, le tissu cellulaire, les tendons ; par quelques longs coups de bistouri donnés du doigt vers le poignet ou inversement, il dénude de chaque côté le flanc de l'articulation métacarpo-phalangienne et du métacarpien, le plus haut possible. Pour faciliter cette besogne et la suivante, les pouces de l'aide, appliqués sur les téguments, les font glisser en les attirant pour découvrir successi-

vement le premier et le deuxième espace interosseux où se passent les faits principaux de la désarticulation.

Après l'incision et la dénudation des flancs, l'opérateur fait un pas à sa droite et commence par la section, avec la pointe limitée et en deux temps, du ligament interbasilaire qui unit le deuxième au troisième métacarpien (attitude de fig. 213, p. 315). — Cela fait, le bistouri est amené dans l'extrémité supérieure du premier espace interosseux, au contact de l'os, le manche incliné du côté du pouce porte la lame dans le sens contraire. Celle-ci, appliquée à la face externe de la base du métacarpien de l'index, heurte bientôt le trapèze; elle entre dans l'interligne en se *dirigeant vers l'article radio-cubital inférieur* et, une fois dans cet interligne, agit dans la profondeur, à la face palmaire : sa pointe y coupe les fibres trapézo-métacarpiennes et le tendon du grand palmaire figurés page 301. Le bistouri, fortement dégagé, presque sorti de la jointure, finit de couper le tendon du premier radial et parcourt avec l'extrême pointe le sinueux interstice dorsal considérablement desserré, surtout si la main gauche cherche à l'entre-bâiller en faisant basculer le métacarpien (**b**).

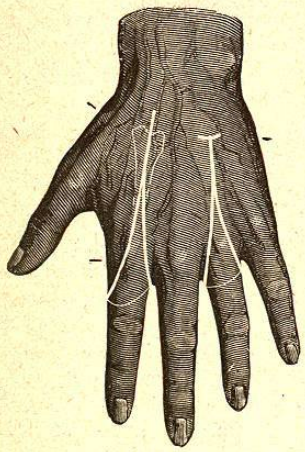

Fig. 215. — Désarticulation de l'index et de son métacarpien; queue de la raquette prolongée au delà de l'interligne; branche externe descendant plus bas que l'interne. La queue de la raquette, au lieu d'être prolongée, peut être coupée en **T** sur l'interligne, comme elle est représentée sur le métacarpien de l'annulaire.

C'est le moment pour l'opérateur de revenir au bout du membre, de saisir avec un davier droit ordinaire ou simplement avec les doigts, le corps de l'os et d'en extirper peu à peu la base, retenue peut-être encore par quelques fibres profondes qui se rompent ou se présentent au tranchant. Le métacarpien redressé, la base en l'air, tordu et incliné alternativement dans les deux sens, permet la dénudation parfaite de sa face palmaire et de celle de l'articulation de l'index.

Notes. — (**a**) Il peut aussi, avec des avantages égaux, redresser la main momentanément pour dénuder et désarticuler le deuxième métacarpien comme nous l'avons appris pour le cinquième.

(**b**) Cet interligne est brisé presque à angles droits. Quand on cherche à y entrer en dehors, la pointe, appliquée au côté de la base métacarpienne qu'elle rase, heurte d'abord le trapèze: faites-lui faire un quart de tour en dedans : en pénétrant dans la direction de l'articulation radio-cubitale inférieure, elle heurtera le trapézoïde; un nouveau quart de tour l'amènera au fond du V après avoir tranché le tendon du premier radial; un autre l'en fera sortir; un dernier la conduira hors de l'articulation, entre les deux métacarpiens (voy. fig. 195, p. 299).

Je conseille au lecteur de s'armer d'un crayon et de simuler sur sa propre main gauche tous les mouvements à imprimer au couteau pour délier la base du second métacarpien comme je lui ai conseillé de suivre le trait de la figure précitée.

C. — AMPUTATION DE QUELQUES DOIGTS VOISINS, AVEC EXTIRPATION PARTIELLE OU TOTALE DE LEURS MÉTACARPIENS.

Nous venons d'apprendre à ouvrir l'articulation, à couper les ligaments à dénuder le corps de chaque métacarpien en particulier. C'est d'après les préceptes ci-dessus posés qu'il faut enlever ensemble deux ou trois métacarpiens voisins. Je me bornerai donc à indiquer le tracé des incisions.

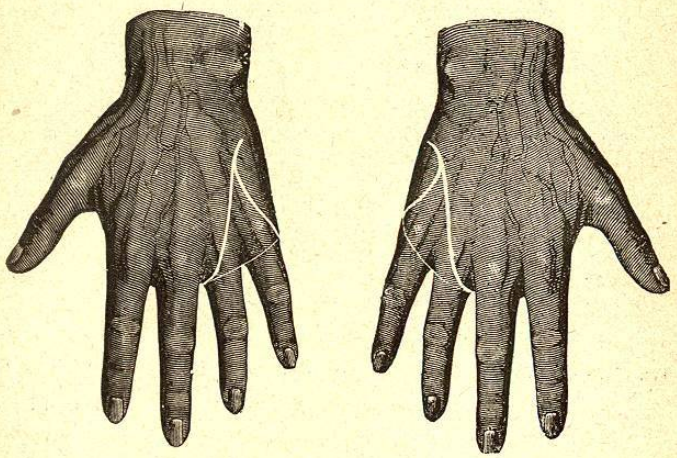

Fig. 216 et 217. — Tracé de l'incision pour enlever à la fois les deux derniers doigts et leurs métacarpiens.

1° Veut-on enlever ensemble les deux derniers doigts avec leurs métacarpiens?

Sur la main gauche (fig. 216), l'incision commencée sur le tubercule du cinquième métacarpien marche obliquement en bas et en dehors, vers la partie dorsale et supérieure du dernier espace interosseux; là elle s'ar-

rondit pour revenir en dedans du petit doigt, gagner l'extrémité interne du pli digito-palmaire et le suivre jusqu'au bord externe de l'annulaire. Reprise en ce point, elle monte d'abord transversalement sur le dos de la racine de l'annulaire, s'y recourbe et, droite, va rejoindre la première courbure qu'elle aborde comme une tangente.

Sur la main droite (fig. 217), la même incision partie du même tubercule, se conduit d'emblée vers le dessus de la racine de l'annulaire, en contourne la face externe, gagne le pli digito-palmaire et le suit, etc., sans désemparer.

Avec une incision imitant la figure 218, le résultat est aussi fort beau.

2° Est-on obligé d'extirper à la fois les trois derniers métacarpiens ?

La peau palmaire est *intacte* ou elle est *détruite*.

Dans le premier cas (fig. 218), une incision dorsale parallèle à l'inter-

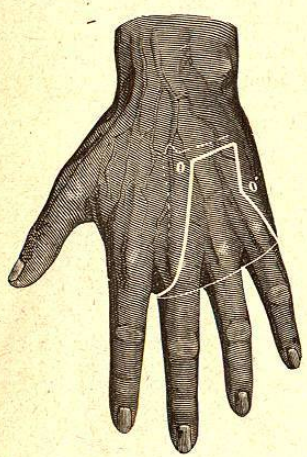

Fig. 218. — Tracé de l'incision pour enlever à la fois les trois derniers doigts et leurs métacarpiens. Conservation de tous les téguments palmaires.

Fig. 219. — Indication du minimum de peau pour exécuter la même opération sur le cadavre. Ce minimum est insuffisant sur le vivant.

ligne carpo-métacarpien et située à quelques millimètres au-dessous, commence sur la base du cinquième métacarpien pour s'arrêter en atteignant la base du troisième, au point O. Une seconde incision, longue comme la première, part de l'extrémité initiale de celle-ci et longe la face dorsale du métacarpien du petit doigt, jusqu'au point O'. A partir de là, le bistouri se porte brusquement en dedans pour gagner le pli digito-palmaire, le suivre jusqu'au delà du médius, remonter en dehors sur le dos de la racine de ce doigt, et aboutir au point O, dans l'extrémité terminale de la

première incision. — Un crochet mousse, placé en ce point et agissant sur les téguments dorsaux, est indispensable pour faciliter la section des ligaments qui unissent le troisième au deuxième métacarpien. — Après l'extirpation des os, O' est mené dans O : les lèvres de la plaie s'affrontent bien. Le drainage est facile, le résultat immédiat beau et plein de promesses pour l'avenir d'une main ainsi traitée.

Pour le cas où les téguments palmaires ne seraient pas complètement intacts, je signale le tracé de la figure 219 qui représente le minimum de peau nécessaire, minimum sur le cadavre, *a fortiori* sur le vivant. Une incision entame perpendiculairement le bord cubital de la main, à un grand travers de doigt au-dessous du tubercule du cinquième métacarpien ; sur le dos de la main et dans la paume, l'incision se prolonge en dehors et en bas, le long du grand pli palmaire transverse, sinon au-dessous, jusqu'au niveau de l'intervalle des quatrième et troisième métacarpiens. A partir de là, les incisions dorsale et palmaire descendent longitudinales jusqu'à la racine du médius qu'elles contournent pour se réunir.

La peau devra être libérée, disséquée même dans une certaine étendue, surtout du côté de la paume, afin que les chairs, coupées un peu plus haut, puissent être enveloppées facilement après la désarticulation.

3° A l'ablation *totale* et simultanée des métacarpiens de l'index et du médius convient l'incision en raquette (fig. 220) dont l'extrémité de la queue, traversée par une incision de commodité sous-jacente à l'interligne carpo-métacarpien, prend la forme d'un T, ce qui permet aux écarteurs d'ouvrir un champ opératoire assez large et à l'opérateur de désarticuler aisément.

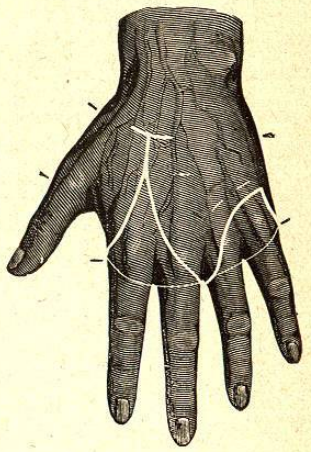

Fig. 220. — Incision pour l'ablation simultanée et totale des 2e et 3e métacarpiens.
Incision pour l'ablation simultanée partielle des deux derniers métacarpiens : deux tirets blancs indiquent le niveau où il convient de scier ces os pour qu'ils soient suffisamment recouverts par le lambeau palmaire.

L'extirpation *partielle* des deux mêmes métacarpiens de l'index et du médius peut être exécutée comme celle des deux derniers dont on voit le tracé (fig. 220), en gardant un lambeau palmaire dont le bord convexe relevé viendrait s'unir à l'incision dorsale, oblique comme le plan de section des deux os.