ARTICLE IV

AMPUTATIONS TRANSVERSALES DE LA MAIN

A. — Amputation totale et simultanée des quatre doigts.

Le hasard des traumatismes peut rendre nécessaires de telles opérations.

Lorsque les commissures sont intactes, on peut enlever isolément plusieurs doigts, même voisins.

L'ablation des quatre doigts ensemble se fait nécessairement par le procédé à deux lambeaux, dorsal et palmaire. Celui-ci n'a d'autres limites que le pli digito-palmaire ; celui-là, qui se rétractera énormément, doit être aussi long ; par conséquent, il comprendra la peau qui couvre le tiers supérieur des phalanges et celle des commissures dont il n'y a pour ainsi dire rien de sacrifié (fig. 221 et 222).

Fig. 221. — Amputation totale et simultanée des quatre doigts, incision dorsale, près du bord libre des commissures.

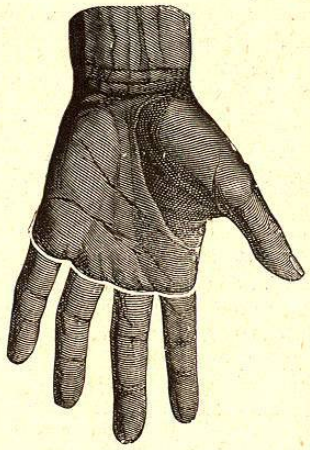

Fig. 222. — Même opération. Du côté de la paume, l'incision passe dans les plis digito-palmaires.

Quand les incisions sont faites, on dissèque le lambeau dorsal pour le relever et bien découvrir les articulations métacarpo-phalangiennes. On désarticule chaque doigt successivement en commençant à gauche — ou tous à la fois avec le plein tranchant — ou mieux encore, on opère comme pour enlever tous les orteils d'une seule pièce, opération qui, plus souvent pratiquée et très élégante, sera décrite avec détails.

B. — Amputation d'ensemble des quatre doigts avec extirpation partielle ou totale de leurs métacarpiens.

Quand on enlève non seulement tous les doigts, mais que l'on attaque en outre les métacarpiens : ou bien tous ces os doivent être coupés au même niveau en travers, ou bien quelques-uns d'entre eux peuvent être conservés plus longs que les autres, quelquefois même en totalité. Les amputations du métacarpe sont donc ou transversales ou obliques, et obliques tantôt dans un sens, tantôt dans l'autre.

Dans toutes ces amputations, on fait un lambeau palmaire et un lambeau dorsal ; chacun d'eux doit être au moins aussi long que la main est épaisse et disséqué à ras des os. Sur le vivant, je crois qu'il serait téméraire d'entreprendre une opération de ce genre sans avoir à sa disposition presque toute la longueur des téguments palmaires (voy. Maisonneuve, *Gaz. des hôp.*, 1842 et 1850 ; et Michon, *Gaz. hebdom.*, 1864).

On scie les os en travers ou en biais, suivant les besoins. Une scie fine est utile ; on attaque successivement chaque métacarpien après avoir coupé avec une lame étroite les chairs des espaces interosseux.

Les figures 223 et 224 indiquent comment il faut, sur le cadavre, inciser la peau pour ne laisser que le pouce. Et pour désarticuler les

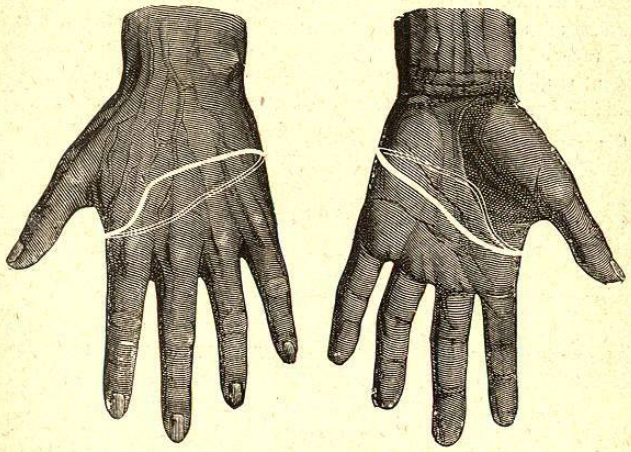

Fig. 223 et 224. — Ablation totale et simultanée des quatre derniers métacarpiens. L'incision est une ellipse peu oblique qui, dans la paume, suit à peu près le grand pli transverse de flexion et donne un large lambeau palmaire, plus long en dehors qu'en dedans. — Irrégulière, sur le dos, on la voit croiser presque perpendiculairement les trois derniers métacarpiens, puis s'abaisser vers la tête du second et se recourber en travers du col de cet os pour aller rejoindre la partie palmaire de l'incision.

quatre métacarpiens à la fois, l'anatomie nous a appris que les ligaments carpo-métacarpiens principaux sont aux extrémités de l'interligne.

Aussi, quand la face dorsale de l'articulation est découverte, ainsi que ses deux bouts, il faut attaquer d'abord l'extrémité qui est à gauche, et ce faisant, aller en dessous, avec la pointe, couper le plus possible de fibres ligamenteuses antérieures. Cela permet une légère béance, grâce à laquelle on peut parcourir l'interligne dorsal et même, en plongeant la pointe, couper les fibres antérieures, profondes, à mesure que l'on avance.

Si l'on tente d'ouvrir l'articulation, du côté dorsal, sur toute sa longueur, dans l'espoir d'y engager ensuite le couteau à plein tranchant, on perd beaucoup de temps à trouver l'interligne très serré et à le suivre avec la pointe du bistouri. Et quand cela est fait, rien d'utile n'est fait, la jointure reste aussi serrée qu'auparavant. Il faut en venir, en définitive, à attaquer l'articulation par un bout, comme nous l'avons dit et comme la connaissance de l'anatomie devait le faire supposer.

C. — Désarticulations carpo-métacarpienne et médio-carpienne.

La désarticulation des cinq métacarpiens, ou opération de Troccon (*Mém. lu à l'Institut* 1816, *rapporté* 1817, *publié* 1826, Bourg et Paris), serait facile pour un chirurgien exercé aux opérations déjà décrites. Je crois le petit moignon carpien, ainsi conservé, capable de servir. Mais je n'en dirai pas autant de celui qui résulterait de la conservation de la première rangée du carpe. Cette désarticulation médio-carpienne ne serait pourtant pas bien difficile. La tête du grand os, qui fait une saillie dorsale dans la flexion forcée et se dérobe dans l'extension, de manière à laisser un creux à sa place, serait facilement mise à nu et servirait de point de repère au couteau qui, marchant ensuite en bas, à droite et à gauche, ouvrirait facilement l'articulation médio-carpienne dont la synoviale est très étendue en hauteur sur le dos du poignet.

ARTICLE V

AMPUTATION DE LA MAIN EN TOTALITÉ, DÉSARTICULATION DU POIGNET

Indications. — Cette opération est assez fréquemment indiquée, spécialement dans les cas de traumatisme et de néoplasme.

Même avec les anciens pansements, sa gravité n'était pas considérable ; le cartilage ne s'exfoliait pas souvent, les gaines ne suppuraient pas toujours. Elle pouvait déjà guérir en une ou deux semaines (Pitha), pourvu qu'on eût gardé assez de peau. Dans le cas contraire, il fallait quatre mois et plus pour constituer un mauvais moignon. Boyer l'a dit et je l'ai vu.

Il vaut mieux désarticuler simplement que de scier les apophyses styloïdes (*British med. Journ.*, 1872, I; W. Fergusson). La désarticulation simple l'emporte sur l'amputation de l'avant-bras par de moindres chances de mortalité et de nécrose ; par la persistance des mouvements de rotation ; par la conservation de l'attache inférieure du long supinateur, puissant muscle fléchisseur de l'avant-bras ; enfin, par la longueur et la forme du moignon facile à utiliser pour l'application d'un appareil prothétique (*British med. Journ.*, 1871, I; Jolly).

Données anatomiques. — La première rangée du carpe forme une saillie convexe, oblongue dans le sens transversal, reçue dans une cavité antibrachiale peu profonde, de forme appropriée. L'interligne articulaire est donc arciforme. On compte un ligament interne et un externe (?), un palmaire très fort (fig. 225) et un dorsal mince et complaisant. Celui-ci, par sa laxité, permet de fléchir fortement la main et d'amener le condyle en demi-luxation postérieure. C'est en coupant ce ligament tendu sur le condyle carpien ainsi à demi luxé par la flexion forcée, que l'on arrive le plus facilement et le plus sûrement à ouvrir l'articulation.

La synoviale radio-carpienne est, d'habitude, isolée de la radio-cubitale inférieure (fig. 198, p. 302) ; de sorte que la désarticulation du poignet n'ouvre pas nécessairement cette petite cavité dont l'intégrité est fort utile à la conservation des mouvements de rotation. On devra donc s'appliquer, en opérant, à respecter le ligament triangulaire radio-cubital.

Les deux apophyses styloïdes sont les piliers de l'arc formé par l'interligne. Celle du radius descend plus bas, de sorte qu'elle se trouve juste au niveau de la partie culminante de l'articulation médio-carpienne.

Si donc on incisait en travers sur le dos du poignet non fléchi, juste au niveau de la pointe du radius, le couteau pénétrerait dans l'articulation du grand os et du semi-lunaire, faute bien souvent commise.

Lorsque l'articulation est dépouillée de toutes parts, le petit couteau droit peut la traverser facilement et à plein tranchant, non pas dans le sens antéro-postérieur (comme on le représente trop souvent), à cause de la forme arquée de l'interligne, mais d'un côté à l'autre. Il suffit pour cela d'engager l'étroite lame au-dessous d'une malléole, en choisissant l'externe de préférence, et, pour ne pas heurter le condyle, de se souvenir de la légère concavité de l'arc radio-cubital.

Les *parties molles* qui environnent l'articulation du poignet sont importantes à étudier. Sur la face dorsale, sans parler de vaisseaux et nerfs insignifiants : rien que des tendons la plupart isolés, et la peau. Du côté palmaire, au contraire : deux artères, deux gros nerfs, des origines musculaires et un énorme paquet de tendons. Le canal ostéo-fibreux qui loge et contient ces derniers est formé par les deux rangées carpiennes, appareillées en forme de croissant dont les cornes ou saillies sont reliées d'un côté à l'autre par un large pont fibreux, le ligament transverse du carpe