rechercher, par la suture, l'union immédiate linéaire et non adhérente des bords latéraux des lambeaux pour couvrir les extrémités osseuses.

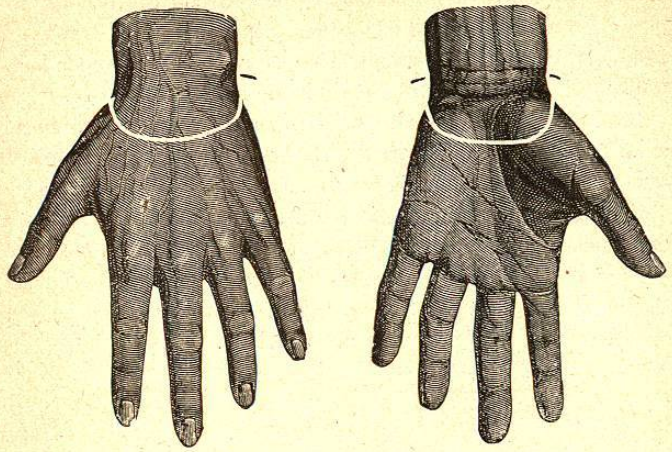

Fig. 238 et 239. — Désarticulation du poignet, deux lambeaux égaux ant. et post.

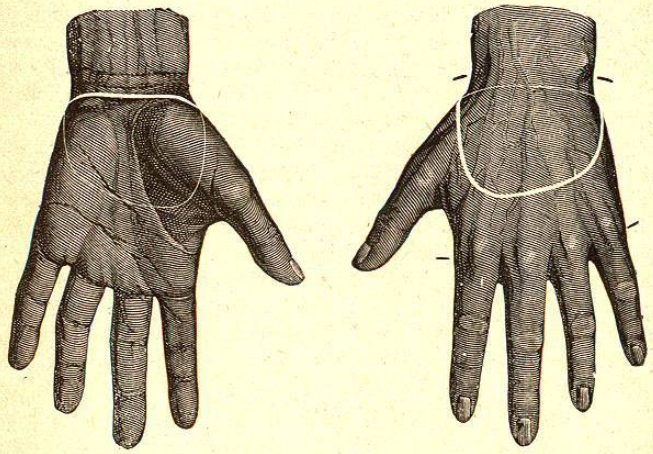

Fig. 240 et 241. — Désarticulation du poignet, lambeau unique dorsal.

Pour enlever la main en ne gardant qu'un *lambeau dorsal* excessivement rétractile, les téguments seraient coupés en avant dans le pli de flexion principale, oblique comme l'interligne, juste au-dessus du pisi-

forme (fig. 240). En arrière, le lambeau, large comme la demi-circonférence du poignet, carré à angles arrondis, long de 5 centimètres en

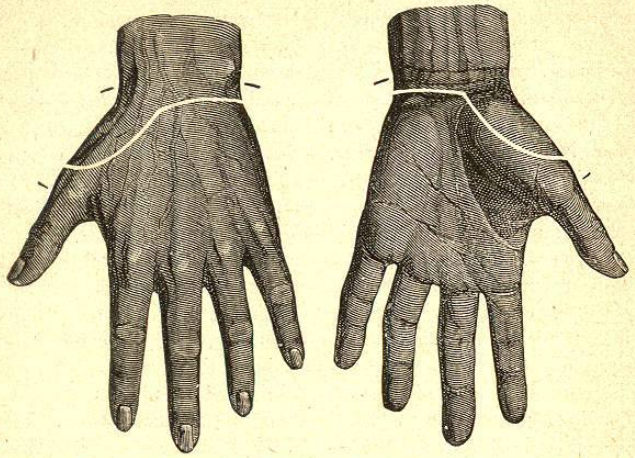

Fig. 242 et 243. — Désarticulation du poignet, lambeau externe.

dehors, un peu moins en dedans, descendrait jusque vers le *milieu* des métacarpiens (fig. 241).

Enfin dans la désarticulation à *lambeau externe* (fig. 242 et 243), celui-ci est formé des téguments de tout le tiers externe du poignet et de quelques faisceaux musculaires thénariens. Il commence à 1 centimètre au-dessous de l'article et descend au moins jusqu'au milieu du premier métacarpien. Son bord postérieur longe, à $0^m,01$ de distance en dedans, le côté interne du tendon long extenseur ; l'antérieur commence dans le pli de flexion du poignet, sur la saillie du tendon grand palmaire, et marche dans la direction du bord externe du pouce. Ce procédé est connu sous le nom de *Dubrueil* ; il a été employé plusieurs fois sur le vivant (Queste, th. de Montpellier, 1879) ; Soupart l'avait déjà décrit en 1847, comme aussi le procédé à lambeau interne, qu'il est inutile de figurer.

ARTICLE VI

AMPUTATIONS PARTIELLES DE L'AVANT-BRAS

A l'avant-bras, comme le conseillait déjà A. Paré, « faut oster le moins que l'on pourra de la partie saine. » On ne s'arrêtera donc pas aux dangers de l'amputation près du poignet, signalés autrefois par J.-L. Petit,

D. Larrey, A. Cooper, Sédillot, etc., non plus qu'à ceux de l'amputation près du coude que redoutaient Zang, Richerand et Volpi.

Anatomie. — L'avant-bras est légèrement aplati d'avant en arrière. Cet aplatissement disparaît, dans la partie charnue du membre, lorsqu'il est tourné en pronation, même chez les sujets maigres et musclés.

La masse musculaire située devant le plan ostéo-fibreux formé par le squelette anti-brachial est bien plus considérable que la masse musculaire située derrière, de sorte que, si l'on taillait deux lambeaux, l'un antérieur, l'autre postérieur, en rasant les os, le premier serait de beaucoup le plus épais et le plus large. Près du poignet, il n'y a que les vaisseaux, les nerfs, les tendons, les os et la peau. Plus haut, au contraire, tout le squelette, sauf la crête du cubitus, est entouré par des muscles.

Donc, en raison de la forme aplatie du membre, le moignon devra être taillé pour donner une cicatrice transversale. En raison de l'absence de muscles près du poignet, l'amputation circulaire à manchette sera préférée pour cette région. En raison de sa situation superficielle, le cubitus tendra à faire saillie (et le radius en certains points). En raison du nombre des gaines musculaires et tendineuses, il fallait craindre les fusées purulentes ; et l'on doit toujours penser à la compression et à l'immobilisation. Comme presque tous les muscles s'attachent près du coude, l'opérateur laisse, quand il ampute très haut, trop peu de longueur à leurs fibres pour rendre la circulaire pure praticable à ce niveau, ces fibres écourtées ne se pouvant rétracter suffisamment pour permettre de scier assez haut.

Les artères de l'avant-bras sont nombreuses : radiale, cubitale, interosseuses postérieure et antérieure, artère du nerf médian et autres collatérales assez volumineuses quelquefois pour exiger exceptionnellement jusqu'à onze ligatures (Klein, d'après Chélius).

Usages du moignon. — Un amputé de l'avant-bras demande à son moignon d'être indolent pour supporter un membre artificiel, et puissant pour le fléchir. Or un moignon d'avant-bras a besoin d'une assez grande longueur pour manœuvrer un appareil avec force.

Certes, un court tronçon antibrachial semble de prime abord utile, par l'olécrâne, à la fixation d'un membre artificiel ; mais il est bien peu capable de mobiliser l'appareil prothétique, malgré la conservation des attaches des muscles fléchisseurs et extenseurs.

Le moignon d'avant-bras n'a rien à faire par ses parties latérales ; il travaillera un peu en arrière pour étendre l'appareil et beaucoup en avant pour le fléchir. De ce que les deux os, après l'amputation, se rapprochent et prennent souvent l'attitude moyenne, celle de la demi-pronation, il résulte que c'est l'extrémité radiale, placée en avant, qui agit sur l'appareil pour le fléchir ; pour la même raison, l'extrémité cubitale placée en arrière sert à l'extension.

Choix des procédés. — La méthode circulaire, quand elle est possible, est évidemment indiquée.

Lorsqu'on fait un lambeau antérieur d'après la règle, le bout du radius correspond au bord externe du lambeau et tendrait à sortir de la plaie si le moignon devait rester dans la supination (fig. 244). Mais il n'en est rien, puisque naturellement et aussi du fait du chirurgien qui fait le

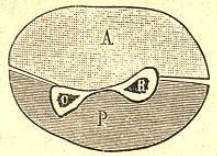

Fig. 244. — Coupe d'un moignon à deux lambeaux antérieur A et postérieur P de l'avant-bras opéré et encore maintenu en supination.

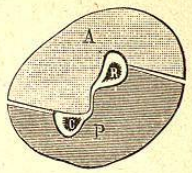

Fig. 245. — Coupe du même moignon après que le radius R porté en pronation est venu se cacher sous le milieu du lambeau antérieur A.

pansement, le radius se porte devant le cubitus. Dans ce mouvement de translation qu'elle subit, l'extrémité du radius va se cacher sous le lambeau antérieur ; car ce lambeau ne la suit pas dans son déplacement (fig. 245).

On comprend que le muscle grand pronateur, quand l'amputation a respecté ses attaches, détermine la pronation et le rapprochement des deux extrémités osseuses. Mais lorsque l'avant-bras a été coupé au-dessus du milieu, les deux muscles supinateurs (le biceps et le court supinateur) n'ont plus d'antagonistes. Vraisemblablement, ils tiennent le tronçon du radius tourné en dehors ; mais cet os se porte, dit-on, néanmoins devant le cubitus.

Ainsi donc, le radius est enveloppé, en fin de compte, par le tiers externe du lambeau antérieur. Le cubitus, de son côté, est couvert par le tiers interne du lambeau postérieur, dès avant la mise en pronation, puisque ce lambeau, pour être assez large, doit venir en dedans jusque devant cet os. Du reste, je recommande de ne pas oublier, dans la taille des lambeaux, de faire le premier directement antérieur, de manière qu'il déborde en dehors le radius, et le second directement postérieur, afin que son bord interne soit, non pas simplement en dedans, mais un peu en avant du cubitus. Comparez les deux coupes représentées figures 244 et 245 pour vous rendre compte de ce qu'il faut faire et de ce que cela donne.

A. — Amputation de l'avant-bras dans son tiers inférieur.

Méthode circulaire à manchette.

Un assistant ou un appareil comprime l'artère humérale. Un aide tient l'avant-bras et rétractera les téguments ; un autre soutient le bout des doigts de la main malade.

Estimez généreusement le diamètre antéro-postérieur de l'avant-bras au niveau du point où vous scierez les os, pour calculer en conséquence la quantité de téguments à garder et déterminer le niveau de l'incision circulaire. Songez que la peau une fois disséquée aura perdu un bon tiers de sa longueur, et que, n'ayant guère que des os à envelopper, elle doit être surabondante (**a**).

Placez-vous sur le côté du membre de manière à voir la main malade à votre droite, c'est-à-dire à pouvoir relever la manchette de votre main gauche.

Fig. 246. — Amputation circulaire de l'avant-bras dans son tiers inférieur. Distance qui doit séparer la section cutanée circulaire des traits de scie.

1° Suivant la règle générale de la méthode circulaire, coupez la peau en sciant, d'abord sous le membre, puis dessus par une

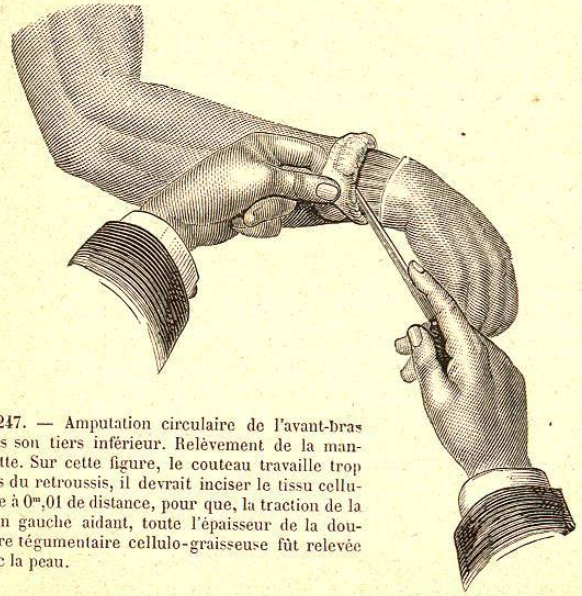

Fig. 247. — Amputation circulaire de l'avant-bras dans son tiers inférieur. Relèvement de la manchette. Sur cette figure, le couteau travaille trop près du retroussis, il devrait inciser le tissu cellulaire à 0m,01 de distance, pour que, la traction de la main gauche aidant, toute l'épaisseur de la doublure tégumentaire cellulo-graisseuse fût relevée avec la peau.

reprise (**b**). Repassez le couteau pour détruire toutes les adhé-

rences celluleuses. — Pincez le bord du tégument entre le pouce et l'index gauches et décollez-le tout autour du membre que les aides *tournent et retournent* pour amener sous vos yeux toute la périphérie de l'avant-bras. Retroussez enfin la manchette et continuez, s'il le faut, à la décoller et la retrousser jusqu'à ce que vous soyez arrivé au niveau de la future section osseuse.

2° L'avant-bras étant alors en supination, insinuez le couteau, après fente d'engagement, à plat le plus haut possible sous les tendons et les muscles longitudinaux qui sont devant les os, vaisseaux et nerfs inclus; ayant tourné le tranchant en l'air, sortez à travers ces parties molles qui, taillées en forme de lambeau très court et carré, se rétractent aussitôt (**c**). — Faites de même pour les tendons et muscles postérieurs relâchés par l'extension du poignet, en passant le couteau à plat entre eux et les os et tournant ensuite le tranchant vers le sol, si vous avez laissé le membre en supination.

Explorez avec les doigts gauches, le pourtour du squelette et, s'il reste quelques chairs dans l'espace interosseux ou autour des os, coupez-les de deux coups de couteau donnés en travers, très haut et au même niveau, l'un en avant qui, suivant la hauteur, intéressera ou non le carré pronateur, l'autre en arrière. Percez avec la pointe le ligament interosseux et, mettant le bout de l'index gauche dans cette boutonnière transversale, éraillez-la en refoulant sa lèvre supérieure vers le coude.

3° Vous placez alors une compresse solide à trois chefs qui sert à envelopper et à rétracter les chairs, et vous permet de scier les os, ou bien tous les deux à la fois, ou bien l'un après l'autre, mais au même niveau, le radius d'abord, le cubitus ensuite (**d**).

L'amputation terminée, il faut lier les artères radiale, cubitale, souvent l'interosseuse postérieure et quelquefois d'autres artérioles. On ne manque pas de réséquer les nerfs si on les aperçoit. La manchette est rabattue et aplatie d'avant en arrière. L'avant-bras est pansé, mollement comprimé et immobilisé dans la position moyenne, ainsi que le coude. Il est peut-être bon d'exercer à l'aide de compresses graduées une pression antéro-postérieure, afin d'empêcher les os de se rapprocher au contact et de se souder.

Notes. — (**a**) Je ne puis que renvoyer aux généralités, quand il s'agit d'estimer la longueur d'un lambeau ou d'une manchette. Pour le cas particulier actuel, il convient de

faire l'incision circulaire à une épaisseur d'avant-bras au-dessous de la future section osseuse.

(b) Faites, si vous voulez, comme pour la désarticulation du poignet : ayant la main à votre gauche, tordez-la d'abord à droite, pour la détordre ensuite à mesure que les téguments viendront se couper sous le tranchant.

(c) Cette pratique bien simple paraît dater d'Hervez de Chégoin (1819).

Pour introduire facilement le couteau sous les tendons et les bien couper, l'opérateur fait de chaque côté sur l'os correspondant une *incision d'engagement* longitudinale. Puis, il insinue le couteau le plus haut possible en refoulant la manchette avec le dos, poussant sa lame comme un bateau qui traverse deux vagues, de manière à raser la face antérieure des os et du ligament interosseux qui ensemble forment une gouttière, et à charger tout ce qu'il veut couper. Pour que la pointe ressorte sans blesser le tégument, la main gauche va le refouler. On opère de même la section des muscles et tendons postérieurs.

(d) On recommande de scier les os pendant que l'avant-bras est dans la position moyenne. Je crois cela peu important. Il est commode de tourner l'avant-bras n'importe comment, pourvu que la scie puisse attaquer facilement les deux os à la fois et terminer la section du radius avant celle du cubitus plus solidement fixé à l'humérus.

Le procédé de Teale à *long lambeau postérieur carré* a été très recommandé pour l'amputation de l'avant-bras dans sa moitié inférieure (fig. 248). Les avantages de ce procédé sont de garder absolument toutes les chairs rétro-squelettiques, puisque le lambeau est découpé et détaché à la manière de Ravaton, et de ne pas avoir dans le moignon un seul nerf capable de former un névrome douloureux. L'expérience a prouvé qu'il n'en est pas de même à ce dernier point de vue, quand on ampute l'avant-bras, haut ou bas, en taillant un lambeau antérieur.

B. — Amputation de l'avant-bras dans les deux tiers supérieurs.

Ici, nous avons des masses charnues pour former des lambeaux. L'amputation circulaire avec dissection des téguments est encore possible, mais à la condition que l'on fende la peau au besoin, pour la relever assez haut. Quant à l'amputation circulaire infundibuliforme, elle est irréalisable, comme on le sait, sur les segments du membre à deux os ; si on l'y essaye, elle donne un moignon conique d'emblée qui semble avoir été taillé à la guillotine. Je saisis l'occasion de décrire, comme procédé de choix, l'amputation de la partie charnue de l'avant-bras à deux lambeaux (fig. 249). Ce n'est pas exclure, je le répète, la manchette circulaire, encore moins (voy. plus loin, p. 354) la manchette elliptique avec entaille des muscles enseignée par Marcellin Duval.

Deux lambeaux égaux antérieur et postérieur.

Mesurez la circonférence du membre au niveau du point où vous scierez les os. Pliez en deux votre mesure et appliquez-la en travers,

sur la face antérieure de l'avant-bras en supination, à partir du bord radial, pour déterminer la largeur de votre premier lambeau qui, avec cette précaution, sera certainement égale à celle du second. — Estimez le diamètre de l'avant-bras : s'il a, 80 mm.,

Fig. 248. — Amputation de la partie inférieure de l'avant-bras. Procédé de Teale, méthode de Ravaton.

Fig. 249. — Amputation de l'avant-bras dans son tiers supérieur. Deux lambeaux égaux, antérieur et postérieur.

chaque lambeau devra conserver *au moins* la longueur du demi-diamètre, 40 mm., c'est-à-dire en avoir primitivement au *moins* 60.

Tracez vos lambeaux en U et non en demi-lune, car il ne faut pas sacrifier de peau sur les côtés, au droit des os (a). Votre lambeau antérieur va, comme largeur, du bord radial à la partie anté-

rieure du cubitus et non pas en dedans de cet os. (Revoyez les fig. 121, 120 et 119 page 183 et précédentes : taille des lambeaux en général).

Placez-vous au bout du membre que, entre les doigts dessus et le pouce dessous, vous tenez d'abord en supination, et que vous tordrez instinctivement à droite ou à gauche, quand le besoin s'en fera sentir.

1° Portant la pointe à l'endroit jalonné par le petit doigt ou marqué à la teinture, sur le côté gauche de l'avant-bras, un peu au-dessous de la future section osseuse, fendez les téguments, d'abord longitudinalement (branche descendante de l'U); traversez

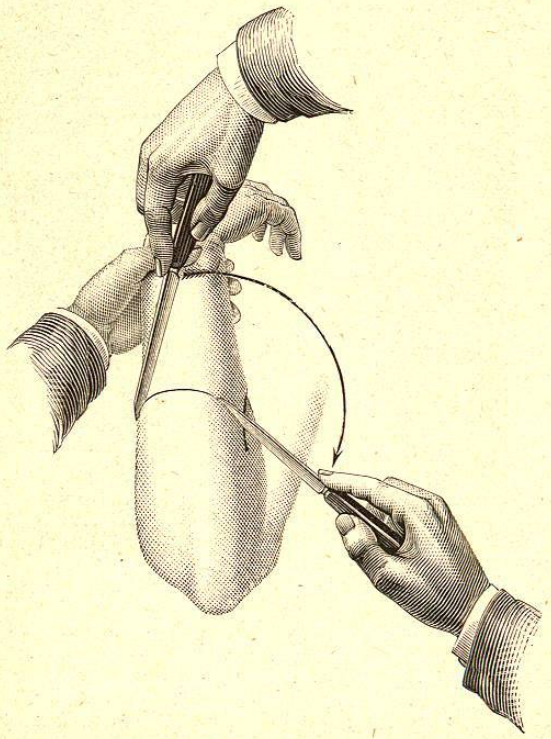

Fig. 250. — Amputation partielle de l'avant-bras; méthode à deux lambeaux. Tracé en un trait du lambeau postérieur : la main gauche qui n'a pas varié sa prise tient l'avant-bras redressé ; la droite, dont le mouvement est indiqué par la flèche, est représentée dans les deux attitudes de départ et d'arrivée.

la face antérieure de l'avant-bras en arrondissant (courbe de l'U), et remontez sur le bord droit du membre (branche ascendante de l'U). Comme le tissu cellulaire n'est probablement pas coupé partout dans toute son épaisseur, repassez le tranchant sur les brides qui retiennent le contour du lambeau.

Fléchissez alors l'avant-bras et le tenez verticalement : vous aurez devant les yeux la face dorsale du membre (fig. 250). Vous n'avez qu'à y faire l'incision courbe figurée réunissant les deux branches de l'U antérieur, branches que vous pouvez apercevoir de chaque côté.

Le tissu cellulaire ayant été incisé dans toute son épaisseur, la peau des lambeaux est déjà notablement raccourcie; il faut maintenant tailler les muscles. Apprenons à le faire par transfixion pure sans même nous permettre les commodes incisions d'engagement qu'en pratique on aurait bien tort d'oublier.

2° Remettez l'avant-bras horizontal, tout en le maintenant dans une flexion légère, et faites un pas à droite pour que la main malade soit à votre gauche (**b**). Portez la pointe dans la partie culminante de l'incision, qui se présente à vous; piquez et, si vous heurtez l'os, ce qui doit arriver du côté radial, pensez au bateau qui a deux vagues à franchir en travers : abaissez le manche pour que la pointe se soulève et passe à plat devant l'obstacle; puis, relevez le manche et poussez afin que la même pointe charge dans le fond de la gouttière interosseuse et devant le deuxième os toutes les chairs antérieures de l'avant-bras. Taillez celles-ci de haut en bas, en lambeau plus court que la peau : pour y réussir, pincez et rétractez cette peau, de la main gauche (comme fig. 119, p. 180), pendant qu'un aide, renversant la main malade dans l'extension, attire les muscles vers le poignet (**c**).

Ayant ramené la pointe dans sa position première, faites-la passer derrière les os comme vous l'avez fait passer devant et, une fois la lame engagée, taillez les muscles postérieurs : l'aide fléchit la main malade, afin de les attirer et de les tendre. Pour engager ou dégager la pointe derrière le cubitus caché par le lambeau postérieur, il faut que la main gauche aille saisir le bord interne de ce lambeau et le refoule fortement en arrière (manœuvre de la fig. 120, p. 181).

Si la longueur des lambeaux vous paraît suffisante, inutile de chercher à dénuder davantage le squelette.

Mais il reste quelques faisceaux musculaires accolés au squelette ostéo-fibreux, surtout en dedans du cubitus. Il faut les couper en travers le plus haut possible, en donnant, pendant que l'avant-bras est en supination : 1° un coup de couteau en avant (trait noir), (fig. 258 et 259, p. 352); 2° un autre en arrière juste au même niveau que le premier dont on a la trace sous les yeux.

Ayez patience, car je ne vais épargner ni texte ni figures pour vous apprendre la manière d'exécuter *cito, tuto et jucunde*, vivement, sûrement et gracieusement, cette utile manœuvre du *chiffre* 8, si pénible à voir ânonner par un maladroit.

A cet effet, l'aide tient les lambeaux relevés. Vous êtes sur le côté du membre; le poignet malade en supination est tenu dans votre gauche prête à s'avancer dans la plaie si cela est nécessaire.

1° Passez le couteau la pointe basse, par-dessus le membre : avec le talon, attaquez la face latérale de l'os éloigné et coupez en tirant



Fig. 251. — Attaque sous le bord éloigné pour commencer le trait antérieur.

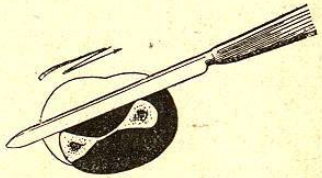

Fig. 252. — Suite du trait antérieur : le tranchant coupe en sciant devant les os.

le couteau et abaissant le manche (fig. 251 et 252); tirez toujours, et amenez la pointe sur le bord et la face antérieure du même os (fig. 253), sur la face antérieure de la cloison interosseuse, sur la face antérieure de l'os rapproché, sur son bord antérieur, et enfin (en abaissant le manche davantage) (fig. 254) sur sa face latérale où se termine votre incision par une échappade vers le sol (**d**).

2° Passez le couteau, la pointe haute par-dessous le membre : avec le talon, attaquez une deuxième fois la face latérale de l'os éloigné, juste dans la première incision (fig. 255); tirez le couteau

en sciant (fig. 256); avec la pointe haute, coupez derrière l'os éloigné comme vous l'avez fait devant; en passant sur la cloison

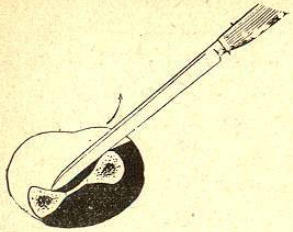

Fig. 253. — 2e suite du trait antérieur; la pointe, le manche se relevant, incise dans la gouttière interosseuse.

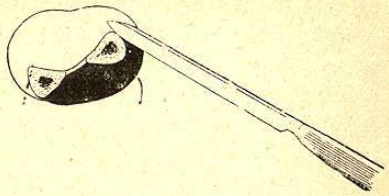

Fig. 254. — Fin du trait antérieur par abaissement du manche, coupe sur l'os rapproché et échappade en bas.

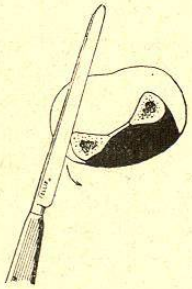

Fig. 255. — Reprise sur l'os éloigné pour commencer le trait postérieur.

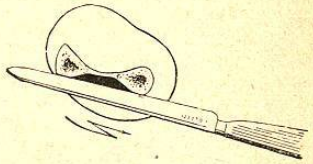

Fig. 256. — Suite du trait postérieur, le tranchant coupe en sciant sous les os.

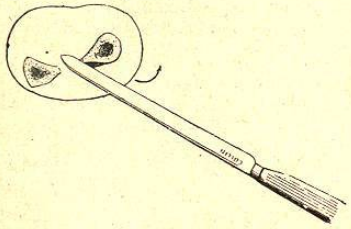

Fig. 257. — Fin du trait postérieur, perforation du ligament interosseux suivie d'une échappade en l'air.

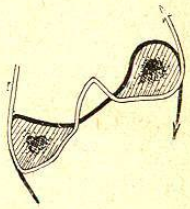

Fig. 258. — Résumé du travail de la pointe : trajet antérieur noir, trajet postérieur blanc.

interosseuse, percez-la simplement (fig. 257) et coupez derrière l'os rapproché, puis sur sa face latérale en relevant le manche et faisant une échappade en l'air (**e**).

Éraillez du bout du doigt la lèvre supérieure de la boutonnière ainsi faite. Placez la compresse à trois chefs. Sciez à la fois les deux os en position moyenne, en prenant voie sur l'os solidement articulé, le cubitus, qu'il faut entamer le premier et finir le dernier.

Liez ensuite les artères radiale et cubitale, dans le lambeau antérieur, et les deux interosseuses que vous trouverez non loin de la coupe du ligament homonyme, etc. Réséquez plusieurs centimètres des nerfs du lambeau antérieur.

La ligne d'union des lambeaux rapprochés est transversale; elle croise à angle aigu la ligne qui unirait le cubitus au radius, quand même celui-ci ne se mettrait que dans une pronation très modérée.

Notes. — (a) Pour obtenir ce résultat, Lenoir et Jobert faisaient d'abord deux incisions longitudinales latérales, diamétralement opposées. Ils achevaient ensuite, par transfixion, la taille de ces lambeaux à bords rectilignes dont l'extrémité seule était arrondie.

(b) Ainsi l'on se trouve en dehors du bras gauche, c'est parfait, et en dedans du bras droit. Je donnerais volontiers le conseil de se mettre toujours en dehors du membre, afin, sur le droit comme sur le gauche, de piquer du radius vers le cubitus, ce qui expose bien moins à s'égarer dans l'espace interosseux, à pointer le ligament, que si l'on pique dans le sens contraire.

(c) On prend ainsi presque tous les muscles antérieurs, de sorte que le lambeau musculaire est, du côté du cubitus, plus large que le cutané; mais, vu la rétraction des muscles et leur brièveté, cela n'a pas d'inconvénients.

(d) Il est quelquefois nécessaire de s'arrêter pour diviser, par des mouvements de va-et-vient, des parties telles qu'un tendon, par exemple, qui résistent au passage de la pointe. Ces mouvements de scie ne sont efficaces que s'ils sont amples et si les doigts gauches sont venus pincer et fixer la partie résistante.

(e) C'est ainsi que doit être pratiquée aujourd'hui la manœuvre autrefois connue sous le nom de 8 *de chiffre*, manœuvre périlleuse pour les artères, qui exigeait un couteau à deux tranchants et qu'il n'était pas donné à tout le monde d'exécuter régulièrement.

Les figures 251 à 257 montrent le travail du couteau, sur l'avant-bras gauche, dans les phases successives du « 8 de chiffre » spécialement lorsqu'on emploie une méthode qui laisse toutes ou presque toutes les chairs à couper.

Les quatre premières figures représentent la marche et l'action du couteau exécutant le *trait antérieur*. Le blanc est coupé, le noir à couper.

Les trois figures venant ensuite démontrent la manière de terminer le 8 par le *trait postérieur*.

Voici une autre figure qui résume le « 8 » sur l'avant-bras droit, opérateur en dehors. Le premier trait qui coupe en avant est noir, le second blanc.

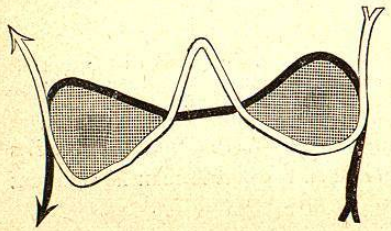

Fig. 259. — Incision en 8 de chiffre autour des os de l'avant-bras droit, opérateur en dehors. La marche du couteau pour l'incision antérieure est figurée par la flèche noire. La flèche blanche indique le trajet de la pointe pour l'incision postérieure.

Autres procédés.

Méthode mixte (fig. 260). — A l'imitation de Baudens (*Mém. de méd. milit.*, t. XXXIX, 1836), Sédillot a souvent taillé deux très courts et très

Fig. 260. — Amputation de l'avant-bras dans sa moitié supérieure; méthode mixte, excellente.



Fig. 261. — Amputation de l'avant-bras dans sa moitié supérieure. Lambeau antérieur.

minces lambeaux qu'il faisait relever pour diviser circulairement les chairs profondes très haut et obliquement, c'est-à-dire en creusant suivant les préceptes d'Alanson. C'était à peu près la pratique d'A. Richet.

Ces modifications de la méthode à deux lambeaux combinée à la méthode circulaire nous démontrent bien que, depuis longtemps déjà, les chirurgiens ont remarqué : 1° qu'avec deux lambeaux, on court le risque

de voir saillir les deux os dans les angles de la plaie, pour peu qu'on ait fait dans ces angles le moindre sacrifice de téguments ; 2° que par l'incision circulaire pure on n'arrive pas à dénuder les os assez haut. De ceci j'ai eu la preuve sous les yeux, et le malheureux colonel qui me l'a fournie, atteint de conicité d'emblée, est mort après avoir suppuré des mois.

L'amputation de l'avant-bras peut être faite par nécessité à *lambeau unique antérieur* (Graefe) (fig. 261), conformé, situé et large comme le lambeau antérieur du procédé à deux lambeaux, mais une fois plus long (un diamètre et demi). Je recommande formellement de réséquer très haut les extrémités des nerfs, car Günther, entre autres, signale la névralgie comme un des inconvénients de l'amputation à lambeau antérieur, amputation dont le résultat primitif est assez flatteur.

En outre, pour scier facilement les os à bonne hauteur et les bien envelopper, je crois bon de couper la peau en arrière un peu au-dessous de la base du lambeau, c'est-à-dire de faire une espèce de très court lambeau postérieur carré, comme je l'ai figuré.

Remarque opératoire. — J'ai indiqué la taille classique des muscles par transfixion et j'engage les élèves à faire ainsi, devant des juges routiniers, s'il en reste, mais je trouve qu'il vaudrait mieux toujours, après les incisions cutanées, *entailler* les chairs de la superficie vers la profondeur et les séparer attentivement des os. L'opération ainsi faite devient moins rapide et par conséquent moins brillante ; mais on dénude les os absolument ; on coupe les vaisseaux à l'extrémité même du lambeau et non à sa base ; on n'a pas besoin de faire de section transversale autour des os ; le moignon est mieux rempli, etc.

J'approuve donc complètement la manière de tailler les muscles recommandée par Marcellin Duval (Guézennec, thèse de Paris, 1882), et j'engage l'opérateur libre à l'adopter.

Après avoir découpé et mobilisé les lambeaux cutanés, l'un antérieur, antéro-externe, antéro-radial, l'autre postérieur, postéro-interne, postéro-cubital, il faut disséquer le bord interne de celui-ci jusqu'à la crête du cubitus. On descend alors de chaque côté de celle-ci une longue fente qui isole le cubitus : en arrière, des muscles postérieurs, en dedans, des muscles cubital antérieur et fléchisseur profond commun.

De l'autre côté du membre, vers le radius, le couteau incise également en long et à fond, derrière les muscles radiaux. Grâce à ces trois incisions longitudinales (deux cubitales et une radiale), il devient possible aux doigts gauches de soulever successivement et d'offrir au couteau, soit pour la transfixion, soit pour l'entaille, d'abord les muscles préosseux, ensuite le petit groupe des postérieurs. Je ne renonce pas, pour tailler et relever les lambeaux, au précieux concours des doigts. Doutez-vous de leur asepsie, gantez-les ou armez-les de compresses qui préservent de leur contact, la surface saignante et ses alentours.

ARTICLE VII

DÉSARTICULATION DU COUDE

Indications. — Les traumatismes, la gangrène primitive ou consécutive, les inflammations chroniques des os, les productions malignes, etc., peuvent forcer le chirurgien à sacrifier l'avant-bras en totalité. Il en était et il en serait de même de la pourriture d'hôpital, de l'ostéomyélite, de la conicité, de la névralgie, etc., des moignons qui résultent de l'amputation de l'avant-bras.

Lorsque l'indication de sacrifier l'avant-bras existe, il faut autant que possible ne sacrifier que l'avant-bras. L'étude attentive de la question m'a de longue date convaincu qu'il n'y avait à craindre après la désarticulation du coude aucune complication locale, aucun retard dans la cicatrisation, aucune défectuosité du moignon pouvant justifier le rejet de cette opération. Certes l'amputation du bras est plus facile, mais je la crois plus grave. A gravité égale, il n'y aurait encore pas à hésiter, tant le moignon de la désarticulation l'emporte, au point de vue des services qu'il peut rendre, sur celui de l'amputation.

Certes, la désarticulation ne mettait à l'abri ni du tétanos, ni de la névralgie, ni de la septicémie, ni des hémorrhagies secondaires ; mais c'est à tort qu'on a reproché à cette opération le grand nombre des artères à lier, l'exfoliation du cartilage et la quantité considérable des téguments qu'il faut garder.

Le plus grand nombre d'artères qu'il ait fallu lier est, à ma connaissance, de cinq, et c'est une exception ; le plus souvent, une, deux ou trois ligatures sont suffisantes.

Si la réunion immédiate totale ou partielle réussit, les chairs qui couvrent les surfaces articulaires restent souvent mobiles ou faiblement adhérentes. Sur un moignon de neuf ans, le cartilage existait encore, mais le plus souvent il se résorbe. J'ai toujours pensé qu'il ne valait pas la peine de ruginer l'extrémité articulaire, par crainte de l'exfoliation du cartilage. Celle-ci, qui s'est produite du reste assez fréquemment avec les anciens pansements, n'a jamais eu d'inconvénients sérieux.

Quant à la quantité de peau nécessaire pour couvrir l'extrémité large et irrégulière de l'os, elle est considérable. Mais cette peau existe ou n'existe pas : si elle n'existe pas, coupez le bras, c'est entendu. Si elle existe, pourquoi dédaigner de l'employer, pourquoi amputer au-dessus du coude et sacrifier justement cette épiphyse élargie qui dans le moignon fournira un si bon point d'attache au membre artificiel ? Notez qu'après la désarticulation, vous avez, en cas d'insuffisance reconnue des parties molles, la ressource de raccourcir l'humérus. Et si, comme l'a fait Hum-