de voir saillir les deux os dans les angles de la plaie, pour peu qu'on ait fait dans ces angles le moindre sacrifice de téguments ; 2° que par l'incision circulaire pure on n'arrive pas à dénuder les os assez haut. De ceci j'ai eu la preuve sous les yeux, et le malheureux colonel qui me l'a fournie, atteint de conicité d'emblée, est mort après avoir suppuré des mois.

L'amputation de l'avant-bras peut être faite par nécessité à *lambeau unique antérieur* (Graefe) (fig. 261), conformé, situé et large comme le lambeau antérieur du procédé à deux lambeaux, mais une fois plus long (un diamètre et demi). Je recommande formellement de réséquer très haut les extrémités des nerfs, car Günther, entre autres, signale la névralgie comme un des inconvénients de l'amputation à lambeau antérieur, amputation dont le résultat primitif est assez flatteur.

En outre, pour scier facilement les os à bonne hauteur et les bien envelopper, je crois bon de couper la peau en arrière un peu au-dessous de la base du lambeau, c'est-à-dire de faire une espèce de très court lambeau postérieur carré, comme je l'ai figuré.

Remarque opératoire. — J'ai indiqué la taille classique des muscles par transfixion et j'engage les élèves à faire ainsi, devant des juges routiniers, s'il en reste, mais je trouve qu'il vaudrait mieux toujours, après les incisions cutanées, *entailler* les chairs de la superficie vers la profondeur et les séparer attentivement des os. L'opération ainsi faite devient moins rapide et par conséquent moins brillante ; mais on dénude les os absolument ; on coupe les vaisseaux à l'extrémité même du lambeau et non à sa base ; on n'a pas besoin de faire de section transversale autour des os ; le moignon est mieux rempli, etc.

J'approuve donc complètement la manière de tailler les muscles recommandée par Marcellin Duval (Guézennec, thèse de Paris, 1882), et j'engage l'opérateur libre à l'adopter.

Après avoir découpé et mobilisé les lambeaux cutanés, l'un antérieur, antéro-externe, antéro-radial, l'autre postérieur, postéro-interne, postéro-cubital, il faut disséquer le bord interne de celui-ci jusqu'à la crête du cubitus. On descend alors de chaque côté de celle-ci une longue fente qui isole le cubitus : en arrière, des muscles postérieurs, en dedans, des muscles cubital antérieur et fléchisseur profond commun.

De l'autre côté du membre, vers le radius, le couteau incise également en long et à fond, derrière les muscles radiaux. Grâce à ces trois incisions longitudinales (deux cubitales et une radiale), il devient possible aux doigts gauches de soulever successivement et d'offrir au couteau, soit pour la transfixion, soit pour l'entaille, d'abord les muscles préosseux, ensuite le petit groupe des postérieurs. Je ne renonce pas, pour tailler et relever les lambeaux, au précieux concours des doigts. Doutez-vous de leur asepsie, gantez-les ou armez-les de compresses qui préservent de leur contact, la surface saignante et ses alentours.

ARTICLE VII

DÉSARTICULATION DU COUDE

Indications. — Les traumatismes, la gangrène primitive ou consécutive, les inflammations chroniques des os, les productions malignes, etc., peuvent forcer le chirurgien à sacrifier l'avant-bras en totalité. Il en était et il en serait de même de la pourriture d'hôpital, de l'ostéomyélite, de la conicité, de la névralgie, etc., des moignons qui résultent de l'amputation de l'avant-bras.

Lorsque l'indication de sacrifier l'avant-bras existe, il faut autant que possible ne sacrifier que l'avant-bras. L'étude attentive de la question m'a de longue date convaincu qu'il n'y avait à craindre après la désarticulation du coude aucune complication locale, aucun retard dans la cicatrisation, aucune défectuosité du moignon pouvant justifier le rejet de cette opération. Certes l'amputation du bras est plus facile, mais je la crois plus grave. A gravité égale, il n'y aurait encore pas à hésiter, tant le moignon de la désarticulation l'emporte, au point de vue des services qu'il peut rendre, sur celui de l'amputation.

Certes, la désarticulation ne mettait à l'abri ni du tétanos, ni de la névralgie, ni de la septicémie, ni des hémorrhagies secondaires ; mais c'est à tort qu'on a reproché à cette opération le grand nombre des artères à lier, l'exfoliation du cartilage et la quantité considérable des téguments qu'il faut garder.

Le plus grand nombre d'artères qu'il ait fallu lier est, à ma connaissance, de cinq, et c'est une exception ; le plus souvent, une, deux ou trois ligatures sont suffisantes.

Si la réunion immédiate totale ou partielle réussit, les chairs qui couvrent les surfaces articulaires restent souvent mobiles ou faiblement adhérentes. Sur un moignon de neuf ans, le cartilage existait encore, mais le plus souvent il se résorbe. J'ai toujours pensé qu'il ne valait pas la peine de ruginer l'extrémité articulaire, par crainte de l'exfoliation du cartilage. Celle-ci, qui s'est produite du reste assez fréquemment avec les anciens pansements, n'a jamais eu d'inconvénients sérieux.

Quant à la quantité de peau nécessaire pour couvrir l'extrémité large et irrégulière de l'os, elle est considérable. Mais cette peau existe ou n'existe pas : si elle n'existe pas, coupez le bras, c'est entendu. Si elle existe, pourquoi dédaigner de l'employer, pourquoi amputer au-dessus du coude et sacrifier justement cette épiphyse élargie qui dans le moignon fournira un si bon point d'attache au membre artificiel ? Notez qu'après la désarticulation, vous avez, en cas d'insuffisance reconnue des parties molles, la ressource de raccourcir l'humérus. Et si, comme l'a fait Hum-

bert, vous pouvez vous contenter d'abraser l'extrémité articulaire en respectant l'épitrochlée, vous n'altérez pas la prise de l'appareil prothétique.

Anatomie. -- L'articulation du coude est une charnière et ne possède que deux ligaments importants, les ligaments latéraux, interne et externe. La séreuse articulaire, quoique très développée en avant et en arrière, et capable de fournir dans les premiers jours une quantité considérable de synovie, ne présente pas de prolongements assez anfractueux pour engager l'opérateur à les extirper après la désarticulation.

Relativement à l'axe de l'humérus, l'interligne articulaire regardé en face est un peu oblique en dedans et en bas. Je repète cela par acquit de conscience, mais j'engage le lecteur à l'oublier s'il ne veut pas user la pointe du couteau sur l'apophyse coronoïde en coupant trop bas (fig. 262).

Il est au contraire important de se souvenir que cet interligne, toujours regardé en face, a la forme d'un tiret (—) dans sa partie externe

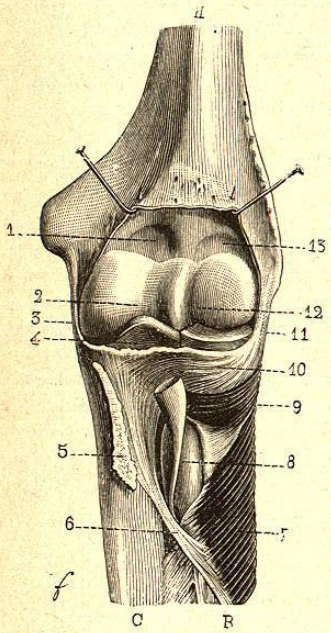

Fig. 262. -- L'articulation du coude gauche disséquée et ouverte en avant. — H. humérus; C, cubitus; R, radius. — 1, cavité coronoïdienne; 2, trochlée; 3, ligament latéral interne (fibres coronoïdiennes); 4, ap. coronoïde; 5, insertion du m. brachial antérieur; 6, ligament de Weitbrecht; 7, portion inférieure du m. court supinateur; 8, tendon du biceps et sa bourse muqueuse; 9, portion supérieure du m. court supinateur; 10, faisceau antérieur du ligament latéral externe couvrant l'annulaire; 11, ligament latéral externe; 12, sillon radial et condyle; 13, cavité sus-condylienne.

huméro-radiale et d'un accent circonflexe (^) dans sa portion interne huméro-cubitale.

Le ligament latéral externe ou huméro-cubital externe, descend de l'épicondyle, se bifurque, et par le ligament annulaire qu'il couvre et contribue à former, en y adhérant, va au cubitus, devant et derrière la petite cavité sigmoïde; le couteau le tranche facilement en pénétrant à pleine lame entre le condyle huméral et la cupule radiale, pendant que l'avant-bras est déjeté en dedans pour faire bâiller l'articulation.

Le ligament interne ou huméro-cubital interne aboutit à toute la longueur du bord interne du crochet sigmoïdien, car il a des fibres conoroïdiennes et des fibres olécrâniennes, qu'un anatomiste peut diviser en donnant deux coups de scalpel, l'un sous la lèvre interne de la trochlée, l'autre derrière. L'opérateur avec son long couteau réussira mieux en n'attaquant ce ligament qu'en dernier lieu, alors que, grâce à la division des ligaments externe et antérieur, l'avant-bras commence à se laisser renverser par l'extension forcée. En effet, celle-ci entr'ouvre l'interligne et permet à la pointe d'y entrer en coupant d'abord les belles et fortes fibres coronoïdiennes, puis, l'articulation devenant largement béante, d'atteindre en remontant, les fibres olécrâniennes. Ne quittez pas ces dix lignes sans les avoir bien comprises.

L'étude des *extrémités musculaires* qui servent de ligaments actifs à l'articulation du coude sera faite avec de grands détails lorsque je m'occuperai de la résection. Pour le moment, il me suffit de rappeler :

1° Que le muscle triceps ne s'insère pas au bec de l'olécrâne, mais à une crête transversale située à $0^m,01$ en arrière et capable d'arrêter le couteau. Ce muscle, détaché de l'olécrâne, reste encore assez adhérent aux bords latéraux de l'extrémité humérale pour que sa longue portion, désormais la seule active, puisse trouver là une solide insertion ;

2° Que le muscle brachial antérieur couvre l'articulation en avant et descend s'insérer jusqu'à $0^m,03$ au-dessous du bec coronoïdien auquel il ne s'attache nullement ;

3° Que le biceps envoie à l'aponévrose antibrachiale adhérente aux muscles épitrochléens, une solide expansion qui, lorsqu'elle n'est pas divisée, ce qui est le cas après la désarticulation à lambeau antérieur, continue à fournir un point d'attache au muscle. Cette circonstance est favorable dans un moignon cicatrisé, mais singulièrement embarrassante immédiatement après l'opération, par le retrait qu'elle fait subir au lambeau et par les tiraillements qu'elle exerce, si le bras et l'épaule ne sont pas emprisonnés dans un appareil compressif et immobilisés.

Les trois muscles dont il vient d'être question, se terminant sensiblement au niveau de l'articulation, ne peuvent aucunement servir à couvrir l'extrémité humérale. Ils doivent être néanmoins coupés le plus bas possible, désinsérés, afin qu'après leur retrait il n'y ait pas de clapier trop profond sous la peau du bras.

Au contraire, les muscles antibrachiaux descendus des bords de l'extrémité humérale semblent faits pour servir à matelasser le moignon.

La chair ne manque donc pas en avant. Et même, les muscles épicondyliens entourent le radius d'une couche épaisse dont on peut former un lambeau externe.

On le voit, un lambeau antérieur très large, comprenant dans l'épaisseur de sa base les gros nerfs et les gros vaisseaux, peut être facilement taillé en mettant à contribution à la fois les muscles épicondyliens et épitrochléens. Mais ce lambeau est rétractile, rebelle et assez difficile à utiliser,

quelque précaution qu'on ait prise de l'amincir pour lui donner de la souplesse.

En dedans du cubitus pas plus qu'en arrière, il n'y a de muscles pour l'opérateur ; la peau seule peut être gardée pour couvrir l'humérus, quel que soit le procédé employé.

Tout le monde connaît les nombreuses anastomoses des *artères* qui entourent l'articulation du coude et sait que l'humérale, quelquefois divisée prématurément, se bifurque ordinairement à $0^m,03$ (mensurations de Marc. Duval) au-dessous de l'interligne articulaire, en artères radiale et cubitale, celle-ci fournissant presque aussitôt le tronc commun des interosseuses dont la grosse branche, la postérieure, perfore la cloison fibreuse cubito-radiale pour gagner la région postérieure de l'avant-bras. Or, lorsque l'on taille le lambeau antérieur par transfixion, le couteau pénètre à moins de $0^m,03$ au-dessous de l'interligne et rase de très près les faces antérieures des os : il s'engage donc sous l'humérale avant sa bifurcation ; en descendant, il tranche bientôt l'interosseuse, et plus tard, en sortant des chairs, la cubitale et la radiale. Aussi ne faut-il se borner à deux ligatures qu'après exploration attentive de la face profonde du lambeau.

Doit-on raccourcir les *nerfs* qui se montrent à la surface d'amputation ? Oui, sans doute, car les névromes des moignons du coude ont, en raison de leurs rapports avec le dur squelette, tourmenté bien des opérés et exigé quelques réamputations [1].

Les *téguments* qui environnent le coude ont une apparence et une rétractilité bien différentes en avant et en arrière.

Derrière l'olécrâne, la peau sus-jacente à la bourse muqueuse est mince, par défaut de graisse, et pourtant très vivace, chagrinée, plissée, surabondante. Libérée par l'opération, elle ne se rétracte presque pas, et la moindre traction permet d'en coiffer l'extrémité entière de l'humérus

Au contraire, la peau du pli du coude, malgré sa bonne constitution apparente et sa doublure cellulo-graisseuse, est par elle-même très mince et s'est quelquefois gangrenée ; elle est excessivement rétractile et perd trois et quatre travers de doigt de longueur, surtout au niveau du muscle long supinateur, c'est-à-dire en avant et en dehors.

De sorte que si l'on voulait faire une désarticulation qui, l'opération terminée, ressemblât encore à une amputation circulaire bien transversale, il faudrait couper à trois ou quatre doigts plus bas en avant qu'en arrière. L'incision circulaire telle qu'on l'enseigne vulgairement donne, en définitive, un lambeau postérieur, espèce de scrotum, avec lequel on enveloppe l'extrémité humérale totalement découverte en avant par le retrait des téguments antérieurs. Je dois dire que ce retrait immédiat est presque complètement indépendant de l'action des muscles sous-jacents,

1. Voy. *Catalogue of the Surgical Section of the United States army medical museum*, p. 145, et surtout : Uhde. *Die Abnahme des Vorderarmes in dem Gelenke.* Braunschweig, 1865. Monographie très importante à consulter

biceps et long supinateur, et se produit, sur le cadavre comme sur le vivant, toutes les fois que la peau a conservé sa souplesse et sa mobilité normales.

Au point de vue de la facilité opératoire, la rétractilité de la peau antérieure a du bon ; elle permet à l'aide de découvrir l'articulation et à l'opérateur d'attaquer celle-ci en avant. Dans le cas où l'induration aurait anéanti la mobilité de la peau, ce qui s'est vu, l'on serait fort empêché d'achever l'opération circulaire sans fendre les téguments pour les relever ensuite assez haut.

Recherche de l'interligne. — L'exploration extérieure du coude permet au chirurgien de déterminer facilement le siège de l'interligne articulaire.

L'olécrâne et l'épitrochlée sont faciles à pincer entre le pouce et l'index.

Entre l'interligne et l'épitrochlée, il y a l'épaisseur d'un doigt.

Pendant que l'avant-bras est étendu, une distance de deux doigts sépare le niveau de l'articulation du sommet de l'olécrâne.

C'est tout ce qu'il faut savoir pour la section des parties molles.

Lorsqu'il s'agira plus tard de désarticuler, il faudra, après une exploration brève exécutée par les doigts de la main gauche, entrer d'emblée dans l'intervalle huméro-radial. C'est pourquoi il faut habituer la main gauche à sentir, sur un bras intact, à quelque distance en dehors de l'olécrâne, dans la fossette, la tête du radius qui peut recevoir, de la main droite agissant sur le poignet, des mouvements de rotation ou de flexion. On arrive facilement sur un bras sain et flasque, sur soi-même à travers ses habits, en descendant le long du bord externe de l'humérus, à mettre le doigt au niveau de l'interligne, dans l'enfoncement très sensible qui sépare la face postéro-externe du condyle huméral du pourtour saillant de la tête du radius.

Usages du moignon. — Un blessé qui a perdu l'avant-bras se sert de son moignon nu ou armé d'un appareil.

Le moignon nu pousse du bout, frappe à revers, concourt à embrasser. Écarté du corps à angle droit par le deltoïde, il supporte un fardeau, une échelle, un panier, un seau.

L'appareil prothétique doit pouvoir être fixé par un bracelet au-dessus des éminences latérales de l'humérus, et c'est en partie pour améliorer cette prise que plusieurs chirurgiens ont conservé l'olécrâne à la manière de Dupuytren. Ainsi fut amputé par Huguier le ténor Roger que j'ai vu, de sa main artificielle, manier la hache dans l'opéra *Haydée*.

Un moignon à cicatrice rejetée en arrière dans la cavité olécrânienne et dépourvu de névromes, paraît *a priori* l'idéal. Mais cet idéal n'a, que je sache, jamais été atteint. Ordinairement, avec n'importe lequel des procédés en usage, et surtout avec le plus usité, le circulaire, la cicatrice vient se placer en travers, devant l'humérus au-dessus de la trochlée et du condyle ; le moignon est néanmoins excellent s'il n'y a pas de névromes

et si la cicatrice, linéaire, est suffisamment éloignée des éminences latérales soumises à la pression du bracelet de l'appareil.

Choix des procédés. — En raison de la rétractilité de la peau antéro-externe, c'est le condyle qui est le plus difficile à envelopper. Si l'on ne le recouvre pas facilement d'emblée avec des téguments suffisants, on le verra saillir, perdre son cartilage et se revêtir, après des mois, d'une cicatrice large et adhérente. Mieux vaudrait l'avoir scié. Quel que soit le procédé employé, il faut, pour bien couvrir les éminences articulaires

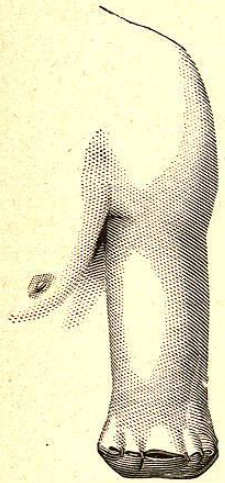

Fig. 263. — Moignon frais de désarticulation du coude par la méthode circulaire bien exécutée, d'après le tracé des figures 265 et 266.

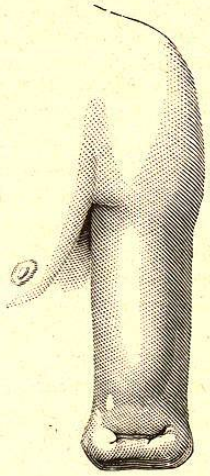

Fig. 264. — Moignon cicatrisé; même opération. Le point blanc au-dessus et en dedans de la cicatrice indique la place d'un névrome.

latérales, garder sans la fendre la peau des côtés de l'avant-bras : *deux doigts* en dedans, *trois larges doigts* en dehors, à partir de l'interligne.

Il est bien rare que l'opérateur puisse choisir son procédé quand il se trouve obligé d'extirper l'avant-bras. Le plus souvent la méthode circulaire s'impose. Heureusement, elle donne lieu à un bon résultat (fig. 264).

Pour n'employer qu'un seul lambeau, externe ou antérieur, qui, pour être suffisant, descende jusqu'*au milieu* de l'avant-bras, le chirurgien devrait avoir la rare fortune de rencontrer un traumatisme complaisant ou une simple lésion organique du squelette. Salleron me paraît avoir gagné le procès de la méthode circulaire, facile à exécuter et commode pour le pansement. De sorte que pour moi, les autres procédés que j'indiquerai, que j'ai même travaillés, car ils peuvent être commandés par l'état local

des chairs, ne sont préférés dans les amphithéâtres que parce qu'ils rentrent dans la routine des concours et des examens.

Ne pouvant consentir à enseigner ce qui se fait avant ce qui doit se faire, je décrirai en premier lieu et comme procédé d'élection la désarticulation du coude par l'incision appelée circulaire, improprement, puisque l'on est obligé de la faire passer plus bas en avant qu'en arrière, afin de modérer l'obliquité dans le sens contraire, qu'elle ne manquera pas de prendre finalement.

Il ne faut pas redouter le clapier facile à drainer qui résulte de l'extirpation de l'olécrâne. Salleron nous avait appris à l'ouvrir, en incisant crucialement le tégument olécrânien. Legouest avait même pu l'empêcher de suppurer par la simple compression, à l'aide d'une boulette de coton. Il n'y a pas lieu de garder l'olécrâne spécialement pour combler cette cavité; mais cette modification, utile à l'adaptation solide d'un appareil, ne paraît pas avoir une gravité spéciale. Quant à la difficulté que l'on trouve ordinairement, après l'incision circulaire, à réunir en fente transversale, non pas les deux extrémités, mais le milieu de la plaie, c'est pour y remédier que je vais indiquer de faire l'incision elliptique, c'est-à-dire descendant beaucoup plus bas en avant qu'on ne le conseille ordinairement.

Méthode dite circulaire.

En voici les trois temps : 1° *section circulaire oblique, mobilisation et rétraction* des téguments; 2° *entaille ascendante* des muscles antérieurs; 3° *désarticulation.*

Le bras est écarté du corps à angle droit. A défaut d'appareil, un aide placé en dehors comprime l'artère humérale; un second, placé en dedans, rétractera les parties molles; un troisième soutient l'extrémité du membre, etc.

L'opérateur se place sur le côté de l'avant-bras, ayant le coude à sa droite et la main à sa gauche, car c'est lui qui va manœuvrer l'avant-bras. Il explore le terrain de l'opération, touche en arrière l'articulation huméro-radiale, couche un doigt en travers sous l'épitrochlée; en un mot, il cherche l'interligne qui, du reste, est situé à un doigt au-dessous du pli de flexion du coude. S'il fait bien, le chirurgien marque à la teinture le niveau de la jointure en avant et en arrière, pour tracer ensuite de la même manière et facilement la ligne d'incision d'après les règles suivantes. En avant et en dehors, sur le relief du long supinateur, vous couperez à *quatre doigts* du niveau de l'interligne (**a**); en arrière et en dedans,

sur la crête cubitale, à quatre doigts du sommet de l'olécrâne, c'est-à-dire à *deux doigts* seulement au-dessous de l'articulation

1° Faites donc, aux téguments, cette *incision circulaire oblique*, en commençant sous le membre et reprenant par-dessus.

Dénudez avec soin l'aponévrose sans craindre de l'entamer. Car

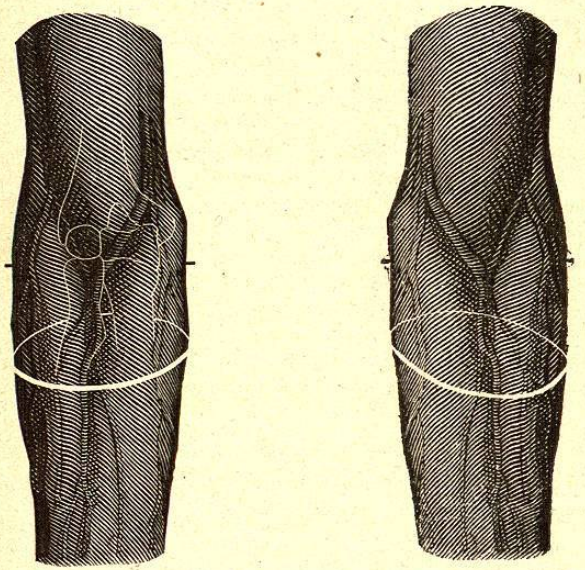

Fig. 265 et 266. — Désarticulation du coude. côté droit et côté gauche, méthode circulaire. L'incision passe, en avant et en dehors, à quatre doigts; en arrière et en dedans, à deux doigts de l'interligne marqué par deux tirets.

il faut conserver à la peau sa doublure et les organes inclus, et la détacher de tout le pourtour du membre, mais surtout *en arrière* (pendant que l'avant-bras sera momentanément fléchi et dressé), et *sur les côtés*, comme s'il s'agissait de retrousser une manchette que la grande rétractilité des téguments antérieurs rend généralement inutile (**b**). — Commandez alors à votre aide d'embrasser chaque côté du futur moignon, dans les commissures du pouce devant et de l'index derrière, et de rétracter, en serrant et en remontant, jusqu'à ce que ces doigts aient glissé au-dessus des éminences latérales, où ils s'arrêteront à l'abri du couteau prêts à faire plus tout à l'heure.

2° *Entaille ascendante*. Appliquez le milieu du tranchant sur les muscles antérieurs, au niveau de la peau rétractée, coupez-les en creusant, c'est-à-dire d'autant plus haut que votre couteau s'enfonce plus profondément. Interrompez, s'il le faut, la section de ces muscles, pour trancher sans désemparer et de chaque côté les brides sous-cutanées, si vous en apercevez qui résistent aux efforts de l'aide rétracteur. Enfin, que votre couteau arrivé aux os se couche *à plat*, remonte devant l'avant-bras étendu, coupe le brachial antérieur et, fatalement, heurte du tranchant la trochlée humérale très saillante devant le cubitus *étendu* (**c**).

N'allez pas au delà de cette saillie trochléenne : cherchez au-dessous l'interligne de la façon suivante.

Vous tenez à pleine main gauche l'avant-bras malade, le pouce en dessus, dans la plaie, les doigts en dessous. Le pouce remonte à la recherche de l'*interligne huméro-radial* que les doigts contribuent à rendre sensible par les mouvements de flexion imposés au radius. Laissez le bout du pouce sur l'interligne trouvé; assurez-vous que la peau est suffisamment rétractée de chaque côté et en arrière, qu'elle n'a rien à craindre du couteau qui va désarticuler.

3° *Désarticulation*. — Donnez d'abord sur toute la largeur du ligament antérieur un trait de pointe : transversal comme un tiret (—) au niveau de l'interligne huméro-radial, brisé comme un accent circonflexe (^) au-dessus du bec coronoïdien. — Mettez alors le plein du couteau en travers sur le ligament latéral externe et la racine des muscles postérieurs, coupez hardiment et entrez, jusqu'à l'olécrâne, dans l'articulation que votre main gauche rend béante en inclinant l'avant-bras en dedans. Dégagez le couteau. — De la main gauche, forcez l'avant-bras dans l'extension pour écarter l'apophyse coronoïde, de la trochlée. Dans la partie interne de cet intervalle, engagez le tranchant de la pointe sur les fibres huméro-coronoïdiennes du ligament interne; puis, sciant largement et verticalement, divisez le nerf cubital et tout ce qui, en dedans de l'extrémité cubitale, avait pu échapper au couteau. La béance de l'articulation étant devenue de plus en plus grande, la pointe s'engagera alors derrière la lèvre interne de la trochlée et coupera, en remontant, les fibres huméro-olécrâniennes.