Avec un lambeau externe unique, excessivement rétractile dans sa chair et dans sa peau, on court de gros risques si l'on manque la réunion immédiate.

Lorsque l'emploi des chairs latérales est de nécessité, deux *lambeaux latéraux* valent sans doute mieux qu'un (fig. 276). Le résultat immédiat n'est pas rationnel, puisque l'on réunit d'un côté à l'autre les téguments d'un moignon dont le squelette est excessivement aplati dans le sens contraire. Cependant, si l'on a des lambeaux suffisants, chacun d'eux enveloppe convenablement l'éminence latérale correspondante et le résultat définitif est bon. La cicatrice, longitudinale, vient se former devant la palette humérale.

Chacun, sachant bien ce qui a été dit jusqu'à présent, sera en état d'improviser la désarticulation à deux *lambeaux antérieur et postérieur*, égaux ou inégaux, mise en pratique par Textor, Pirogoff, etc.

Sédillot (fig. 277), désirant désarticuler facilement et avancer le plus possible l'opération avant de diviser les gros vaisseaux, écrivit qu'il faut successivement : découper derrière l'olécrâne un petit lambeau convexe, le disséquer, ouvrir l'articulation, passer le couteau devant les os et tailler



Fig. 278. — Face postérieure du coude droit. Incision elliptique de Soupart. En définitive, lambeau postérieur.

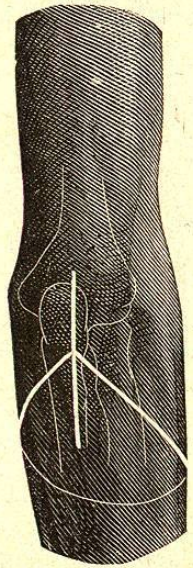

Fig. 279. — Face postérieure du coude droit. Raquette de Neudorfer pour la désarticulation.

en sortant un très large lambeau antérieur musculo-cutané comprenant les deux tiers de la circonférence du membre.

Pour les cas où le traumatisme aurait altéré les parties molles antérieures, on pourrait couper celles-ci en travers, à un doigt de l'interligne, et garder en arrière un lambeau, soit en traçant une incision elliptique, comme Soupart (fig. 278), soit en faisant un simple *lambeau postérieur*, dût ce lambeau être triangulaire, ainsi que Pfrenger l'a fait avec succès.

Déjà Textor avait préconisé la véritable *méthode ovalaire* à point culminant olécrânien, dans l'intention d'attaquer l'articulation par derrière et de ne couper les chairs antérieures qu'en dernier lieu.

Neudorfer a fait plus et non sans bonnes raisons; il recommande : 1° de faire une incision longitudinale postérieure pour arriver à un isolement sous-capsulo-périosté du squelette, comme dans la résection; 2° de couper les chairs en *raquette*, après avoir désarticulé et fait pincer les artères dans la base de l'espèce de lambeau antérieur ainsi formé (fig. 279); 3° de rogner les éminences latérales de l'humérus.

Enfin, Szymanowski pense qu'il n'est pas déraisonnable de scier l'extrémité de l'humérus et de chercher à y souder un fragment d'olécrâne! Ce serait imiter, sans d'aussi bonnes raisons, ce qu'a fait Pirogoff dans son amputation *ostéoplastique* tibio-calcanéenne. Tout est possible à l'asepsie.

ARTICLE VIII

AMPUTATIONS PARTIELLES DU BRAS

Il faut couper le bras le plus bas possible; il y va probablement de la vie du malade et certainement de la puissance du moignon.

Celui-ci rend des services, même après l'amputation intradeltoïdienne, qui, à ce point de vue, l'emporte sur la désarticulation. Je crois que D. Larrey (*Clinique*, 1829, t. III, p. 560) a exagéré la fréquence de l'immobilité du petit moignon, immobilité qui le rend peu utile s'il reste dans l'adduction permanente, et douloureux par tiraillements des nerfs axillaires, lorsqu'il est fixé dans l'abduction ou érection, par l'action du muscle sus-épineux. Je pense que Percy (Rapport à l'Institut, voy. *Archives*, II, 1823) a bien jugé que la saillie de la tête humérale conservée fournit un précieux point d'appui à l'appareil prothétique et surtout aux bretelles du pantalon et de la hotte, à la bricole du portefaix, etc.

Il me semble qu'en France cette opération passait pour plus grave que l'extirpation complète du membre. Mais ce n'était pas l'avis de Pirogoff qui, au dire de Günther, n'a perdu aucun des dix blessés amputés au col

chirurgical ou même au-dessus, car il n'a pas craint de porter la scie jusque près du col anatomique, tandis qu'il a perdu quatre désarticulés sur neuf. Évidemment le chirurgien russe avait été exceptionnellement heureux dans ses amputations et exceptionnellement malheureux dans ses désarticulations.

Anatomie. — A part le biceps, qui est libre sur toute sa longueur et tend à se raccourcir d'autant plus qu'on le coupe plus près de ses attaches inférieures, les muscles du bras forment une espèce de fourreau adhérent à presque toute la surface de l'os. Néanmoins, comme les fibres les plus superficielles de ces muscles restent aussi les plus longues, elles se rétractent notablement plus que les profondes, après la première section transversale. C'est pourquoi un cône musculaire, d'une faible saillie il est vrai, se forme toujours dans la moitié inférieure du bras et se laisse facilement recouper à la base.

Il n'en est pas de même lorsqu'on ampute notablement au-dessus du milieu. A ce niveau, le biceps, le long triceps et le vaste externe, le coraco-brachial, se rétractent proportionnellement à la longueur qu'on leur a laissée et continuent à le faire alors qu'il ne le faudrait plus. Mais la principale masse charnue de la région, le deltoïde, reste pour ainsi dire sur place et pour deux raisons : la première, c'est qu'il faut couper très haut pour le désinsérer tout à fait ; la seconde, c'est que l'abduction dans laquelle on a placé le membre pour opérer a satisfait presque complètement la rétractilité du muscle (Louis, *Mém. Acad. de chir.*, II).

Quand on est forcé d'amputer au niveau du col chirurgical, c'est-à-dire au-dessus des insertions des muscles adducteurs (grand pectoral, grand dorsal et grand rond), le membre est, pendant l'opération, fortement écarté du tronc et devient parallèle à ces muscles qu'il entraîne avec lui. Dans cette attitude, on pourrait commettre la faute de sacrifier plusieurs centimètres de l'extrémité humérale du muscle grand pectoral et des deux autres, alors qu'il convient de les désinsérer pour diminuer autant que possible la profondeur des clapiers axillaires qui résultent de leur retrait.

Si l'on détache le grand pectoral en raclant avec soin la lèvre antérieure de la coulisse bicipitale, le tendon reste généralement inséré encore au col chirurgical par une petite bandelette ascendante, quelquefois très développée, qui permet au muscle de conserver son rôle d'adducteur et de contre-balancer l'action élévatrice du muscle sus-épineux. Il est aussi une raison qui doit engager l'opérateur à couper le tendon bicipital assez bas et à le relever avec les tendons adducteurs en serrant de très près et les lèvres et le fond de la coulisse bicipitale : c'est la crainte d'ouvrir le prolongement synovial que la séreuse articulaire fournit au tendon du biceps, prolongement d'autant plus long, c'est-à-dire tiré d'autant plus bas, que le bras est plus écarté du corps.

Un gros nerf, le radial, est quelquefois si bien caché dans la partie externe de son sillon osseux qu'il échappe au couteau et n'est coupé que par les dents de la scie, ce qu'il faut tâcher d'éviter.

Les *vaisseaux* à lier sont en nombre variable, en raison des fréquentes anomalies de l'artère humérale, de la hauteur de l'amputation et de l'état des parties molles. Dans la partie inférieure, il faut s'attendre à lier : 1° en dedans, l'artère humérale, sous le nerf médian, et une autre plus superficielle, en cas de bifurcation anticipée ; 2° une branche de la collatérale interne ou de l'artère du vaste interne, près du nerf cubital ; 3° en dehors, l'artère humérale profonde près du nerf radial. Chacune de ces artères devra être séparée avec soin du nerf satellite, qui ne doit pas être compris dans la ligature.

Dans le tiers moyen et au-dessus, la *peau* de la partie interne du bras est mince et rétractile ; celle de la partie externe adhère au deltoïde, surtout au niveau des attaches inférieures de ce muscle. La plus grande rétractilité des téguments de la face interne du bras serait une raison pour faire l'incision circulaire oblique, s'il y avait un avantage réel à avoir une cicatrice absolument terminale.

Choix des procédés. — De ce que nous venons de rappeler et de ce que nous avons laissé sous-entendu, il résulte les conclusions suivantes : 1° Dans la moitié inférieure du bras amputé circulairement, la grande rétractilité du biceps rendra les téguments antérieurs un peu plus courts que les postérieurs si on les coupe au même niveau, fait peu important.

2° La méthode circulaire n'est praticable, dans de bonnes conditions, que lorsqu'on ampute au-dessous du milieu du bras. Au-dessus, à moins de maigreur et de flaccidité exceptionnelles, les chairs ne se retirent pas assez également sur toute la périphérie du membre pour permettre de scier l'os assez haut, d'éviter ainsi la conicité primitive, c'est-à-dire la nécrose et la cicatrisation lente, défectueuse et périlleuse.

Donc, au-dessus du milieu, c'est-à-dire au niveau des insertions du deltoïde et du coraco-brachial, il faut tailler un ou deux lambeaux, ou tout au moins fendre longitudinalement du côté externe les chairs du moignon coupées d'abord circulairement.

Plus haut encore, alors qu'il faut détacher les insertions des muscles adducteurs, grand pectoral et grand dorsal, bien que l'on coupe dans la portion non adhérente du deltoïde, c'est encore, ainsi que Leblanc l'enseignait au XVIIIe siècle, à la méthode à lambeau qu'il faut avoir recours.

Usages du moignon. — Le service que fera le moignon de bras, s'il n'est pas armé, consistera à serrer contre la poitrine un portefeuille, un parapluie, le manche d'une faux, etc. Emprisonné dans la coquille d'un appareil rattaché au tronc par des courroies, le moignon agira par sa circonférence ; mais, comme celle-ci ne présente aucune saillie osseuse, il importe peu que la cicatrice soit tout à fait terminale ou termino-latérale,

pourvu qu'elle soit linéaire et que ses lèvres soient épaisses et mobiles. Les névromes douloureux des nerfs brachial cutané, médian, cubital, sont fort à redouter. Leur adhérence à l'extrémité osseuse entrave singulièrement les mouvements d'abduction du moignon.

Hémostase provisoire. — Quand on ampute au-dessous du milieu, l'artère peut être comprimée sur la face interne de l'humérus au-dessous de l'aisselle ; autrement, il faut essayer de comprimer au-dessus de la clavicule ou, mieux encore, lier l'artère avant de la couper.

Si l'opérateur prend soin de ne pas agiter à chaque instant le moignon de l'épaule et la clavicule qui en fait partie, l'aide, armé ou non, parvient à comprimer la sous-clavière sur la grande majorité des sujets. Dans un cas célèbre de Brünninghausen (1806), un amputé atteint de pourriture d'hôpital et d'hémorrhagie secondaire fut sauvé par la compression de la sous-clavière continuée sans interruption pendant trois jours et deux nuits.

Les vieux auteurs nous disent que l'opérateur peut comprimer l'artère humérale de la main gauche pendant qu'il ampute de la main droite. Nécessité, mère d'industrie, ne manquerait pas de suggérer au chirurgien le plus dépourvu un moyen préférable d'assurer l'hémostase.

Je vais décrire successivement: l'amputation du bras près du coude par la *méthode circulaire*, l'amputation du milieu du bras à *deux lambeaux*, et l'amputation intradeltoïdienne à *lambeau unique*. J'aurai soin d'indiquer quelques autres procédés.

Position des aides et du chirurgien. — Dans toutes ces opérations, le malade est couché au bord du lit, le bras horizontal, écarté du corps à angle droit; l'aide rétracteur se place en dedans, l'aide compresseur en dehors, rapproché le plus possible de la tête pour laisser place à l'opérateur, qui se tiendra ordinairement en dehors. Cependant, s'il manque d'un bon aide rétracteur, il doit se placer en dedans pour l'amputation circulaire du bras gauche, afin de relever les chairs de sa main gauche.

Un assistant quelconque soutient l'extrémité du membre à amputer.

A. — Amputation de la partie inférieure du bras.

Méthode circulaire infundibuliforme.

Vous êtes en dehors pour le bras droit et rétractez vous-même; vous pouvez rétracter aussi sur le bras gauche en vous mettant en dedans.

1° *Incision des téguments.* — Fixez la peau, de la main gauche;

passez le couteau sous le membre (je vous suppose en dehors), la pointe haute, pour attaquer les téguments internes, en premier lieu, avec délicatesse et sous vos yeux, car dessous est l'artère qu'il faut respecter. Coupez ensuite en tirant le couteau plus hardiment, derrière le bras, puis en dehors, sans craindre d'intéresser l'aponévrose. Cessez de poursuivre dans cette direction; reprenez par-dessus le membre votre point de départ et, traversant la face antérieure du bras de dedans en dehors, complétez l'incision circulaire déjà aux trois quarts accomplie (**a**).

2° *Mobilisation des téguments.* — Rétractez ou dites à l'aide de rétracter la peau, et détruisez toutes les brides celluleuses qui la retiennent, spécialement de chaque côté, au niveau des cloisons intermusculaires. Agissez encore avec prudence dans la région de l'artère, avec hardiesse partout ailleurs, et, sans retrousser la manchette, ne cessez de mobiliser la lèvre supérieure de la peau que lorsqu'elle sera remontée à deux doigts de la lèvre inférieure.

3° *Coupe des muscles.* — Si ce n'est pas votre gauche, l'aide s'applique maintenant à retirer les téguments également sur toute la périphérie du membre. Coupez toutes les chairs jusqu'à l'os à ras de la peau, en passant d'abord le couteau sous le membre et faisant ensuite une reprise par-dessus, comme pour les téguments (**b**).

4° *Recoupe des muscles.* — L'aide ou vous-même continuant à rétracter, sans déformer le cylindre brachial, un cône charnu saillant s'est formé; il faut le recouper à sa base à ras de la peau et en creusant. Repassez donc encore une fois le couteau sous le membre et, la pointe haute, appliquez le tranchant sur la face interne de la base du cône; entrez profondément et sans cesser de sentir l'os au contact du taillant que vous animez de la trépidation nécessaire, traversez les parties postérieure et externe du cône charnu en tirant et relevant le couteau. — Pour couper devant l'os ce qui reste de la base du cône charnu que votre main gauche rendue libre vient saisir et fixer entre le pouce et l'index, faites avec le couteau une reprise par-dessus le membre comme ci-devant (revoy. fig. 117, page 175).

5° *Sciage.* — Pendant que vos doigts gauches sont encore dans la plaie, explorez le pourtour de l'os, assurez-vous qu'aucune partie molle, qu'aucun nerf surtout n'a échappé au couteau. Si vous jugez la dénudation suffisante, disposez la compresse fendue afin

que l'aide rétracteur puisse envelopper et relever les chairs tandis que vous scierez à peu près horizontalement. Appliquez la lame le plus haut possible, guidez-la dans ses premiers traits avec la dernière phalange de votre pouce fortement fléchie et appuyée sur l'os, suivant la règle (fig. 144, p. 208) (e).

Le sciage terminé, cherchez d'abord la grosse artère, puis les petites. Évitez de lier les nerfs et, s'ils sont apparents, raccourcissez-les d'un coup de ciseaux.

Pour fermer le moignon, aplatissez-le d'avant en arrière ou obliquement d'avant en arrière et de dehors en dedans.

Notes. — (a) Si l'on voulait obtenir, en définitive, une amputation circulaire pure et une cicatrice terminale axile, il serait bon de faire l'incision tégumentaire oblique, elliptique, descendant plus bas en avant et en dedans qu'en arrière et en dehors.

(b) On peut se borner à couper d'abord le biceps seul, qui se rétracte beaucoup. Alors, la section des autres muscles se fait à un niveau supérieur et l'on se dispense de les recouper.

(c) Plusieurs auteurs conseillent, après la section des muscles profonds, de refouler le périoste avec un grattoir de manière à conserver une courte manchette de cette membrane. Cette pratique me paraît mériter l'attention, les lambeaux périostiques étant défavorables à l'adhésion des bouts nerveux à l'extrémité osseuse, et cette adhésion étant un des inconvénients ordinaires des amputations du bras.

Je pense que ce serait agir sagement, après avoir coupé une première fois les muscles, de ne pas recouper le cône de rétraction, mais plutôt de le fendre de chaque côté, comme Marc Sée, afin d'en former deux courts lambeaux à la face profonde desquels on garderait avantageusement le périoste.

B. — Amputation du milieu du bras.

Deux lambeaux, antérieur et postérieur.

Commencez par chercher et par marquer le trajet de l'artère qui doit correspondre à l'intervalle interne des lambeaux. A défaut de coup d'œil, mesurez la circonférence de la région à amputer avec une bandelette de papier; l'ayant pliée en deux, appliquez-la en travers devant le bras, à partir du bord interne du biceps jusqu'en un point situé en dehors et que vous marquerez. Ainsi, l'égalité de largeur de vos lambeaux se trouve assurée. Leur longueur correspondrait à la moitié de leur largeur, si vous les faisiez égaux. Mais de préférence, l'antérieur sera plus long, un travers de bras, et le postérieur un demi-travers seulement.

L'aide compresseur doit rester en dehors du membre; il n'est point indispensable qu'il comprime pendant le tracé des lambeaux

pourvu que le chirurgien ait la main assez légère pour épargner les deux grosses veines qui saignent bien plus quand l'artère continue à leur amener du sang.

L'opérateur est convenablement placé en dehors du bras gauche et en dedans du bras droit. Il a besoin d'espace pour évoluer; l'aide rétracteur, qui n'est utile qu'à la fin de l'opération, doit donc se tenir à distance.

1° *Incision cutanée des lambeaux.* — De la main gauche tenez le coude, tordez le bras à droite pour rendre le bord gauche accessible et visible, commencez-y à un doigt au-dessous de la future section osseuse une incision longitudinale descendante qui s'incline à droite, s'arrondisse et remonte sur le bord droit

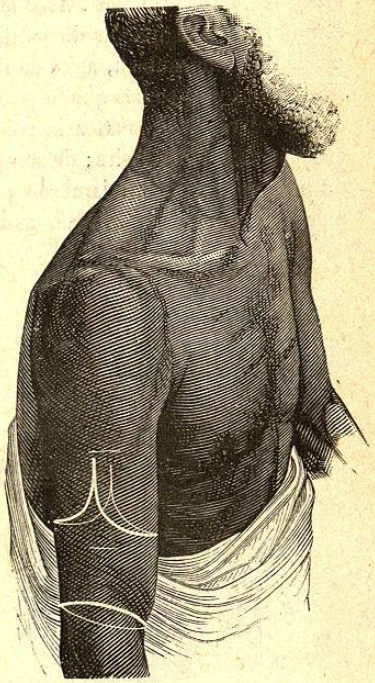

Fig. 280. — Amputation partielle du bras. — En bas, tracé de l'incision circulaire descendant obliquement en avant et en dedans. — En haut, deux lambeaux antérieur et postérieur, celui-là primitivement plus long.

du membre (a). Pour accomplir facilement cette dernière partie, détordez à gauche le bras primitivement tordu à droite, et faites un petit pas qui vous rapproche de la racine du membre. Repassez le couteau pour détacher les adhérences celluleuses du bord de votre lambeau. — Tracez le second derrière le bras. Comme il n'y a guère que la courbe de l'U à inciser, habituez-vous à le faire sous le membre, sans regarder; ne faites relever le bras pour y voir (fig. 250, p. 348) que si vous doutez de votre habileté.

2° *Ponction des muscles.* — On coupe les muscles par transfixion, en laissant l'artère humérale dans le lambeau postérieur.

Enfoncez la pointe à plat dans la partie culminante de l'incision latérale rapprochée (**b**), heurtez délicatement l'humérus; tout en poussant le couteau, abaissez le manche pour soulever la pointe devant l'os; relevez le manche pour abaisser la pointe et la dégager, avec l'aide de la main gauche, dans la partie culminante de l'incision latérale éloignée. Avec le pouce et l'index gauches, pincez et refoulez les téguments du lambeau antérieur (fig. 271, p. 368) pendant que le couteau, agité de mouvements de va-et-vient, coupe les muscles plus courts que la peau. Ce lambeau est confié à l'aide, qui le relève. — Remettez la pointe où primitivement vous l'avez engagée dans les muscles; de son plat refoulez en arrière les chairs du bord rapproché du lambeau postérieur : passez derrière l'humérus et, à l'aide de la main gauche qui récline les chairs, faites

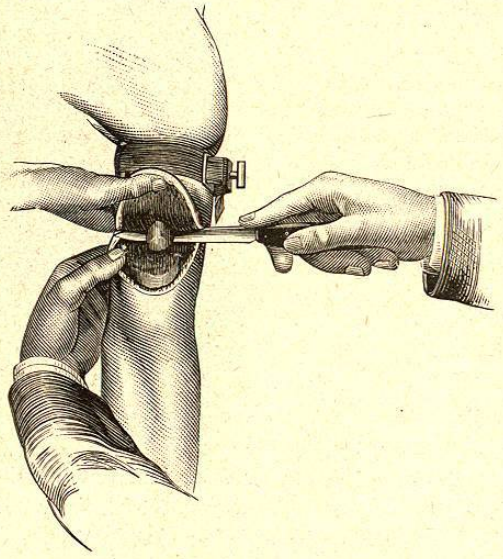

Fig. 281. — Manière d'aller avec la main gauche récliner les chairs pour permettre le dégagement de la pointe du couteau qui va tailler le lambeau postérieur.

sortir le couteau, toujours à plat, devant le bord éloigné du même lambeau (fig. 281). Par quelques mouvements de va-et-vient, taillez, comme en avant, un lambeau de muscles plus courts que la peau et partout adhérents à la peau. — L'aide saisit et relève le deuxième lambeau comme le premier.

3° *Sciage.* — Cernez l'os avec le tranchant, assurez-vous que toutes les parties molles sont coupées, placez la compresse, sciez, etc.

Notes. — (a) La branche interne de l'U remontera avantageusement un peu moins haut que la branche externe, en raison de la rétractilité de la peau qui, ultérieurement, rétablira la symétrie.

(b) Rapprochée de l'opérateur, par opposition à éloignée de l'opérateur. Celui-ci est-il placé en dehors du membre, c'est l'incision externe qui est rapprochée et l'interne éloignée, et *vice versa*. Je m'exprime souvent ainsi, ne pouvant parler clair autrement.

Remarques sur d'autres procédés à lambeaux.

La nécessité peut contraindre le chirurgien à garder des lambeaux antérieur et postérieur, égaux ou très inégaux. Cela ne change rien à la manière de faire.

Je ne puis pas féliciter ceux qui, après avoir disséqué deux lambeaux cutanés, se contentent ici et ailleurs de couper tout le reste au même niveau, circulairement. C'est très simple et à la portée du premier venu; je ne m'étonne pas que cela se fasse dans les pays d'impéritie où les exercices opératoires sont négligés et par conséquent méprisés. Une main chirurgicale digne de ce nom fait meilleur et mieux avec la même facilité et plus de plaisir. Un peu de science et de métier, à défaut d'art, y suffit.

Quelques chirurgiens français et étrangers amputent le bras en taillant des *lambeaux latéraux* (fig. 282).

Fig. 282. — Amputations partielles du bras. — En haut, lambeaux latéraux, l'interne primitivement plus long. — En bas, lambeau unique antérieur.

Parmi eux, les uns exécutent la transfixion d'emblée, c'est-à-dire coupent à la fois et d'un coup la peau et les muscles. Avec l'anesthésie, c'est un procédé de maladroit pressé, car il laisse saillir les muscles, même sur le vivant, même en des mains habiles : je l'ai vu.

Les autres, plus sages, dessinent d'abord des lambeaux de peau avec la pointe du couteau et, lorsque les téguments sont rétractés, coupent les muscles, par transfixion ou par entaille.

Si l'on veut faire deux lambeaux latéraux égaux, il faut, en raison de l'inégale rétractilité des parties molles, que primitivement l'interne soit plus long d'un doigt et que l'incision antérieure remonte un doigt moins haut que la postérieure.

La forme aplatie de l'extrémité inférieure de l'humérus contre-indique l'emploi des lambeaux latéraux quand on ampute près du coude. Mais au milieu et plus haut, je ne sais pas ce que l'on peut reprocher de grave aux lambeaux latéraux charnus et bien nourris, pourvu que l'on raccourcisse les nerfs avec soin.

Malgaigne a conseillé, « procédé ne durant pas une minute », un *lambeau unique* arrondi, de préférence antérieur, ne comprenant pas les vaisseaux, long d'un travers de bras et taillé d'un coup par transfixion (fig. 282).

Le Fort n'a pas hésité à prendre par nécessité, « sur la face externe et un peu postérieure », un lambeau unique taillé au bistouri.

Teale, pour l'application de sa méthode au bras, recommande de faire *antéro-externe* le grand lambeau, afin de n'y point avoir de gros vaisseaux. L'incision antérieure qui le limite doit donc, longeant le bord interne du biceps, respecter l'artère qu'il faut laisser, avec les nerfs médian et cubital, dans le court lambeau *postéro-interne* (fig. 283).

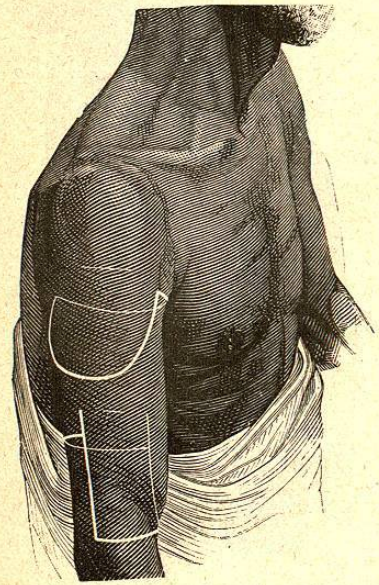

Fig. 283. — Amputations partielles du bras. — En bas, procédé de Teale. — En haut, lambeau externe pour amputation intradeltoïdienne : un trait blanc fin indique le niveau de la section osseuse (col chirurgical) bien au-dessus de la base du lambeau.

Je rappellerai que les lambeaux de Teale sont taillés à la Ravaton, ce que j'aime fort, c'est-à-dire attentivement détachés de l'os comme s'il s'agissait d'une résection juxtapériostée.

C. — Amputation intradeltoïdienne.

Lambeau externe.

La scie divisera l'humérus au niveau du col chirurgical. C'est à deux bons centimètres au-dessous que devra se trouver le commencement du tracé du lambeau ; celui-ci aura en largeur la demi-circonférence externe du membre, en longueur un travers de bras au moins.

1° *Incisions cutanées.* — Le chirurgien, placé en dehors du membre, fixant lui-même le tégument deltoïdien s'il opère à droite, le faisant fixer s'il opère à gauche, découpe donc *d'avant en arrière* un lambeau cutané externe arrondi en U, en commençant à peu près à deux doigts au-dessous de la future section osseuse. Après avoir incisé la peau, il la mobilise sur tout le contour. — Il coupe alors les téguments internes ou axillaires. Comme ils sont très rétractiles et tendus par l'abduction du bras, il faut les diviser non absolument en travers, mais suivant une courbe légèrement convexe en bas ; et comme ils sont minces et appliqués aux vaisseaux et nerfs, l'attention, la légèreté de main et l'œil sont indispensables.

2° *Entaille ascendante du deltoïde.* — Le moment étant venu de sectionner le deltoïde, la chair du lambeau, l'opérateur pince et

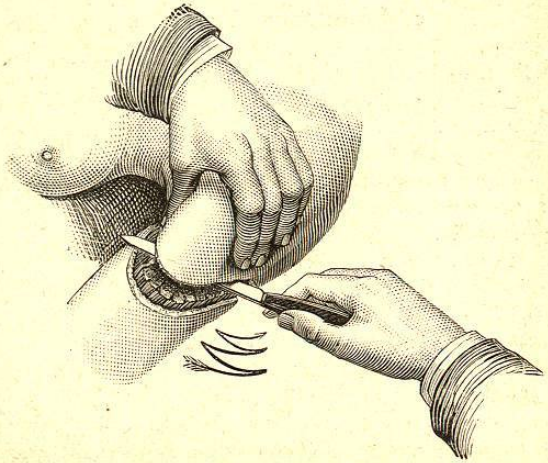

Fig. 284. — Amputatiou intradeltoïdienne. Manière d'entailler le deltoïde après les incisions cutanées, pour en faire un lambeau charnu arrondi, épais et tres large. Les brisures de la flèche indiquent les mouvements d'arpège du couteau.

rétracte la base de celui-ci entre le pouce et les doigts de la main gauche (fig. 284); en même temps, il entaille le muscle de bas en haut, jusqu'à ce que soit découverte la région où l'os doit être scié.

3° *Section des chairs axillaires et ligature.* — Les chairs internes, le paquet vasculo-nerveux, vont être maintenant divisés, *après ligature* de l'artère axillaire, mais avec des précautions spéciales, pour désinsérer au plus près les tendons adducteurs, et surtout pour détacher de l'os celui du grand pectoral, dont il est bon de conserver quelques adhérences supérieures. — Le grand pectoral, soulevé par le doigt, sera donc d'abord désinséré avec soin et de bas en haut, le couteau ou le grattoir rasant la lèvre antérieure de la coulisse bicipitale. Puis, le faisceau coraco-bicipital, également soulevé du bout d'un doigt gauche introduit par une fente du côté interne de sa gaine, sera tranché pour découvrir le paquet vasculo-nerveux. L'artère ayant été mise à nu, dénudée, liée, coupée et refoulée, le couteau divisera les nerfs *très haut*, enfin tout le reste, long chef du triceps, tendons du grand dorsal et du grand rond, ceux-ci très près de l'os et pas toujours en totalité.

ARTICLE IX

DÉSARTICULATION DE L'ÉPAULE

Indications. — Le sacrifice complet du bras est le plus souvent commandé par des traumatismes, blessures de guerre, accidents de chasse, brûlures, etc., etc., qui atteignent l'extrémité supérieure de l'humérus, l'artère axiliaire et les gros nerfs du plexus brachial, ou bien qui, n'intéressant que le bras ou même l'avant-bras, sont suivis d'inflammation, de gangrène ascendante, d'anévrysmes, d'hémorrhagies, etc.

Lorsqu'une balle, une charge de plomb a brisé l'extrémité supérieure de l'humérus et même traversé l'articulation, il ne faut pas d'emblée se résoudre à désarticuler l'épaule; il faut songer d'abord à conserver le membre en faisant un sacrifice partiel, une résection. C'est l'état des parties molles, et spécialement celui des vaisseaux et des nerfs, qui devra guider le chirurgien.

Il est probable qu'une résection traumatique faite dans des conditions locales médiocres ou mauvaises est plus dangereuse que la désarticulation. Mais si le chirurgien se croit en droit d'espérer que le membre conservé sera solide et agissant, il lui est peut-être permis de faire courir au blessé, avec son assentiment, quelques chances de mort de plus.

Lorsqu'un chirurgien est appelé auprès d'un blessé, immédiatement après l'accident, il doit se décider et agir le plus tôt possible. Il peut bien reconnaître ordinairement l'état des nerfs et des vaisseaux; mais relativement à l'os et aux chairs proprement dites, qui n'ont pas encore réagi, il est obligé, s'il n'a pas la radioscopie à sa disposition, de deviner l'état de ces parties profondes par ce qu'il aperçoit à la surface. Or il est bien fréquent de rencontrer sous des parties molles, en apparence et en réalité assez peu intéressées, un humérus broyé ou fendu sur une très grande longueur.

Il est possible de réséquer avec succès la moitié de cet os et même plus. C'est pour cela que, dans le cas où il y a la moindre cause d'hésitation, la première incision doit être exploratrice et conservatrice, convenir à la fois à la résection et, s'il le faut, à l'amputation, afin que l'opérateur, après avoir constaté *de visu* l'état des parties profondes, puisse librement pratiquer l'une ou l'autre de ces opérations.

Les affections organiques exigent aussi quelquefois l'amputation du bras en totalité. Lorsque l'on se trouve en présence d'une énorme tumeur de l'humérus, on doit savoir que la peau attirée sur le membre se retirera considérablement en retournant à sa place sur le thorax et le cou. Il faut s'attendre en outre à des difficultés pour atteindre la capsule.

L'ankylose partielle de l'articulation, les végétations de l'arthrite sèche, sont extrêmement embarrassantes pour l'opérateur qui, ne pouvant faire tourner l'humérus, doit insinuer un petit couteau solide ou une rugine courbe pour couper la capsule çà et là, tantôt de dehors en dedans, tantôt de dedans en dehors.

Anatomie. — L'articulation scapulo-humérale est formée d'une grosse tête sphéroïdale en partie seulement reçue dans une petite concavité appropriée. Une capsule en forme de manchon s'attache par l'une de ses extrémités au pourtour de la cavité glénoïde, et par l'autre, la plus large, au delà du sillon appelé col anatomique, qui sépare la tête cartilagineuse des deux tubérosités. Celles-ci ne sont pas contenues, même partiellement, dans la cavité articulaire, et, pour couper la capsule, c'est en dedans du col anatomique, sur la tête cartilagineuse, qu'il faut porter le couteau.

Cela serait facile si la voûte osseuse acromio-coracoïdienne n'existait pas. Mais elle existe; et pour rendre la *capsule accessible au tranchant*, en avant, en haut et en arrière, il faut ne jamais oublier les faits physiologiques suivants : 1° lorsque le coude est rapproché du flanc, et seulement alors, les insertions supérieures de la capsule débordent en dehors le sommet de l'acromion. Si l'on écarte le coude du tronc, ces insertions se cachent sous la voûte et deviennent inaccessibles; 2° le coude étant toujours rapproché du flanc, si le bras n'est tordu ni en dehors ni en dedans, les parties antérieure et postérieure de la capsule sont protégées, la première par le bec coracoïdien, la seconde par l'angle acromial; 3° si l'on