rétracte la base de celui-ci entre le pouce et les doigts de la main gauche (fig. 284); en même temps, il entaille le muscle de bas en haut, jusqu'à ce que soit découverte la région où l'os doit être scié.

3° *Section des chairs axillaires et ligature.* — Les chairs internes, le paquet vasculo-nerveux, vont être maintenant divisés, *après ligature* de l'artère axillaire, mais avec des précautions spéciales, pour désinsérer au plus près les tendons adducteurs, et surtout pour détacher de l'os celui du grand pectoral, dont il est bon de conserver quelques adhérences supérieures. — Le grand pectoral, soulevé par le doigt, sera donc d'abord désinséré avec soin et de bas en haut, le couteau ou le grattoir rasant la lèvre antérieure de la coulisse bicipitale. Puis, le faisceau coraco-bicipital, également soulevé du bout d'un doigt gauche introduit par une fente du côté interne de sa gaine, sera tranché pour découvrir le paquet vasculo-nerveux. L'artère ayant été mise à nu, dénudée, liée, coupée et refoulée, le couteau divisera les nerfs *très haut*, enfin tout le reste, long chef du triceps, tendons du grand dorsal et du grand rond, ceux-ci très près de l'os et pas toujours en totalité.

ARTICLE IX

DÉSARTICULATION DE L'ÉPAULE

Indications. — Le sacrifice complet du bras est le plus souvent commandé par des traumatismes, blessures de guerre, accidents de chasse, brûlures, etc., etc., qui atteignent l'extrémité supérieure de l'humérus, l'artère axiliaire et les gros nerfs du plexus brachial, ou bien qui, n'intéressant que le bras ou même l'avant-bras, sont suivis d'inflammation, de gangrène ascendante, d'anévrysmes, d'hémorrhagies, etc.

Lorsqu'une balle, une charge de plomb a brisé l'extrémité supérieure de l'humérus et même traversé l'articulation, il ne faut pas d'emblée se résoudre à désarticuler l'épaule; il faut songer d'abord à conserver le membre en faisant un sacrifice partiel, une résection. C'est l'état des parties molles, et spécialement celui des vaisseaux et des nerfs, qui devra guider le chirurgien.

Il est probable qu'une résection traumatique faite dans des conditions locales médiocres ou mauvaises est plus dangereuse que la désarticulation. Mais si le chirurgien se croit en droit d'espérer que le membre conservé sera solide et agissant, il lui est peut-être permis de faire courir au blessé, avec son assentiment, quelques chances de mort de plus.

Lorsqu'un chirurgien est appelé auprès d'un blessé, immédiatement après l'accident, il doit se décider et agir le plus tôt possible. Il peut bien reconnaître ordinairement l'état des nerfs et des vaisseaux; mais relativement à l'os et aux chairs proprement dites, qui n'ont pas encore réagi, il est obligé, s'il n'a pas la radioscopie à sa disposition, de deviner l'état de ces parties profondes par ce qu'il aperçoit à la surface. Or il est bien fréquent de rencontrer sous des parties molles, en apparence et en réalité assez peu intéressées, un humérus broyé ou fendu sur une très grande longueur.

Il est possible de réséquer avec succès la moitié de cet os et même plus. C'est pour cela que, dans le cas où il y a la moindre cause d'hésitation, la première incision doit être exploratrice et conservatrice, convenir à la fois à la résection et, s'il le faut, à l'amputation, afin que l'opérateur, après avoir constaté *de visu* l'état des parties profondes, puisse librement pratiquer l'une ou l'autre de ces opérations.

Les affections organiques exigent aussi quelquefois l'amputation du bras en totalité. Lorsque l'on se trouve en présence d'une énorme tumeur de l'humérus, on doit savoir que la peau attirée sur le membre se retirera considérablement en retournant à sa place sur le thorax et le cou. Il faut s'attendre en outre à des difficultés pour atteindre la capsule.

L'ankylose partielle de l'articulation, les végétations de l'arthrite sèche, sont extrêmement embarrassantes pour l'opérateur qui, ne pouvant faire tourner l'humérus, doit insinuer un petit couteau solide ou une rugine courbe pour couper la capsule çà et là, tantôt de dehors en dedans, tantôt de dedans en dehors.

Anatomie. — L'articulation scapulo-humérale est formée d'une grosse tête sphéroïdale en partie seulement reçue dans une petite concavité appropriée. Une capsule en forme de manchon s'attache par l'une de ses extrémités au pourtour de la cavité glénoïde, et par l'autre, la plus large, au delà du sillon appelé col anatomique, qui sépare la tête cartilagineuse des deux tubérosités. Celles-ci ne sont pas contenues, même partiellement, dans la cavité articulaire, et, pour couper la capsule, c'est en dedans du col anatomique, sur la tête cartilagineuse, qu'il faut porter le couteau.

Cela serait facile si la voûte osseuse acromio-coracoïdienne n'existait pas. Mais elle existe; et pour rendre la *capsule accessible au tranchant*, en avant, en haut et en arrière, il faut ne jamais oublier les faits physiologiques suivants : 1° lorsque le coude est rapproché du flanc, et seulement alors, les insertions supérieures de la capsule débordent en dehors le sommet de l'acromion. Si l'on écarte le coude du tronc, ces insertions se cachent sous la voûte et deviennent inaccessibles; 2° le coude étant toujours rapproché du flanc, si le bras n'est tordu ni en dehors ni en dedans, les parties antérieure et postérieure de la capsule sont protégées, la première par le bec coracoïdien, la seconde par l'angle acromial; 3° si l'on

tord le bras en dehors, les insertions antérieures se découvrent complètement pendant que les postérieures se cachent davantage (fig. 285) ; 4° si l'on tord le bras en dedans, c'est la partie postérieure de la capsule qui s'expose et l'antérieure qui se dérobe à son tour (fig. 286).

Les tendons des muscles, sous-scapulaire en avant, petit rond et sous-épineux en arrière, sus-épineux et biceps en haut, ainsi que le ligament coraco-huméral, font, pour l'opérateur, partie de la capsule qu'ils épaississent au point que le couteau, pour la diviser sûrement dans toute son épaisseur, devra violoner ou s'agiter de ces petits mouvements de trépidation imperceptibles qui décuplent la puissance de son tranchant.

La cavité glénoïde est si peu profonde que l'emboîtement des surfaces articulaires est presque nul. L'on peut facilement pousser d'estoc une

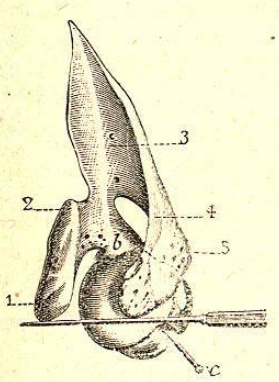

Fig. 285.

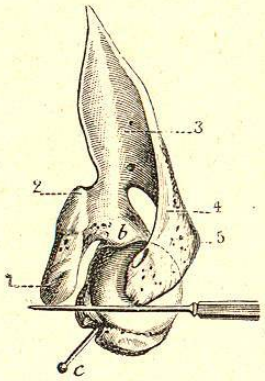

Fig. 286.

Le squelette de l'épaule *gauche*, moins la clavicule, vu à pic; l'humérus collé au tronc expose au couteau le dessus de sa tête. — 1, sommet de l'ap. coracoïde; 5, angle de l'acromion; C, épingle plantée dans la coulisse bicipitale.

Sur la figure 285, la tête humérale est en rotation externe : on voit que, dans cette attitude, le couteau ne peut couper la capsule que devant et dessus. S'il s'abaissait en arrière, il tomberait sur la grosse tubérosité.

Sur la figure 286, la rotation est interne : la partie antérieure de la capsule n'est plus accessible au tranchant; au contraire, la postérieure l'est devenue et se laissera couper si l'on abaisse le manche du couteau.

lame étroite à travers l'articulation, soit d'avant en arrière au-dessous des piliers de la voûte, soit de bas en haut, comme Lisfranc, en faisant ressortir la pointe dans l'intervalle de l'apophyse coracoïde et de l'acromion.

La capsule articulaire est assez longue pour, une fois que l'air y a son libre accès, permettre un écartement de plusieurs centimètres si les muscles ont été paralysés par le chloroforme, moyennant que le bras soit à demi écarté du tronc.

Il semble donc qu'il doive être facile de désarticuler le bras n'importe comment. Il n'en est rien. La voûte acromio-coracoïdienne protège l'articulation en haut; les vaisseaux et nerfs axillaires interdisent de l'attaquer par en bas; enfin, la nécessité de garder des chairs en avant et en arrière donne de la profondeur à la plaie et embarrasse le chirurgien.

La désarticulation de l'épaule se pratique au voisinage de *gros vaisseaux* qu'il faut respecter dans les premiers temps de l'opération, et dont, à mon avis, il faut assurer l'occlusion avant de les couper.

L'air peut en effet pénétrer en quantité mortelle dans la veine axillaire, mais c'est l'accident le moins à craindre, à cause de sa rareté.

La compression de l'artère sous-clavière est possible; malheureusement elle est infidèle, et souvent le blessé n'a plus les moyens de perdre du sang. La désarticulation de l'épaule serait peu de chose sans la nécessité d'assurer l'hémostase immédiate. Si l'on n'a pas *un aide absolument sûr* à qui confier cette partie principale de l'opération, il faut s'en occuper soi-même et prendre ses mesures en conséquence. Les deux gros vaisseaux axillaires sont placés dans l'aisselle, au milieu des nerfs, derrière les muscles coracoïdiens, petit pectoral et coraco-brachial. Les artères profondes du moignon de l'épaule sont les deux circonflexes, dernières branches de l'axillaire, qui s'en détachent au niveau de la partie supérieure du col chirurgical. La circonflexe postérieure ou deltoïdienne est de beaucoup la plus grosse.

Si, par une opération préalable, on pouvait placer une ligature sur le tronc artériel, au-dessus de l'origine des circonflexes, on n'aurait plus à redouter d'hémorrhagie immédiate. Nous verrons qu'il est possible de pratiquer cette ligature pendant l'opération, qui devient ainsi d'une sécurité absolue et d'une grande élégance, pourvu que l'opérateur ait conservé les notions d'anatomie que voici.

Au-dessous de la clavicule et devant les vaisseaux et les nerfs axillaires, il y a deux plans musculaires. Tant qu'ils ne sont pas coupés tous les deux, l'artère est cachée et difficile à atteindre. Le premier est le plan du grand pectoral et du deltoïde; le second est celui du petit pectoral et du coraco-brachial uni au chef interne du biceps. Si dans un premier temps on coupe à la racine du bras : 1° le tendon du grand pectoral et le bord antérieur du deltoïde, 2° le faisceau musculaire commun au biceps et au coraco-brachial, ce qui peut se faire sans intéresser une seule artère, les racines de ces muscles se rétractent et se laissent refouler tant qu'on veut en haut et en dedans. On découvre alors et l'on sent, à la place qu'occupait le coraco-brachial, un gros nerf blanc, tendu, cylindrique, qui, écarté en dedans, laisse voir l'artère et l'origine de ses collatérales circonflexes. Un fil placé au-dessous de celles-ci, à bonne distance, pare au plus grand danger, celui d'une hémorrhagie pouvant être rapidement mortelle. Placé au-dessus de la circonflexe postérieure ou simultané-

ment sur cette artère et sur le tronc axillaire, le fil, en ischémiant le deltoïde, permet en outre de terminer à sec l'opération. Il est bien commode, en écartant quelques veinules pour ne pas voir de sang, de ne mettre qu'une ligature sur l'axillaire, au-dessus des circonflexes; il faut seulement que l'intervalle qui sépare celles-ci de l'énorme collatérale sus-jacente, la scapulaire inférieure, soit suffisant.

Donc il est acquis que la ligature de l'axillaire au-dessus des circonflexes réalise d'un coup l'hémostase définitive, tandis que la ligature au-dessous des circonflexes suffit seulement à garantir la vie de l'opéré. Ceci est le principal, mais ne permet pas de terminer l'opération à sec, puisque les rameaux deltoïdiens saignent et doivent être liés à la fin de l'opération.

Si l'on ne voulait se contenter du bien, je conseillerais volontiers le mieux qui serait de lier séparément et l'extrémité inférieure de l'artère axillaire, l'origine de la brachiale, et la circonflexe postérieure, chose facile pour tout le monde, l'œil et le doigt pouvant marcher ensemble à la recherche de ces vaisseaux. N'entendez plus ceux qui disaient : « Si vous liez au-dessus de la circonflexe postérieure, vous aurez de la gangrène du deltoïde. » Est-ce que c'est arrivé? Est-ce que le lambeau externe, l'épaulette dite de Dupuytren, d'un emploi encore si fréquent, a coutume de se gangrener? La taille de ce lambeau implique pourtant section immédiate des artères circonflexes!

La veine axillaire est en dedans de l'artère, on la peut lier aussi; il ne faut pas la déchirer en isolant l'artère, à cause du danger de l'entrée de l'air, et de l'hémorrhagie qui pourrait continuer malgré la ligature du principal tronc artériel. Il est plus difficile d'épargner le petit canal veineux collatéral. Il est évident que des pinces hémostatiques peuvent remplacer momentanément les ligatures.

Le chirurgien n'a pas besoin de se rappeler le nom ni la place de chacun des *nerfs* du plexus brachial. Qu'il sache seulement que le nerf deltoïdien passe avec l'artère circonflexe postérieure derrière le col chirurgical de l'humérus, et continue son trajet d'arrière en avant à la face profonde du muscle deltoïde; il en conclura qu'en fendant longitudinalement et profondément le moignon de l'épaule en deux parties, égales ou inégales, la partie deltoïdienne antérieure à l'incision sera toujours paralysée, inerte et peut-être froide, tandis que l'autre restera sensible et contractile. J'insisterai davantage à propos de la résection de l'épaule, qui, pour donner un bon résultat, a besoin de la conservation des fonctions du deltoïde.

Il y a peu de chose à dire des *muscles* que nous ne sachions déjà. Le deltoïde coupé pendant que le bras est écarté du tronc se rétracte peu; mais, en revanche, sa face profonde est heureusement très facile à détacher des tubérosités de l'humérus. Le grand pectoral se rétracte beaucoup et tend à former un clapier en se retirant, c'est pourquoi il faut le

garder en entier, le désinsérer. La même remarque est applicable aux muscles grand dorsal et grand rond.

La désarticulation de l'épaule ouvre largement la *cavité axillaire* pleine de tissu cellulaire dont la suppuration se propagerait facilement, surtout dans les points déclives, le long de la paroi thoracique externe. De là peut naître l'indication du drainage par perforation.

Les *téguments* qui couvrent le deltoïde sont adhérents. Ceux qui revêtent le grand pectoral sont, principalement sur les sujets jeunes et maigres, très rétractiles, comme ce muscle. Ceux de l'aisselle et de la partie interne du bras, surtout lorsqu'ils sont coupés pendant l'abduction du membre, se rétractent également beaucoup, mais cela importe peu, car on n'en fait un lambeau que dans les cas de force majeure.

Recherche de l'articulation. — L'exploration du moignon de l'épaule en l'absence de gonflement est facile. En le prenant d'avant en arrière, à pleine main entre le pouce et les doigts, on sent : en arrière, l'épine du scapulum et son dessous; en avant, le creux sous-claviculaire en dehors duquel l'*apophyse coracoïde* se révèle au doigt. En ramenant en dehors le doigt ou le pouce qui longe le dessous du bord de l'épine, on franchit l'*angle* de l'acromion, très sensible, puis son bord externe qui se relève en avant et se termine en formant un promontoire, le *sommet*, un peu fruste à cause de l'épaisseur du deltoïde (voy. fig. 287). Entre le sommet de l'acromion et le bec coracoïdien,

Fig. 287. — Formes de l'épaule avec contours des parties du squelette.

devant l'extrémité externe de la clavicule, le doigt peut déprimer légèrement les téguments et sentir la tête humérale à travers la partie fibreuse de la voûte : c'est la région dite *triangle acromio-coracoïdien*.

En somme, pour arriver par le palper à déterminer la place du sommet

de l'acromion, il faut toucher l'épine de l'omoplate, l'angle et le bord externe de l'acromion; toucher le creux sous-claviculaire, le bec de l'apophyse coracoïde, et mettre le doigt dans l'intervalle acromio-coracoïdien. Pendant l'exploration, il est bon d'agiter un peu l'humérus, en évitant de mouvoir en même temps l'omoplate, dont l'immobilité relative doit révéler les contours.

Pour déterminer le sommet de l'acromion sur une épaule gonflée, il faut se servir de mesures prises sur l'épaule saine, à partir de l'articulation sterno-claviculaire, facile à sentir avec l'ongle.

Du moignon et du choix des procédés. — L'extirpation du bras ne laisse pour ainsi dire pas de moignon. Néanmoins l'acromion, que sciaient Faure et Bonnet, que Lisfranc voulait trancher chez les enfants, mais qu'il faut conserver aussi souvent qu'on le peut, pour la symétrie des épaules et le soutien du membre artificiel, l'acromion, dis-je, forme une saillie exposée et ne doit avoir aucun rapport avec la cicatrice. Celle-ci est le mieux placée au niveau de la cavité glénoïde, dans un creux que surplombe la voûte et que protègent, en avant et en arrière, les deux anciens bords de l'aisselle. Moins la cicatrice est large, moins les renflements terminaux des nerfs sont superficiels et adhérents, tant à la cicatrice qu'à la mobile cavité glénoïde, mieux cela vaut. La réunion immédiate donne une cicatrice linéaire, mobile et non déprimée.

Les procédés opératoires qui donnent une cicatrice verticale sont les meilleurs pour le drainage et la rapidité de la guérison. Mais, à la racine des membres surtout, on obéit souvent à la nécessité. Quand les téguments sont intacts sur toute la périphérie du membre, on doit employer de préférence un procédé qui, en définitive, donne un lambeau en avant et un autre en arrière, une réunion verticale. Les incisions elliptique, ovalaire, en raquette, ont ce résultat, en raison du retrait des téguments axillaires, presque aussi bien que la méthode à deux lambeaux.

Plusieurs chirurgiens étrangers emploient, quand ils ont le choix, le facile et rapide procédé à lambeau externe deltoïdien. Je le décrirai pour le cas où cette région du moignon de l'épaule aurait été seule épargnée. De même, j'indiquerai, pour des circonstances analogues, les procédés à lambeau unique, antérieur, postérieur et même inférieur.

C'est la crainte de l'hémorrhagie qui rendit si imparfaite l'opération de Ledran père; et la ligature de l'artère devint pour ses successeurs, en Angleterre et en France, le premier temps de la désarticulation. Vers la fin du XVIIIe siècle, Boyer, instruit par Bertrandi, instruit lui-même peut-être par Pojet, écrivit sur l'art d'assurer l'hémostase en coupant l'artère en dernier lieu, après que l'aide l'a saisie entre le pouce introduit dans la plaie et les doigts enfoncés dans l'aisselle. C'est vite fait et très bien; il faut seulement un aide habile. Cette dernière nécessité devait déterminer, aujourd'hui que l'opérateur, avec l'anesthésie, n'a plus besoin de se presser, une réaction en faveur du premier procédé. Car « le précepte donné par Desault, que dans les opérations en général on doit lier avant tout, s'il est possible, tous les vaisseaux un peu considérables, est une des meilleures maximes que l'on puisse suivre ». (S. Cooper.)

Quelques opérateurs recommandent de couper les nerfs le plus haut possible, ou à des hauteurs inégales, pour éviter un névrome en bloc adhérent à la cicatrice. Je crois cela bon. D'autres, à l'exemple de Bromfield opérant, je crois, pour une scapulalgie, recommandent de gratter le cartilage glénoïdien. Si l'on bourrait encore la plaie, le cartilage devant presque certainement s'exfolier, mieux vaudrait l'enlever d'avance; mais aujourd'hui, à quoi bon, s'il est sain et si l'on est aseptique?

Le procédé de mon choix, que je vais décrire en premier lieu, appartient à D. Larrey pour la forme de l'incision cutanée (raquette), à Marcellin Duval pour la coupe des muscles. Verneuil l'a fréquemment employé et recommande de lier l'artère aussitôt que possible. Avec un simple bistouri, l'opérateur arrive d'abord sûrement et facilement sur l'artère axillaire, précieux avantage, surtout en l'absence d'un aide exercé et propre; il découvre ensuite largement la tête humérale et fait ainsi de la désarticulation proprement dite un véritable jeu, autre avantage que personne ne voudra dédaigner.

Je donnerai deux variantes de ce procédé : la première, un peu plus facile, est applicable aux cas traumatiques dans lesquels on hésite entre la simple résection et la désarticulation; la seconde, plus élégante, demande qu'il n'y ait aucun doute sur la nécessité de l'ablation totale du membre.

C'est celle-ci qui a la vogue dans les examens et les concours.

Coupe oblique partant du milieu de la fente de D. Larrey.

L'usage d'un anesthésique exige absolument que le malade soit couché, tout au plus demi-assis et non assis, comme on le plaçait autrefois. Qu'il soit donc presque couché, avec un simple coussin dur et épais sous la région dorso-cervicale, l'épaule *au bord et près de la tête du lit*, saillante et abordable en arrière comme en avant.

Outre le chloroformisateur, il faut, pour opérer avec sécurité, un aide très exercé qui sache rétracter les chairs, saisir l'artère axilliaire et, au besoin, jeter instantanément le pouce sur la sous-clavière. Si l'on voulait faire comprimer cette artère pendant toute la durée de l'opération, un aide spécial serait nécessaire. Quant au

membre malade, il peut être confié à un assistant quelconque ou appuyé sur une petite table servante approchée à dessein.

Le chloroformisateur se tient du côté sain et laisse autour de la tête et de l'épaule malade de l'espace libre pour l'aide de confiance.

L'opérateur se place en dehors du membre. Celui-ci est écarté du tronc de 45° environ, si cela est possible.

1° *Incisions extérieures.* — De la main gauche, empaumez et

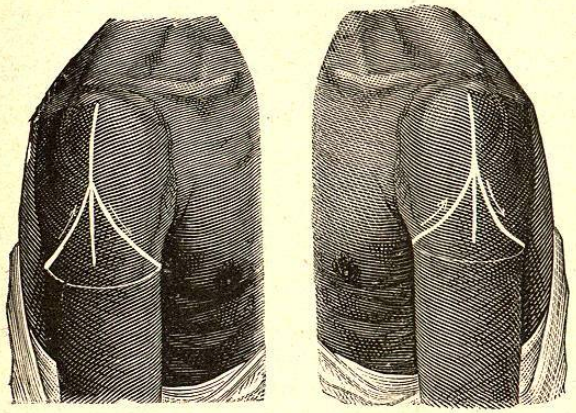

Fig. 288 et 289. — Tracé de la raquette avec grande fente d'exploration préalable. Les flèches indiquent la marche du couteau, qui descend devant l'épaule droite, derrière l'épaule gauche, et, après une reprise, remonte derrière l'épaule droite, devant l'épaule gauche. Ce sont les mêmes mouvements pour les deux épaules; faites-en le simulacre.

serrez les chairs de la partie interne et postérieure de la racine du bras, pour tendre, sur le cadavre, la peau deltoïdienne. Alors que la main droite a déjà saisi le couteau, touchez de son index, une fois encore, le sommet de l'acromion (**a**). *Au-dessous* et en avant, enfoncez la pointe et abaissez sur la partie externe du moignon de l'épaule une profonde incision longitudinale de $0^m,10$. Repassez le couteau une seconde fois, s'il est nécessaire, pour bien mettre à nu l'articulation et l'humérus, car peut-être voulez-vous explorer avant d'aller plus loin (**b**).

Décidé pour la désarticulation, étudiez les figures 288 et 289.

Mettez la pointe sur le milieu de la lèvre droite de l'incision longitudinale et, à partir de là, descendez vers votre droite une inci-

sion cutanée oblique qui se recourbe convexe, pour aller transversale, au niveau même de l'extrémité inférieure de l'incision longitudinale, expirer derrière le bras. Cette incision oblique convexe faite à votre droite ne doit intéresser que la peau, non seulement si elle a croisé les vaisseaux axillaires (bras droit), mais même si elle n'a fait que découvrir le deltoïde (bras gauche). Il en sera de même pour la seconde, que vous ferez absolument symétrique à la première, après avoir ramené le couteau par-dessus le membre et repris la partie terminale de celle-ci, votre main gauche tendant les téguments (**c**).

2° *Section des muscles antérieurs.* — Dans la plaie oblique antérieure, vous apercevez à nu les faisceaux antérieurs du del-

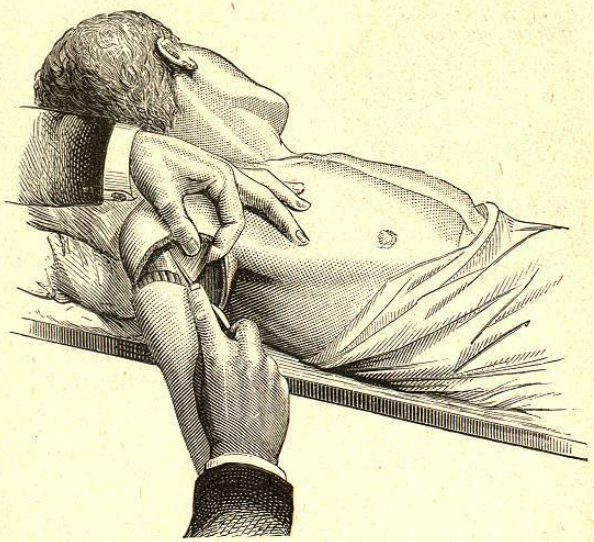

Fig. 290. — Désarticulation de l'épaule. L'incision est elliptique ou autre, peu importe, les faisceaux antérieurs du deltoïde sont coupés. — Les doigts gauches soulèvent le tendon grand pectoral que le couteau divise près de ses insertions.

toïde, à peu près confondus avec le tendon du grand pectoral. Soulevez celui-ci avec le doigt aidé de quelques petites incisions; d'un coup de tranchant divisez les faisceaux deltoïdiens à ras de la peau rétractée et désinsérez le tendon grand pectoral (fig. 290). Alors,

refoulant en dedans le lambeau antérieur rendu très mobile, vous apercevez et sentez le faisceau musculaire coraco-bicipital.

3° *Voulez-vous lier l'artère?* — Donnez, suivant le côté interne du coraco-brachial, un long coup de pointe qui fende son aponévrose. Par cette fente, introduisez l'index gauche, en dedans et en arrière de ce muscle ; attirez le faisceau musculaire coraco-bicipital tout entier devant l'humérus pour l'y couper, en travers, sans le moindre danger pour les vaisseaux. Si le lambeau antérieur, maintenant complètement taillé, est bien rétracté par la main de l'aide plaquée sur le tégument, les vaisseaux et nerfs axillaires sont large-

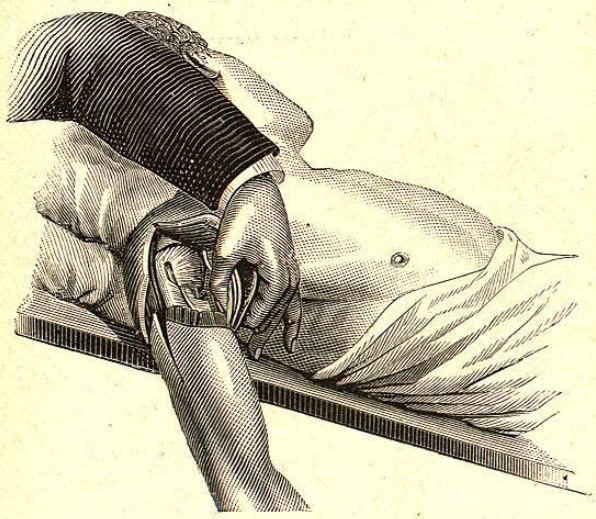

Fig. 291. — Désarticulation de l'épaule. Sont coupés : les faisceaux deltoïdiens antérieurs, le tendon grand pectoral, le faisceau coraco-bicipital. La main gauche écarte les nerfs antéro-internes et la veine en dedans, isole et découvre l'artère qui va être liée.
C'est dans cette attitude qu'après la désarticulation, la main de l'aide plonge le pouce pour saisir tout le paquet vasculaire, quand l'artère n'a pas été liée au préalable.

ment découverts. Au niveau de la tête humérale, écartez en dedans (fig. 291) le premier gros nerf blanc, tendu et cylindrique : vous découvrirez l'artère et les origines des circonflexes dont la principale s'enfonce dans le trou quadrilatère. Rien n'est plus facile alors que d'isoler et lier l'artère, soit au-dessus, soit au-dessous de l'origine des circonflexes (**d**). Tout danger conjuré, l'opérateur,

tranquille, est dans les meilleures conditions pour bien faire le reste de l'opération.

4° *Entaille du deltoïde postérieur.* — Reportez maintenant la couteau dans l'incision courbe oblique postérieure et, à ras de la peau rétractée, entaillez le deltoïde hardiment jusqu'au bord postérieur de l'aisselle. — Faites tordre, ou tordez vous-même le bras en dedans et, dans cette attitude, décollez, à l'aide de quelques coups de couteau, la face profonde du lambeau postérieur que vous

Fig. 292. — Désarticulation de l'épaule droite : section de la capsule. La gauche de l'opérateur, en extension forcée, tient le coude, pas le bras, la palette du *coude*, ayant le bord huméral externe et l'épicondyle dans la commissure du pouce et de l'index, afin d'être maîtresse de faire tourner l'humérus : la droite armée du couteau, ayant coupé derrière, va couper dessus ; puis en avant, mais après détorsion.

venez d'achever (**e**). Confiez-le enfin à l'aide qui déjà, de l'autre main ou d'un autre écarteur, tient éloigné le lambeau antérieur.

Assurez-vous par quelques mouvements de rotation que la tête de l'humérus et la capsule sont largement découvertes et facilement

accessibles dans toutes les attitudes (Rev. fig. 285 et 286, p. 388.)

3° *Désarticulation.* — De la main gauche, dans une attitude étudiée (note **f**), saisissez le membre malade par le coude ; rapprochez-le et tenez-le *constamment rapproché du flanc* (fig. 292) ; tordez-le d'abord à votre droite. — Sur la partie gauche de la capsule ainsi exposée, appliquez le couteau en long relativement à l'hu-

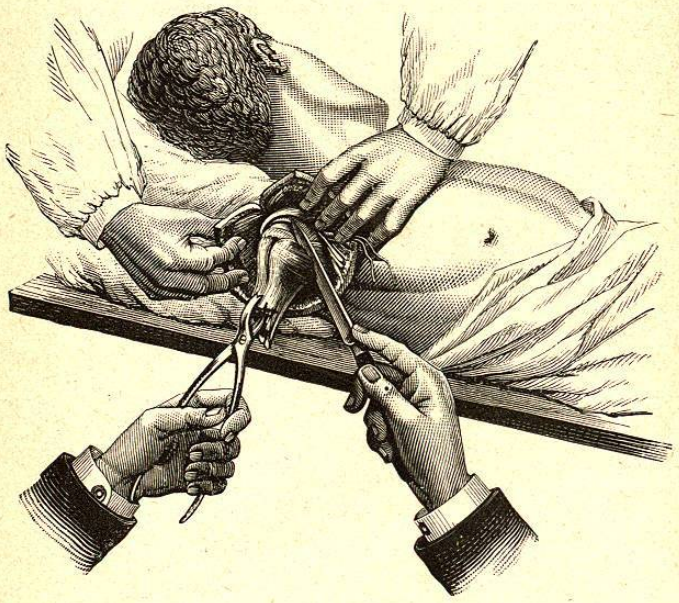

Fig. 293. — L'opérateur, après avoir coupé la partie gauche, puis la partie supérieure de la capsule, tord l'humérus à sa gauche et coupe enfin la partie droite de la capsule (c'est-à-dire la partie antérieure, s'il opère sur le côté droit comme ici, et *vice versa*).

mérus, la pointe tournée vers le coude, le tranchant toujours perpendiculaire à la surface qu'il attaque : coupez à fond, jusqu'à ce que la tête cartilagineuse lisse et brillante apparaisse dans la plaie. Avancez votre incision sur la partie culminante de l'articulation, rasant le sommet de l'acromion. — Alors seulement que la partie supérieure de la capsule sera en grande partie incisée et à mesure que le couteau progressera, détordez le bras, tordez-le même à votre gauche pour dégager et amener sous le talon du tranchant la

partie droite de la capsule, dernière partie que vous pourrez inciser pour le moment (**g**).

La main gauche, remontée lestement le long du bras, jette la tête de l'humérus en dehors. — Avant d'engager le couteau par le milieu en dedans de cette tête, préparez cet engagement d'un coup de pointe sur l'insertion humérale de la lèvre capsulaire antérieure, afin de bien raser le col et de ne menacer ni nerf ni artère. Et si rien n'a été lié, dites à celui qui tient les lambeaux de plonger le pouce de sa main antérieure dans la plaie, les doigts dans l'aisselle (attitude de la figure 291), pour saisir les vaisseaux ; dites-lui d'appuyer cette main sur la clavicule afin qu'elle ne glisse pas, et de s'aider au besoin de la seconde qui tenait le lambeau postérieur (**h**). — Ayant donc engagé le plein tranchant, rasez la face postéro-interne de l'humérus et sortez au niveau de la section cutanée, coupant d'un coup tout le contenu du canal axillaire, la longue portion du triceps et les tendons du grand dorsal et du grand rond.

Après vous être assuré qu'aucune artériole ne donne plus ; après avoir réséqué toutes les bribes flottantes, capsulaires ou autres, s'il y en a, raccourci les nerfs trop longs, etc., vous faites le pansement. Voulez-vous réunir ? Rapprochez les lèvres antérieure et postérieure de la plaie. Fixez-les en contact, si elles sont suffisantes, en laissant une ouverture inférieure pour le drainage. Par-dessus les moyens d'union, appliquez un tampon qui enfonce mollement les lambeaux dans l'excavation sous-acromiale jusqu'au contact de la cavité glénoïde. Comprimez de même le clapier axillaire.

Notes. — (a) Pendant ce temps, l'aide ayant les mains plaquées l'une devant, l'autre derrière l'épaule, rétracte la peau si elle est mobile ; sinon, l'opérateur commence à un travers de doigt plus bas, car il ne faut pas que l'incision découvre ce futur promontoire osseux.

(b) Dans le cas où il y a doute véritable touchant l'opportunité de la résection ou de l'amputation, il faut faire l'incision un peu plus en avant comme Fleury.

Avec de l'adresse et une attitude du bras calculée, on peut inciser du haut en bas, dans la coulisse bicipitale, et désinsérer du coup le grand pectoral. Il faut, pour atteindre ce but, mettre le doigt dans la plaie quand le deltoïde est fendu, provoquer des mouvements alternatifs de rotation, chercher et sentir l'origine de la coulisse entre les deux tubérosités pour y mettre la pointe du couteau et inciser vigoureusement en descendant le plus possible le long du tendon bicipital.

(c) Naguère encore, les opérateurs d'amphithéâtre coupaient à plein tranchant la peau et les muscles du même coup, de chaque côté de la fente longitudinale. Ils avaient donc besoin d'une longue fente permettant d'écarter la lèvre postérieure au moment de l'attaque de l'antérieure, et réciproquement. Avec la manière actuelle d'inciser en deux

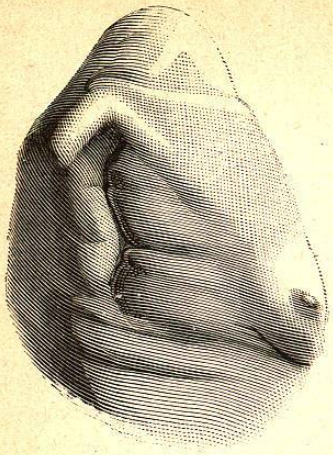

Fig. 294. — Moignon de désarticulation de l'épaule, réunion secondaire.

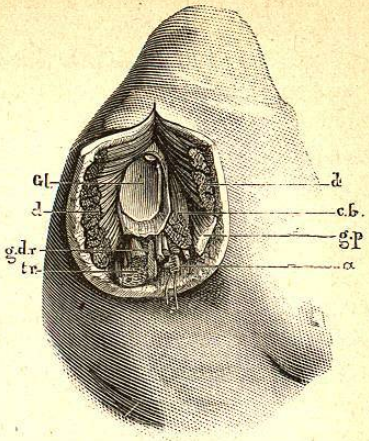

Fig. 295. — Moignon béant: raquette Parties désignées par leurs initiales.

temps et avec la pointe, la moitié inférieure de l'incision longitudinale n'est pas indispensable.

(d) Il suffit de lier au-dessous de l'origine des circonflexes pour parer au plus grand danger. Rien n'empêche, du reste, de lier ces artères elles-mêmes, immédiatement. En isolant l'axillaire, on déchire souvent le tronc veineux commun des circonflexes ou ses branches placées devant l'artère. Ces veinules saignent assez abondamment; il ne faut pas s'en effrayer.

(e) Il est d'autant plus utile de bien décoller ce lambeau qu'il a plus de largeur, c'est-à-dire qu'on a fait l'incision plus en avant. C'est le cas de la modification de Fleury, qui plaît à beaucoup de chirurgiens. Cela va bien pour commencer, mais quand il s'agit de diviser la partie postérieure de la capsule, il faut que les élèves ne l'oublient pas, la besogne de l'opérateur est rendue plus difficile, parce que celle de l'aide, le relèvement du lambeau postérieur, reste toujours imparfaite.

(f) Il faut saisir le coude, parce que, plat et irrégulier, il offre de la prise et obéit à la main gauche, qui peut ainsi imprimer à l'humérus la rotation voulue. Que de fois j'ai vu élèves et maîtres saisir le bras par le milieu, tordre vainement l'enveloppe charnue et mobile de l'humérus sans parvenir à faire tourner celui-ci! En cas de fracture, le davier intervient (voy. fig. 293, p. 398).

Qu'elle saisisse le coude ou le davier, la main gauche de l'opérateur commence par imposer la rotation à droite, mais elle doit étudier son attitude initiale (extension forcée et prise du bord épicondylien dans la commissure du pouce et de l'index), afin d'exécuter facilement ensuite la rotation à gauche, la détorsion, dans toute l'étendue nécessaire.

(g) Le couteau, pour sectionner la capsule, exécute les mouvemenls ordinaires de trépidation sur place. Les jeunes opérateurs vont toujours trop vite et passent par-dessus la besogne; ils se contraignent ainsi à revenir plusieurs fois sur leurs pas. Le couteau ne doit avancer que lorsque le cartilage est visible dans l'incision. L'humérus tordu à droite reste immobile pendant la section des parties gauche et supérieure de la capsule. Alors seulement que le couteau a divisé le tendon bicipital, la détorsion de l'humérus commence et ne va pas plus vite que le couteau qui travaille sous les yeux de l'opérateur.

Quand on est devenu habile on peut se permettre de briller.

« Paris, vendredi 1 fructidor an X (19 août 1803).... En sortant de la salle et pendant qu'on appelait un autre concurrent, j'entendis le professeur Dubois dire à Dupuytren, qui m'avait servi d'aide, *ce coup de bistouri est charmant*; il parlait de celui par lequel j'avais coupé les tendons et la capsule de l'articulation, en même temps que je faisais tourner le bras, de sorte que la tête de l'humérus roulait sous le tranchant de l'instrument et sortit au moment où l'incision finit.... » (Laënnec à son oncle de Nantes.)

En lisant cette lettre, je me suis rappelé que Laënnec était d'une famille de dessinateurs, qu'il jouait de la flûte et maniait bien le fleuret.

(h) Si l'artère n'a pas été liée, l'aide, ayant la main dans l'attitude de la figure 291, p. 396, cherche les battements et, quand il tient le vaisseau, dit à l'opérateur : « Allez! » L'aide agissant des deux mains, une devant, l'autre derrière, est plus sûr de ne pas faillir.

Quand même l'artère aurait été liée d'avance, mais liée seule, il serait bon, par surcroît de précaution, de faire saisir les vaisseaux pour éviter l'entrée de l'air dans les veines. J'ignore pourtant si cet accident est compatible avec le calme respiratoire des anesthésiés.

Raquette améliorée (croupière).

L'opérateur placé au bout du bras écarté et fléchi au coude peut le tenir et le manœuvrer lui-même. L'avant-bras sera soutenu au besoin par un assistant placé en dedans. L'aide de confiance chargé des lambeaux et des vaisseaux se tient près de la tête.

1° *Incisions extérieures.* — De la main gauche, empaumez et serrez les chairs de la partie postéro-interne de la racine du bras,

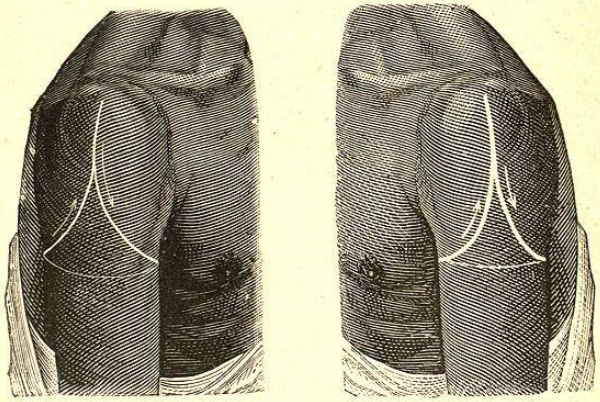

Fig. 296 et 297. — Tracé de la raquette croupière, procédé élégant.

pour tendre la peau deltoïdienne au moment de l'attaque. Alors que la main droite a déjà saisi le couteau, touchez une dernière fois le sommet de l'acromion. Au-dessous, enfoncez la pointe et abaissez sur la partie externe du moignon de l'épaule une incision

longitudinale profonde et longue de $0^m,05$. A partir de ce point, quoique descendant toujours, cessez d'inciser à fond et commencez à tourner à droite. Ne divisez donc maintenant que la peau tendue avec intelligence par votre gauche, soit que vous ayez à croiser les vaisseaux axillaires (bras droit, fig. 296), soit que vous incisiez simplement sur le deltoïde (bras gauche, fig. 297), pour gagner la face postérieure du membre. Arrivé là, vous ne pouvez aller plus loin; vous devez être à $0^m,10$ au-dessous du niveau de votre point de départ, beaucoup plus ou un peu moins suivant le volume de l'épaule. — Par-dessus le membre, reprenez sur le bord postérieur de l'aisselle la partie terminale de la première incision et la ramenez convexe, ascendante et symétrique dans la terminaison de la partie longitudinale, à $0^m,05$ du dessous du bec acromial. En commençant cette reprise, que ce soit dans l'aisselle (bras gauche, fig. 297) ou même sur le deltoïde (bras droit, fig. 296), ne coupez que la peau attentivement et sous vos yeux.

2° *Section des muscles antérieurs.* — Dans la plaie courbe antérieure, vous apercevez les faisceaux deltoïdiens antérieurs confondus en bas avec le tendon grand pectoral. Divisez le tout de haut en bas pendant que le membre est dans la rotation externe, ayant soin de longer la coulisse bicipitale. Faites relever le lambeau et, grâce à la *rotation externe*, découvrez bien la partie antérieure de la capsule. — Comme le poids du membre fatigue la gauche de l'opérateur, je lui conseille de le confier au deuxième aide et de mettre la main gauche au lambeau pour diviser les chairs antérieures pectoro-deltoïdiennes, après les avoir pincées et soulevées, et pour refouler ensuite le lambeau vers la clavicule.

3° *Voulez-vous lier l'artère?* — Si oui, découvrez-la en coupant le faisceau coraco-bicipital comme il a été dit plus haut. Si non :

4° *Entaille du deltoïde postérieur.* — Dans la plaie courbe externe et postérieure complétez l'incision musculiare déjà amorcée. Si vous n'employez votre gauche à rétracter la peau, commandez votre aide afin d'entailler de haut en bas, en creusant légèrement. N'allez pas en arrière au delà du bord axillaire : il suffit que le lambeau deltoïdien, disséqué grâce à la *rotation* de l'humérus *en dedans*, découvre bien la partie postérieure de l'articulation.

5° *Désarticulation.* — Comme ci-dessus, p. 398 et suiv.

Remarques sur quelques manières d'inciser les parties molles.

Dans les procédés qui viennent d'être décrits et figurés, à quoi sert l'incision longitudinale? 1° A permettre l'exploration de l'articulation dans les cas douteux; 2° à faciliter singulièrement l'entaille des chairs et la désarticulation.

Mais on peut s'en passer, même de sa moitié supérieure qui forme la queue de la raquette, pourvu que les téguments et les muscles aient assez de flaccidité et se laissent rétracter par glissement. Cela devient alors une *incision ovalaire* à bords convexes dont l'angle culminant est situé à $0^m,05$ (trois doigts) du sommet de l'acromion. Le résultat est magnifique. Seulement il ne s'obtient pas facilement sur les sujets musclés; je conseille donc d'ajouter une queue longitudinale de $0^m,05$, c'est-à-dire remontant jusqu'au-dessous du bec de l'acromion (incision de Guthrie).

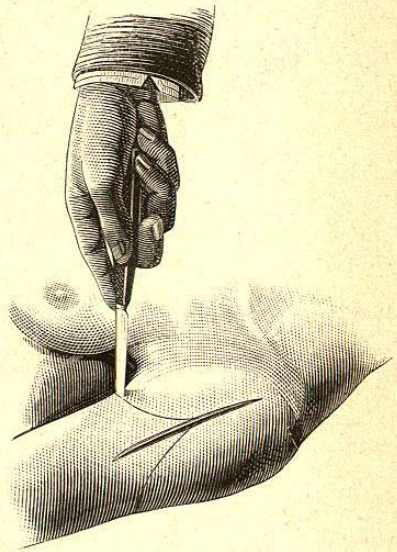

Fig. 298. — Désarticulation de l'épaule *gauche*. — Raquette. L'incision longitudinale de $0^m,10$ est faite, mais pourrait ne l'être pas : le couteau, ayant coupé attentivement en dedans du bras en tirant, va faire l'incision oblique antérieure.

Quant à la division

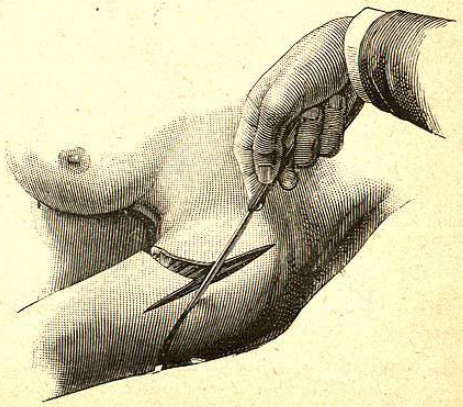

Fig. 299. — Désarticulation de l'épaule *gauche*. — Raquette. Attitude de la main droite de l'opérateur pour pratiquer commodément l'incision oblique postérieure commencée par une reprise derrière le bras.